



ORIGINAL

Rentabilidad diagnóstica de la ecografía renal tras la primera infección de orina en los lactantes[☆]

Anna Faura Morros^a, Adriana Cuaresma González^{a,*}, Susanna Hernández-Bou^a, Victoria Trenchs Sainz de la Maza^{a,b}, Juan Antonio Camacho Díaz^c y Carles Luaces Cubells^{a,b}

^a Servicio de Urgencias de Pediatría, Hospital Sant Joan de Déu, Esplugues de Llobregat, Barcelona, España

^b Influencia del entorno en el bienestar del niño y del adolescente, Institut de Recerca Sant Joan de Déu, Esplugues de Llobregat, Barcelona, España

^c Servicio de Nefrología, Hospital Sant Joan de Déu, Esplugues de Llobregat, Barcelona, España

Recibido el 3 de enero de 2018; aceptado el 12 de junio de 2018

Disponible en Internet el 13 de julio de 2018

PALABRAS CLAVE

Infección de orina;
Ecografía renal;
Lactante febril;
Servicio de Urgencias

Resumen

Introducción: Diversos autores cuestionan la realización sistemática de una ecografía renal en los lactantes con una primera infección del tracto urinario (ITU), dada la alta sensibilidad de las ecografías prenatales para la detección de malformaciones mayores y la baja prevalencia de hallazgos clínicamente significativos. Los objetivos de este trabajo son valorar el rendimiento diagnóstico de la ecografía renal realizada después de la primera ITU en pacientes menores de 2 años y analizar posibles factores de riesgo (FR) de presentar una ecografía renal alterada.

Pacientes y métodos: Estudio retrospectivo. Se incluyen los pacientes menores de 2 años diagnosticados de ITU en Urgencias entre julio de 2013 y diciembre de 2014. Se excluyen aquellos con enfermedad nefrourológica, ITU previas y sin ecografía renal prenatal o postinfección. Se considera ecografía renal alterada la presencia de dilatación de las vías urinarias y/o anomalías estructurales. Los posibles FR evaluados son: sexo masculino, edad inferior a 3 meses, fiebre y microorganismo distinto a *Escherichia coli*. Se realiza estudio univariante y por regresión logística multivariante.

Resultados: Se incluyen 306 pacientes. Presentan ecografía renal alterada 35 (11,4%; IC 95% 8,3-15,5): 24 (68,6%) dilatación de las vías urinarias y 11 (31%) alteraciones estructurales. De las ecografías alteradas, el 68,6% corresponden a varones, el 51,4% a una edad inferior a 3 meses, el 74,3% a ITU febriles y el 31,4% por microorganismo distinto a *E. coli*, respecto al 45% ($p=0,009$), el 31,7% ($p=0,021$), el 78,2% ($p=0,597$) y el 10% ($p=0,001$) de las ecografías normales. En el análisis multivariante se mantienen como FR la edad inferior a 3 meses (OR 2,1; IC 95% 1,0-4,3; $p=0,05$) y un microorganismo distinto a *E. coli* (OR 3,8; IC 95% 1,7-8,7; $p=0,002$).

[☆] Este trabajo ha sido presentado como comunicación oral en la XXI Reunión anual de la Sociedad Española de Urgencias Pediátricas (Valencia 2016) y en la XXII Reunión anual de la Societat Catalana de Pediatria (Tortosa 2016).

* Autor para correspondencia.

Correo electrónico: acuaresma@sjdhospitalbarcelona.org (A. Cuaresma González).

<https://doi.org/10.1016/j.anpedi.2018.06.007>

1695-4033/© 2018 Asociación Española de Pediatría. Publicado por Elsevier España, S.L.U. Este es un artículo Open Access bajo la licencia CC BY-NC-ND (<http://creativecommons.org/licenses/by-nc-nd/4.0/>).

Conclusiones: El rendimiento de la ecografía renal después de la primera ITU es bajo. Se debería individualizar su indicación según la presencia de FR: edad inferior a 3 meses y microorganismo distinto a *E. coli*.

© 2018 Asociación Española de Pediatría. Publicado por Elsevier España, S.L.U. Este es un artículo Open Access bajo la licencia CC BY-NC-ND (<http://creativecommons.org/licenses/by-nc-nd/4.0/>).

KEYWORDS

Urine infection;
Renal ultrasound;
Febrile infant;
Emergency
Department

Diagnostic efficiency of renal ultrasound after the first urine infection in infants

Abstract

Introduction: Several authors question the performance of systematic renal ultrasound after first urinary tract infection (UTI) in young children, given the high sensitivity of prenatal ultrasounds to detect major malformations and the low prevalence of clinical relevant findings. The aims of this study are to evaluate the yield of renal ultrasound performed after the first UTI in patients aged less than 2 years and to analyse potential risk factors (RF) of altered renal ultrasound.

Patients and methods: Retrospective study, including patients aged less than 2 years diagnosed with UTI in the Emergency Department between July 2013 and December 2014. Patients with an underlying nephro-urological pathology, previous UTIs and those without prenatal or post-infection renal ultrasound were excluded. Altered renal ultrasound was defined as the presence of dilated urinary tract or structural abnormalities. Potential RF analysed were: male, age less than 3 months, presence of fever and microorganism other than *Escherichia coli*. Univariate and multivariate logistic regression were performed.

Results: A total of 306 patients were included. Altered renal ultrasound was found in 35 cases (11.4%; 95% CI 8.3-15.5): 24 (68.6%) urinary tract dilation, and 11 (31%) structural abnormalities. Among the cases with altered ultrasound, 68.6% were male, 51.4% were younger than 3 months, 74.3% were febrile, and 31.4% were caused by microorganisms other than *E. coli*, compared to 45% ($P = .009$), 31.7% ($P = .021$), 78.2% ($P = .597$) and 10% ($P = .001$) of cases with normal ultrasound. In the multivariate analysis, age less than 3 months (OR 2.1; 95% CI 1.0-4.3, $P = .05$) and microorganism other than *E. coli* (OR 3.8; 95% CI 1.7-8.7, $P = .002$) remained as RF. **Conclusions:** The yield of renal ultrasound after the first UTI is low. Its indication should be individualised according to the presence of RF: age less than 3 months and microorganism other than *E. coli*.

© 2018 Asociación Española de Pediatría. Published by Elsevier España, S.L.U. This is an open access article under the CC BY-NC-ND license (<http://creativecommons.org/licenses/by-nc-nd/4.0/>).

Introducción

Las infecciones del tracto urinario (ITU) son una de las enfermedades bacterianas más frecuentes en los lactantes febriles¹⁻⁵. En los pacientes incontinentes su diagnóstico se realiza habitualmente en los servicios de Urgencias (SU), ante la necesidad de recogida de una muestra de orina por medio estéril para su confirmación. Además del diagnóstico y el tratamiento antibiótico inicial, se debe informar a la familia acerca de la indicación de pruebas de imagen posteriores.

Si bien existen discrepancias entre los distintos protocolos clínicos y guías actuales acerca de la indicación de las diversas pruebas de imagen disponibles tras un primer episodio de ITU⁶, la ecografía renal, dada su accesibilidad y su inocuidad, suele estar presente en la mayoría de ellos. Sin embargo, desde la instauración sistemática de la ecografía prenatal, diversos estudios defienden que las principales anomalías anatómicas en el tracto urinario son detectadas en periodo prenatal⁷. Con el objetivo de prescindir de la ecografía renal tras el primer episodio de ITU en los pacientes

que disponen de una ecografía prenatal normal, Miron et al.⁸ analizaron, mediante un estudio prospectivo en 250 niños menores de 5 años, la correlación entre la ecografía pre y posnatal, encontrando una concordancia del 96% (intervalo de confianza del 95% [IC 95%] 93-99). Pese a ello, el papel de la ecografía prenatal sigue en discusión y la ecografía posprimera ITU se incluye en muchas guías. Así, la Guía de práctica clínica de la ITU de la Academia Americana de Pediatría⁹ recomienda la realización de una ecografía renal a todo lactante menor de 2 años con un primer episodio de ITU febril. En nuestro país, tanto el protocolo de ITU de la Asociación Española de Pediatría¹⁰ como la Guía de práctica clínica sobre la ITU en población pediátrica elaborada por el Ministerio de Sanidad español¹¹ recomiendan su realización tras una primera ITU febril, añadiendo esta última los siguientes criterios: paciente incontinente en ausencia de ecografía prenatal o posnatal normal, signos de disfunción del tracto urinario, masa abdominal o vesical, niveles de creatinina elevados o ITU por un microorganismo distinto a *E. coli*.

Los objetivos del estudio son valorar el rendimiento diagnóstico de la ecografía renal realizada tras la primera ITU

en pacientes menores de 2 años y analizar posibles factores de riesgo (FR) de presentar una ecografía renal alterada.

Material y métodos

Diseño del estudio

Estudio retrospectivo, analítico-observacional, realizado en un centro materno-infantil de tercer nivel con 275 camas pediátricas, centro de referencia de un área de 1.800.000 habitantes y con una tasa media de frecuentación de urgencias infantiles de unas 105.000 consultas anuales.

Población de estudio

Se revisan las historias clínicas de los pacientes menores de 2 años atendidos en el SU entre julio de 2013 y diciembre de 2014, con diagnóstico de alta de Urgencias de ITU (código 599.0 según la codificación diagnóstica de la Sociedad Española de Urgencias de Pediatría)¹². De estos, se incluyen en el estudio los casos con confirmación microbiológica (crecimiento de ≥ 10.000 UFC de un único microorganismo en una muestra de orina recogida por sondaje). Se excluyen los pacientes con enfermedad nefrourológica de base, los que han presentado ITU previas y los que no disponen de ecografía prenatal o postinfección.

Variables de estudio

De cada episodio se recogen las siguientes variables de acuerdo con un cuestionario previamente diseñado: edad, sexo, presencia de fiebre ($T^a \geq 38^\circ\text{C}$ detectada en el domicilio o en el SU), microorganismo aislado en el urocultivo, hallazgos en la ecografía renal e indicación de otras pruebas de imagen en aquellos pacientes con ecografía renal alterada. En los casos con ecografía renal inicial normal también se recoge la presencia de nuevos episodios de ITU en el año siguiente al diagnóstico. Para ello se revisan la historia clínica informatizada del hospital y la Historia Clínica Compartida de Catalunya.

Se analizan las siguientes variables como posibles FR de ecografía renal alterada: sexo masculino, edad (menor o mayor a 3 meses), presencia de fiebre y microorganismo causal distinto a *E. coli*.

Durante el periodo de estudio, a todos los pacientes menores de 2 años diagnosticados en el SU de un primer episodio de ITU se les indica de forma sistemática la realización de una ecografía renal, tanto si ingresan como si son manejados de forma ambulatoria, y se derivan a Consultas Externas de Nefrología. Según el resultado de dicha prueba, el nefrólogo indica la ampliación del estudio y la necesidad de seguimiento y/o tratamiento. En el centro del estudio todas las ecografías son informadas por radiólogos pediátricos.

Para el presente estudio, se define como ecografía renal alterada aquella que pone de manifiesto la presencia de dilatación de las vías urinarias y/o anomalías estructurales, y ecografía renal patológica aquella ecografía alterada cuyos hallazgos condicionan un cambio terapéutico en el manejo del paciente, ya sea inicio de profilaxis antibiótica o indicación de valoración quirúrgica.

Tabla 1 Características clínico-epidemiológicas de los niños diagnosticados de infección del tracto urinario

Características	N = 306
Edad (meses)	7,7 (2,2-10,8)
Menores de 3 meses	104 (34,0)
Sexo masculino	146 (47,7)
Fiebre	238 (77,8)
Temperatura máxima ($^\circ\text{C}$)	39 (38,5-39,5)
Microorganismo causante <i>E. coli</i>	268 (87,6)

Las variables categóricas se expresan en recuento y porcentaje; las variables cuantitativas, en mediana y rango intercuartil.

Análisis estadístico

Los datos extraídos se almacenan y procesan en una base de datos Microsoft Access. Se tabulan variables cuantitativas y categóricas. Posteriormente se analizan con el programa estadístico SPSS 20.0. Se muestra la estadística descriptiva mediante medias o medianas en las variables cuantitativas y porcentajes en las variables categóricas. Se aplican pruebas para el estudio de distribución de datos (Kolmogorov-Smirnov) y de comparación de datos cuantitativos (t de Student, U de Mann-Whitney) y cualitativos (Chi-cuadrado, tabla de contingencia, test exacto de Fisher). Se calculan los IC 95% para proporciones mediante el método de Wilson. Los valores de $p < 0,05$ se consideran significativos. Se realiza un análisis de regresión logística multivariante. Las potenciales variables predictoras que se introducen en el modelo máximo son aquellas que obtienen en el análisis univariante valores de $p < 0,3$. A través del modelo de regresión logística resultante, se recalculan los odds ratios y sus IC 95%.

Resultados

Durante el periodo de estudio se diagnostican 627 episodios de ITU, siendo confirmada microbiológicamente esta en 480 casos. Tras excluir a 174 pacientes por presentar alguno de los criterios de exclusión, la muestra final es de 306 casos (fig. 1). En la tabla 1 se describen las características clínico-epidemiológicas de la muestra.

La ecografía renal resulta alterada en 35 pacientes (11,4%; IC 95% 8,3-15,5): en 24 (68,6%) casos se detecta dilatación de las vías urinarias en distinto grado y en 11 (31,4%), una alteración estructural. Por indicación de Nefrología se

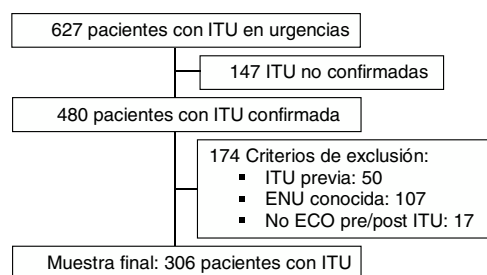


Figura 1 Diagrama de flujo del estudio. ECO: ecografía; ITU: infección del tracto urinario; ENU: enfermedad nefrourológica.

Tabla 2 Factores de riesgo para la detección de una ecografía alterada en lactantes con un primer episodio de infección del tracto urinario

Factor de riesgo	Ecografía renal		p
	Normal (n = 271)	Alterada (n = 35)	
Sexo masculino	122 (45,0)	24 (68,6)	0,009
Edad inferior a 3 meses	86 (31,7)	18 (51,4)	0,021
Fiebre	212 (78,2)	26 (74,3)	0,597
Microorganismo diferente a <i>E. coli</i>	27 (10,0)	11 (31,4)	0,001

Las variables categóricas se expresan en recuento y porcentaje.

amplía el estudio con cistouretrografía miccional (CUMS) a 26 (74,6%) pacientes, diagnosticándose reflujo vesicoureteral (RVU) a 7 (26,9%) de ellos. En 6 casos (2,0%; IC 95% 0,9-4,2) la ecografía renal se considera patológica al indicarse profilaxis antibiótica. Se trata de 4 niños con RVU de alto grado (iv-v) y 2 con alteraciones estructurales (megauréter). Estos 2 últimos casos también son remitidos al Servicio de Cirugía para valoración quirúrgica.

En el estudio univariante (tabla 2), el sexo masculino, la edad menor de 3 meses y un microorganismo causal distinto a *E. coli* se muestran como factores predictores de ecografía renal alterada. En el estudio de regresión logística multivariante se mantienen como tales la edad menor de 3 meses, con OD 2,1 (1-4,3; p=0,05), y un microorganismo causal distinto a *E. coli*, con OD 3,8 (1,7-8,7; p=0,002). Los 6 pacientes con ecografía renal patológica presentan uno o ambos FR.

De los 271 pacientes con una ecografía renal normal, 26 (9,6%) presentan un nuevo episodio de ITU en el primer año de seguimiento; se repite la ecografía renal a 7 de ellos, resultando alterada en un caso (ectasia leve). A 15 se les realiza CUMS y en 3 de ellos se detecta RVU de bajo grado.

Discusión

El estudio confirma el bajo rendimiento de la ecografía renal después de una primera ITU, siendo únicamente relevante en aquellos pacientes que presenten FR. Varios estudios recientes muestran resultados similares sobre la eficacia de la ecografía renal en pacientes con ITU como herramienta diagnóstica de cribado de anomalías urinarias, obteniéndose bajos niveles de sensibilidad, especificidad y valor predictivo comparándola con otras técnicas diagnósticas (CUMS, DMSA [gammagrafía renal con ácido dimercaptosuccínico])^{13,14}. Zamir et al.¹⁵ publicaron en 2004 un estudio en el que se recogieron 255 pacientes con un primer episodio de ITU: la ecografía renal resultó alterada en 33 de ellos, sin modificarse la conducta terapéutica en ningún caso. Resultados similares se observan en el estudio de Nelson et al.¹⁶, que concluye que la ecografía renal es una técnica diagnóstica pobre para la detección de anomalías urinarias en una muestra de 2.259 pacientes con una prevalencia del 2% de anomalías clínicamente significativas. Este resultado coincide con el del presente estudio, en el que la ecografía posprimera infección solo contribuyó a cambiar la conducta clínica en 6 pacientes (2% de los casos), todos ellos menores de 3 meses y/o con una ITU por microorganismo diferente a

E. coli. Este último dato concuerda con los hallazgos de un estudio previo realizado en el mismo centro¹⁷ y con las indicaciones de la Guía de práctica clínica del Sistema Nacional de Salud de 2011¹¹, en la que se recomienda de forma expresa la realización de una ecografía renal en pacientes con ITU por microorganismo diferente a *E. coli* debido a la constatación previa del predominio de malformaciones urinarias significativas en estos pacientes. Por otro lado, el hecho de que en el grupo de menor edad exista más riesgo de hallazgos patológicos en la ecografía de control, siendo significativo en menores de 3 meses, podría estar influido por la mayor prevalencia del RVU a menor edad del niño, disminuyendo de forma gradual con el crecimiento (tasa de resolución espontánea del 10-15% por año de crecimiento)¹⁸.

Múltiples estudios muestran que los pacientes con enfermedad nefrourológica presentan un mayor riesgo de infección urinaria; según los cálculos realizados¹⁹, la recurrencia de ITU constituye un valor predictivo positivo del 55% para RVU de alto grado, mientras que los niños con un solo episodio de ITU tienen menos riesgo de malformaciones asociadas. Basándose en estos datos, en la última revisión de la guía NICE²⁰ sobre el manejo de la ITU en los menores de 16 años, se aconseja no realizar ecografía de forma sistemática tras una primera ITU no complicada en mayores de 6 meses, quedando esta relegada a casos de recurrencia, ITU atípica o edad inferior a los 6 meses. La baja reincidencia de ITU al año de seguimiento de aquellos pacientes con ecografía normal tras el primer episodio de ITU en el presente estudio apoya esta recomendación, planteando quizá la mayor utilidad de hacer una CUMS tras una segunda ITU en lugar de una ecografía tras la primera en los casos sin los 2 FR citados.

Las limitaciones de este estudio son principalmente las propias de su carácter retrospectivo. Por otro lado, pese a la historia clínica informatizada y compartida que permite ver el curso ambulatorio del paciente, se tuvieron que excluir 17 pacientes por no tener constancia de ecografía prenatal/post-ITU; estos pacientes puede que hubieran sido atendidos de forma privada, desconociéndose los posibles hallazgos radiológicos. Sin embargo, el número es muy bajo, lo que a nuestro parecer no influye de forma relevante en las conclusiones. Asimismo, y por el mismo motivo, puede que algún paciente con ecografía normal haya sufrido una ITU durante el seguimiento y no haya sido detectado.

En conclusión, el rendimiento global de la ecografía renal tras un primer episodio de ITU en lactantes es bajo, ya que sus hallazgos tienen escasa repercusión en el

manejo posterior en la mayoría de los casos y evidencian que la realización de una ecografía renal debería ser una indicación individualizada según la presencia de FR: edad menor de 3 meses y microorganismo distinto a *E. coli*.

Conflicto de intereses

Los autores declaran no tener ningún conflicto de intereses.

Bibliografía

- Morley EJ, Lapoint JM, Roy LW, Cantor R, Grant WD, Paolo WF, et al. Rates of positive blood, urine, and cerebrospinal fluid cultures in children younger than 60 days during the vaccination era. *Pediatr Emerg Care*. 2012;28:125–30.
- Olaciregui I, Hernández U, Muñoz JA, Emparanza JI, Landa JJ. Markers that predict serious bacterial infection in infants under 3 months of age presenting with fever of unknown origin. *Arch Dis Child*. 2009;94:501–5.
- Gomez B, Bressan S, Mintegi S, Da Dalt L, Blazquez D, Olaciregui I, et al. Diagnostic value of procalcitonin in well-appearing young febrile infants. *Pediatrics*. 2012;130:815–22.
- Greenhow TL, Hung YY, Herz AM, Losada E, Pantell R. The changing epidemiology of serious bacterial infections in young infants. *Pediatr Infect Dis J*. 2014;33:595–9.
- Zorc JJ, Levine DA, Platt SL, Dayan PS, Macias CG, Krief W, et al., Multicenter RSVSBI Study Group of the Paediatric Emergency Medicine Collaborative Research Committee of the American Academy of Pediatrics. Clinical and demographic factors associated with urinary tract infection in young febrile infants. *Pediatrics*. 2005;116:644–8.
- Ochoa Sangrador C, Formigo Rodríguez E. Recommended diagnostic imaging tests in urinary tract infections. *An Pediatr*. 2007;67:498–516.
- Alon US. More on urinary tract infection guidelines. *Pediatrics*. 2001;107:806.
- Miron D, Daas A, Sakran W, Lumelsky D, Koren A, Horovitz Y. Is omitting post urinary-tract-infection renal ultrasound safe after normal antenatal ultrasound? An observational study. *Arch Dis Child*. 2007;92:502–4.
- Roberts KB, Subcommittee on Urinary Tract Infection, Steering Committee on Quality Improvement and Management. Urinary tract infection: Clinical practice guideline for the diagnosis and management of the initial UTI in febrile infants and children 2 to 24 months. *Pediatrics*. 2011;128:595–610.
- Hernández R, Daza A, Marín J. Infección urinaria en el niño (1 mes-14 años). En: Libro de Protocolos de Nefrología. Protocolos diagnósticos y terapéuticos de la AEP. Madrid: Asociación Española de Pediatría; 2008 [consultado Mar 2017]. Disponible en: http://www.aeped.es/sites/default/files/documentos/5_4.pdf
- Grupo de trabajo de la Guía de Práctica Clínica sobre Infección del Tracto Urinario en la Población Pediátrica. Guía de práctica clínica sobre infección del tracto urinario en la población pediátrica. Plan de Calidad para el Sistema Nacional de Salud del Ministerio de Sanidad, Política Social e Igualdad. Instituto Aragonés de Ciencias de la Salud; 2011 [consultado Abr 2017]. Disponible en: http://www.guiasalud.es/GPC/GPC_483.ITU.poblacion_pediatria.ICS_compl.pdf
- Grupo de trabajo de codificación diagnóstica de la Sociedad de Urgencias de Pediatría de la AEP. Codificación diagnóstica en Urgencias de Pediatría. *An Esp Pediatr*. 2000;53:261–72.
- Mahant S, Friedman J, MacArthur C. Renal ultrasound findings and vesicoureteral reflux in children hospitalized with urinary tract infection. *Arch Dis Child*. 2002;86:419–20.
- Kass EJ, Kernen KM, Carey JM. Paediatric urinary tract infection and the necessity of complete urological imaging. *BJU Int*. 2000;86:94–6.
- Zamir G, Sakran W, Horowitz Y, Koren A, Miron D. Urinary tract infection: Is there a need for routine renal ultrasonography? *Arch Dis Child*. 2004;89:466–8.
- Nelson CP, Johnson EK, Logvinenko T, Chow JS. Ultrasound as a screening test for genitourinary anomalies in children with UTI. *Pediatrics*. 2014;133:394–403.
- Hernández-Bou S, Trenchs Sainz de la Maza V, Alarcón Gamarra M, Camacho Díaz JA, Gené Giralt A, Luaces Cubells C. Etiología y curso clínico de la infección del tracto urinario en los lactantes menores de 3 meses. *Enferm Infecc Microbiol Clin*. 2015;33:516–20.
- Protocolos diagnósticos y terapéuticos en Nefrología Pediátrica. Madrid: Asociación Española de Pediatría [consultado Mar 2017]; 2014. Disponible en: <http://www.aeped.es/documentos/protocolos-nefrologia-0>
- Downs SM. UTI and watchful waiting: The courage to do nothing. *Pediatrics*. 2014;133:535–6.
- National Institute for Health and Care Excellence. Urinary tract infection in children and young people (QS36); 2013 [consultado Oct 2017]. Disponible en: <https://www.nice.org.uk/guidance/qs36/resources/urinary-tract-infection-in-children-and-young-people-pdf-2098609602757>