

Síndrome hemofagocítico secundario a endocarditis por *Bartonella henselae*



Haemophagocytic syndrome secondary to endocarditis due to *Bartonella henselae*

Sr. Editor:

Bartonella spp son bacilos intracelulares Gram negativos, responsables del 20-30% de las endocarditis con hemocultivo negativo. La prevalencia en nuestro medio es desconocida, representando según las series internacionales¹, entre el 1 y el 17% del total de endocarditis. Entre ellos, *B. henselae* se ha asociado a endocarditis en pacientes con valvulopatía previa y contacto con gatos. La válvula más comúnmente afectada es la aórtica, describiéndose algún caso aislado en la tricúspide secundario a embolismo pulmonar antiguo².

El método diagnóstico más empleado es la serología, no obstante, se puede emplear la PCR a tiempo real, permitiendo una detección rápida de la bacteria en sangre o muestras de la propia vegetación o válvula afecta³.

Respecto al tratamiento, los antibióticos eficaces suelen tener un efecto bacteriostático, a excepción de los aminoglucósidos, siendo necesario asociar varios. Se ha comprobado que la administración de un aminoglucósido durante al menos 14 días se asocia a un mejor pronóstico¹. En pacientes con endocarditis con cultivo negativo y sospecha de infección por *Bartonella spp.*, una pauta válida sería gentamicina + ceftriaxona, asociando o no doxiciclina. En caso de confirmación diagnóstica, podría usarse la combinación doxiciclina + gentamicina, valorando rifampicina, especialmente en caso de insuficiencia renal.

En cuanto al pronóstico, la mayoría de pacientes precisa recambio valvular, con una mortalidad cercana al 10%, fundamentalmente si existe retraso diagnóstico¹.

Dadas las escasas referencias bibliográficas en niños de nuestro medio, consideramos de interés la descripción de este caso. Además, su excepcionalidad radica en el desarrollo de un síndrome hemofagocítico (SHF), complicación raramente descrita en infecciones por *B. henselae* y especialmente en pacientes inmunocompetentes.

Presentamos el caso de un niño de 10 años, originario de una zona rural de Marruecos y sin diagnóstico previo de cardiopatía, que refería cuadro de fiebre intermitente, astenia y disnea con pequeños esfuerzos de 2 meses de evolución. En la exploración presentaba postración, desnutrición moderada, hepatoesplenomegalia de 3 traveses, petequias en miembros inferiores y soplo sistólico panfocal VI/VI. Analíticamente destacaba anemia (Hb: 8,8 g/dl) y discreta elevación de los reactantes de fase aguda (PCR: 59 mg/l; VSG: 59 mm). La ecocardiografía objetivó CIV perimembranosa cerrada por aneurisma tricúspideo, y vegetaciones múltiples en válvula tricúspide, compatible con endocarditis sobre válvula nativa (fig. 1). La ecografía abdominal evidenció quiste esplénico de 6 mm de contenido hiperecoico compatible con absceso. En la TC torácica se identificó imagen de morfología triangular y base periférica en lóbulo inferior izquierdo sugestiva de pequeño infarto pulmonar. Los hemocultivos seriados resultaron negativos,

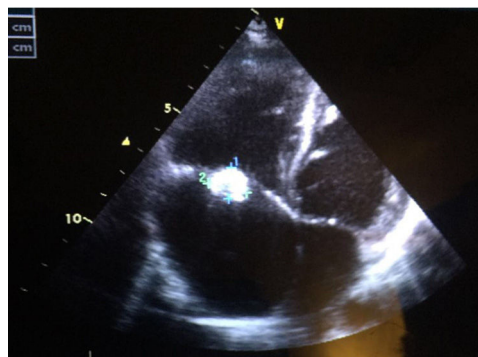


Figura 1 Ecocardiografía al diagnóstico: CIV perimembranosa, vegetaciones en válvula tricúspide, insuficiencia tricúspidea moderada y FEV 72%. Coincidiendo con el diagnóstico de SHF se comprueba rotura de las cuerdas del velo anterior de la válvula tricúspide.

comprobándose serología positiva a *B. henselae* (IgG 1/512). El estudio inmunitario resultó normal, incluyendo *screening* de VIH negativo.

Recibió tratamiento con ceftriaxona + gentamicina durante 14 días, modificándose la pauta antibiótica a doxiciclina + rifampicina tras recibir resultados de serología. Tres días después, y coincidiendo con canalización dificultosa de vía central, presentó deterioro clínico, reiniciando fiebre, aumentando la esplenomegalia (5 traveses) y apareciendo lesiones purpúricas en miembros inferiores (fig. 2). Analíticamente destacaba la presencia de coagulopatía, pancitopenia (Hb: 7,3 g/dl; leucocitos: 1.200/mm³; plaquetas: 37.000/mm³) y elevación de transaminasas, ferritina y triglicéridos, cumpliendo criterios SHF. Ingresó en la UCIP durante 3 días donde recibió bolos de metilprednisolona (30 mg/kg/día), milrinona y diuréticos por empeoramiento de insuficiencia cardiaca. Los hemocultivos persistieron negativos y el aspirado de médula ósea no demostró hemofagocitosis. Progresivamente presentó mejoría clínica-analítica, normalizándose las series hematólogicas al 5.º día. Tras 8 semanas de tratamiento antibiótico y 4 de corticoterapia sistémica, el paciente se encontraba asintomático. A pesar de presentar insuficiencia tricúspidea y persistir imágenes de vegetaciones, dada la estabilidad hemodinámica con adecuada función ventricular se desestimó la cirugía cardiaca, recomendándose seguimiento cardiológico estrecho.

Las infecciones, especialmente los virus del grupo herpes, constituyen la causa secundaria más frecuente del SHF⁴. *B. henselae*, constituye una causa excepcional, descrita fundamentalmente en pacientes inmunodeprimidos (trasplantados o con infección por VIH), ninguno de ellos afecto de endocarditis^{5,6}.

El SHF se caracteriza por la activación y proliferación no maligna e incontrolada de macrófagos y linfocitos T, asociada a hiperproducción de citocinas. Los criterios diagnósticos aceptados por el grupo de estudio de la linfohistiocitosis hemofagocítica (HLH), revisados en 2004, siguen vigentes. En muchas ocasiones, especialmente en formas primarias, y principalmente en etapas iniciales, puede no identificarse hemofagocitosis en médula ósea⁴.

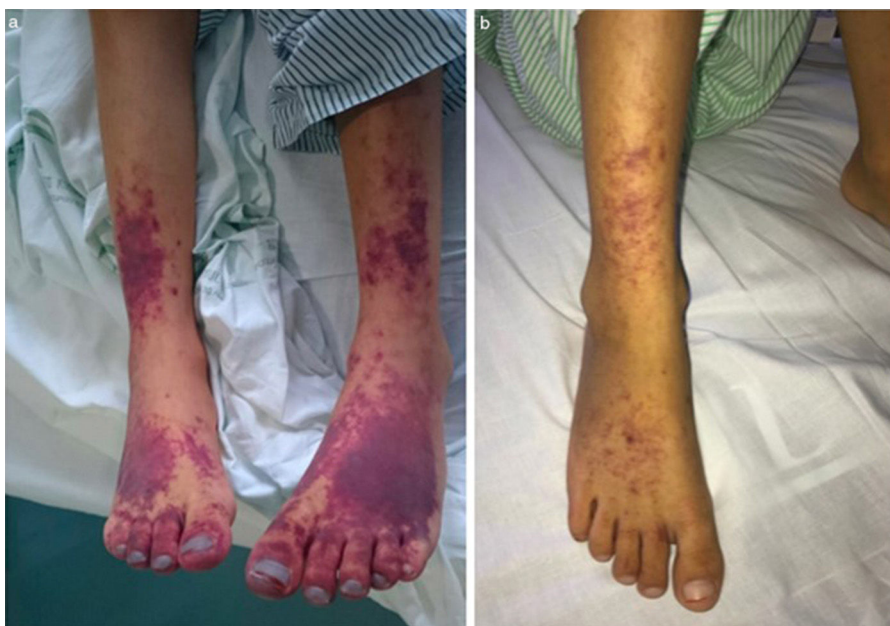

Figura 2 a) Lesiones purpúricas confluentes en región distal de miembros inferiores tras el diagnóstico de síndrome hemofagocítico; b) Evolución de las lesiones purpúricas tras el empleo de bolos de metilprednisolona y parches de nitroglicerina.

Dado el pronóstico de esta entidad, con tasas de mortalidad de hasta el 30%, resulta fundamental sospechar un SHF en el contexto de un cuadro infeccioso con deterioro clínico y/o afectación multiorgánica. Aunque es imprescindible tratar la enfermedad de base, en ocasiones es necesario administrar bolos de corticoides, e incluso inmunosupresores, cuyo uso precoz puede modificar el pronóstico.

Bibliografía

1. Edouard S, Nabet C, Lepidi H, Fournier PE, Raoult D. *Bartonella*, a common cause of endocarditis: A report on 106 cases and review. *J Clin Microbiol*. 2015;53:824–9.
2. Verdier-Watts F, Peloni JM, Piegay F, Gérôme P, Aussoleil A, Durand-de-Geigney G, et al. An exceptional case of tricuspid infective endocarditis due to *Bartonella henselae* revealed by an old pulmonary embolism. *Ann Cardiol Angeiol*. 2016;65: 48–55.
3. Angelakis E, Raoult D. Pathogenicity and treatment of *Bartonella* infections. *Int J Antimicrob Agents*. 2014;44:16–25.
4. Sepulveda FE, de Saint Basile G. Hemophagocytic syndrome: Primary forms and predisposing conditions. *Curr Opin Immunol*. 2017;49:20–6.
5. Le Joncour A, Bidegain F, Ziou M, Galicier L, Oksenhendler E, Mechai F, et al. Hemophagocytic lymphohistiocytosis associated with *Bartonella henselae* infection in a HIV-infected patient. *Clin Infect Dis*. 2016;62:804–6.
6. Poudel A, Lew J, Slayton W, Dharnidharka VR. *Bartonella henselae* infection inducing hemophagocytic lymphohistiocytosis in a kidney transplant recipient. *Pediatr Transplant*. 2014;18: E83–7.

Esmeralda Núñez Cuadros^{a,*}, Ana Cabrera del Moral^b, Jose Manuel Jiménez Hinojosa^a, Isabel Leiva Gea^a y Lourdes Conejo Muñoz^c

^a Hospitalización pediátrica, Unidad de Gestión Clínica de Pediatría, Hospital Materno-Infantil, Hospital Regional Universitario de Málaga, Málaga, España

^b Unidad de Gestión Clínica de Pediatría, Hospital Materno-Infantil, Hospital Regional Universitario de Málaga, Málaga, España

^c Unidad de Cardiología Pediátrica, Unidad de Gestión Clínica de Pediatría, Hospital Materno-Infantil, Hospital Regional Universitario de Málaga, Málaga, España

* Autor para correspondencia.

Correo electrónico: esmenunez@gmail.com (E. Núñez Cuadros).

<https://doi.org/10.1016/j.anpedi.2017.11.004>
1695-4033/

© 2017 Asociación Española de Pediatría. Publicado por Elsevier España, S.L.U. Este es un artículo Open Access bajo la licencia CC BY-NC-ND (<http://creativecommons.org/licenses/by-nc-nd/4.0/>).