

IMAGENES EN PEDIATRIA

Túnel aorto-ventricular izquierdo: una rara entidad en cardiología pediátrica

A. Sánchez Andrés^{a,*}, J.I. Carrasco Moreno^a y F. Serrano Martínez^b

^aSección de Cardiología Infantil, Hospital Infantil La Fe, Valencia, España

^bSección de Cirugía Cardíaca Infantil, Hospital Infantil La Fe, Valencia, España

Recibido el 9 de agosto de 2008; aceptado el 10 de noviembre de 2008

On-line el 3 de febrero de 2009

Se trata de un recién nacido varón que ingresa a las 20 h de vida por polipnea mantenida. Entre los antecedentes personales encontramos un embarazo controlado sin incidencias, estreptococo del grupo B (tratamiento materno

incompleto). Parto eutócico a las 41 semanas de gestación sin incidencias.

Con sospecha de sepsis vertical, se decide ingreso e inicio de antibioterapia empírica. Exploración física al ingreso con

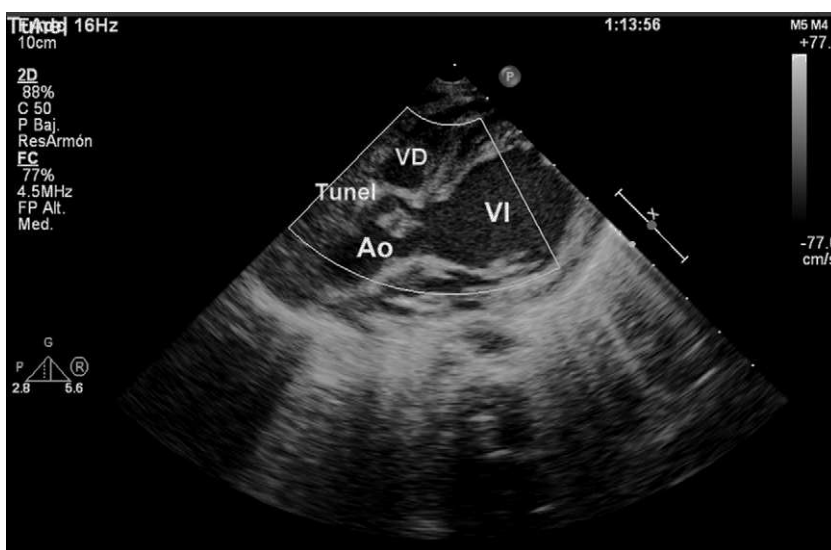


Imagen 1 Eje paraesternal largo en 2D: ventrículo izquierdo (VI) y salida aórtica (Ao). Se aprecia el túnel VI-Aorta justo superior en la imagen al seno coronario derecho.

*Autor para correspondencia.

Correo electrónico: tonisanchan@hotmail.com (A. Sánchez Andrés).

polipnea mantenida sin soplos y constantes vitales estables. Analíticas con aumento de reactantes de fase aguda al inicio, posteriormente se normalizan. Se reciben cultivos negativos a los 3 días del ingreso. A las 48 horas de vida se ausculta soplo sistólico eyectivo II/VI en borde esternal izquierdo. Soplo diastólico aspirativo II-III/VI en borde esternal izquierdo alto. La radiografía de tórax muestra moderada cardiomegalia (ICT = 0,7) con vascularización pulmonar normal. En el electrocardiograma se aprecia crecimiento ventricular izquierdo, con alteración de la repolarización en cara lateral e inferior. Mediante la ecocardiografía doppler se realiza el diagnóstico de túnel aorta-ventrículo izquierdo, el ventrículo izquierdo se encuentra dilatado con función sistólica conservada, la válvula

aórtica es tricúspide y normofuncionante y ambas coronarias son normales en origen, estando la coronaria derecha muy próxima a la salida del túnel desde el seno de Valsalva derecho. Se inicia tratamiento anticongestivo. Se decide cirugía programada, interviniéndose al mes y medio de vida, mediante el cierre de la boca aórtica del túnel con parche de Gore-Tex con sutura continua y refuerzo del anillo valvular con éxito, presentando insuficiencia aórtica central de carácter trivial en el postoperatorio inmediato.

Aunque el túnel aorta ventrículo izquierdo es una rara entidad dentro de la cardiología pediátrica, debe ser sospechado siempre que apreciemos ecocardiográficamente una insuficiencia aórtica en un feto o en un recién nacido con válvula aórtica estructuralmente normal.

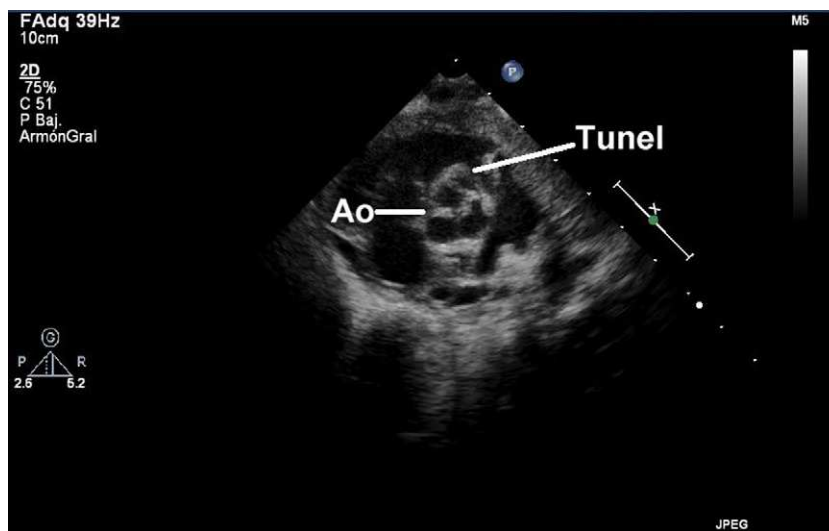


Imagen 2 Eje paraesternal corto en 2D: válvula aorta trivalva (Ao) con imagen del túnel en seno coronario derecho.

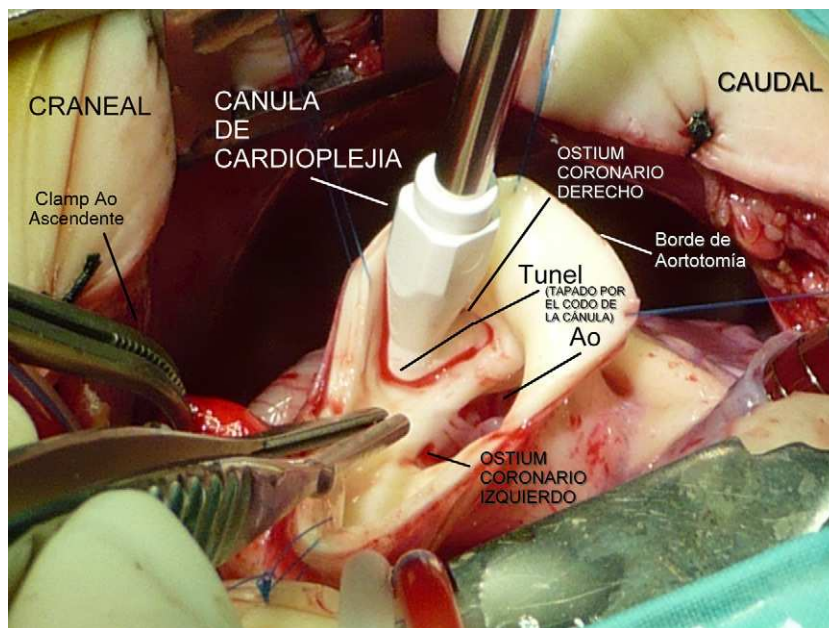


Imagen 3 Vista quirúrgica del túnel en el extremo aórtico: Válvula aórtica con imagen del túnel inmediatamente superior a la válvula.

El diagnóstico definitivo es por ecocardiografía en la que además de la visualización directa del túnel, podremos valorar el tamaño y la función del ventrículo izquierdo, así como la localización de las arterias coronarias y la función de la válvula aórtica. En los casos con dudas en la localización de las coronarias se podrá realizar cateterismo cardíaco con proyecciones específicas para visualización de las mismas.

El manejo es quirúrgico y mejor cuanto mas precoz sea, debido fundamentalmente a la asociación con dilatación

del anillo aórtico y disfunción de la válvula con diversos grados de incompetencia que oscurecerán el pronóstico a medio-largo plazo. Se han descrito diversos métodos para el cierre quirúrgico del defecto, pero cada paciente debe ser individualizado y valorar cuidadosamente la anatomía, la presencia de anomalías coronarias (sobre todo en la derecha) y la funcionalidad de la válvula aórtica (Imágenes 1-3).