

seven children with eosinophilic esophagitis. *J Pediatric Gastroenterol Nutr.* 2004;38:452–6.

4. Liacouras CA, Spergel JM, Ruchelli E, Verma R, Mascarenhas M, Semeao E, et al. Eosinophilic esophagitis: a 10-years experience in 381 children. *Clin Gastroenterol Hepatol.* 2005;3:1198–206.
5. DeBrosse CW, Case JW, Putnam PE, Collins MH, Rothenberg ME. Quantity and distribution of eosinophils in the gastrointestinal tract of children. *Pediatr Dev Pathol.* 2006;9:210–8.
6. Konikoff MR, Noel RJ, Blanchard C, Kirby C, Jameson SC, Buckmeier BK, et al. A randomized, double-blind, placebo-controlled trial of fluticasone propionate for pediatric eosinophilic esophagitis. *Gastroenterology.* 2006;131:1381–91.
7. Markowitz JE, Spergel JM, Ruchelli E, Liacouras CA. Elemental diet is an effective treatment for eosinophilic esophagitis in children and adolescents. *Am J Gastroenterol.* 2003;98:777–82.

doi:10.1016/j.anpedi.2008.09.002

F. Alemán Lorca* y R. Baños Madrid

^aServicio de Pediatría, Hospital Virgen de la Arrixaca, Murcia, España

^bServicio de Medicina de Aparato Digestivo, Hospital Virgen de la Arrixaca, Murcia, España

*Autor para correspondencia.

Correo electrónico: fuenaleman@hotmail.com
(F. Alemán Lorca)

Esofagitis herpética como causa de disfagia aguda

Herpes esophagitis as a cause of acute dysphagia

Sr. Editor:

La esofagitis herpética ha sido ampliamente documentada en pacientes inmunodeficientes¹ aunque se han descrito casos aislados en pacientes jóvenes inmunocompetentes². El principal agente etiológico es el virus herpes tipo I. En pacientes sanos se presenta como una enfermedad aguda autolimitada, caracterizada por fiebre, odinofagia, disfagia y dolor retroesternal³. Debido a lo autolimitado e inespecífico de la clínica, probablemente la frecuencia sea mayor que la publicada⁴. El diagnóstico se realiza mediante endoscopia digestiva alta. Macroscópicamente se objetivan úlceras en toda la mucosa esofágica y en la histopatología, cuerpos de inclusión intranucleares, Cowdry tipo A. El cultivo o la reacción en cadena de la polimerasa (PCR) para virus de la muestra confirman el diagnóstico de presunción.

Se presenta el caso de un niño inmunocompetente con disfagia importante, diagnosticado de esofagitis herpética.

Varón de 2,5 años de edad, previamente sano, con fiebre máxima de 39,5 °C, tos y odinofagia. Inicialmente diagnosticado de faringoamigdalitis, es tratado con penicilina oral. Tras 48 h cede la fiebre, pero se mantiene la odinofagia con rechazo de la alimentación e irritabilidad, por lo que acude a urgencias. No presenta otros síntomas digestivos. No refiere ingresos previos ni infecciones de repetición. Presenta constantes normales, con estado general medianamente afectado, decaimiento y mucosas pastosas sin aftas bucales. El abdomen y el resto de la exploración por aparatos son normales.

Inicialmente se realiza hemograma, gasometría, bioquímica completa y radiografía de tórax, de resultados normales, así como valoración otorrinolaringológica que no objetiva afección. Ingresa para estudio por sospecha de esofagitis. En la endoscopia digestiva alta se aprecian úlceras confluentes en tercio inferior y medio del esófago,

con mucosa eritematosa y friable en toda su extensión. Se toman biopsias para estudio histológico, cultivo de virus y candidas y PCR para virus.

Tras las primeras 72 h de ingreso, el paciente presenta mejoría progresiva, con posterior desaparición de los síntomas, y se decide alta con tratamiento antiácido. En el estudio histológico esofágico se objetiva intensa inflamación con ulceración, las células escamosas del borde de la úlcera contienen inclusiones de Cowdry tipo A. Estómago y duodeno, sin alteraciones. El estudio inmunohistoquímico de las biopsias muestra positividad para Herpesvirus tipo I, que confirma el diagnóstico de presunción previo. El cultivo y la PCR para virus son negativos y el cultivo para candidas, también. La serología es positiva para IgM de herpes tipo I. Dado que el paciente se encuentra asintomático, se decide no iniciar tratamiento antiviral. Se efectúa estudio para descartar inmunodeficiencias.

Al mes del alta se realiza endoscopia de control, en la que se objetiva mejoría de la esofagitis, sin cambios histológicos que indiquen infección. Cuatro meses después, una nueva endoscopia muestra mucosa esofágica normal. El paciente no ha presentado hasta ahora recurrencia del cuadro.

El virus herpes causa infecciones oportunistas en pacientes inmunodeficientes¹. En inmunocompetentes esta patología es poco frecuente, a pesar de la alta prevalencia de infección herpética (principalmente orofaríngea)⁵.

La esofagitis herpética se produce principalmente por el Herpesvirus tipo I. Su incidencia real es desconocida, ya que el diagnóstico puede pasar inadvertido. Se manifiesta como disfagia, odinofagia aguda, anorexia y dolor retroesternal intenso, con o sin fiebre acompañante; casi nunca hay aftas bucales.

El diagnóstico se realiza mediante endoscopia digestiva alta, en la que se ven lesiones ulcerosas con bordes sobreelevados (lesiones en volcán) en esófago distal, aunque puede verse afectado en toda su extensión². Ninguna imagen endoscópica es patognomónica, por lo que es necesario tomar biopsias para estudio histológico y microbiológico⁶. Al microscopio se visualizan en las células epiteliales inclusiones intranucleares, Cowdry tipo A, así como células escamosas multinucleadas, con degeneración balonzante, cuyos núcleos presentan aspecto típico en vidrio esmerilado² (fig. 1). El estudio de PCR detecta el virus con mayor frecuencia que el cultivo, debido a las dificultades

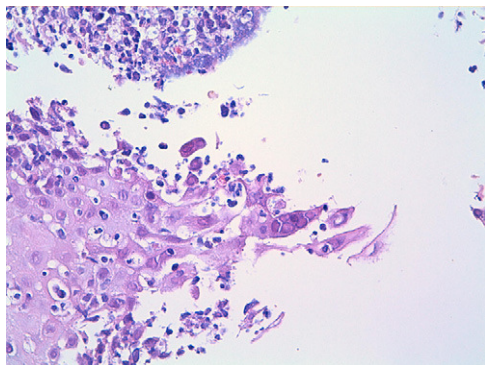


Figura 1 Fragmentos de mucosa escamosa esofágica que contienen células multinucleadas gigantes con núcleos amoldados y esmerilados que sugieren infección herpética (H-E \times 40).

inherentes a éste⁷. El estudio inmunohistoquímico es un método diagnóstico complementario en esta patología.

El tratamiento con aciclovir está indicado en casos graves y en pacientes inmunodeficientes^{5,8}. La evolución en inmunocompetentes es típicamente autolimitada, por lo que la terapia antiviral es controvertida⁹, aunque podría acelerar la resolución del cuadro. A pesar de la evolución favorable, es necesario descartar siempre la posible inmunodeficiencia⁵.

En los cuadros de odinofagia y disfagia aguda, en niños previamente sanos, es importante tener en cuenta la infección por herpes como causa de esofagitis.

Bibliografía

1. McBane RD, Gross Jr JB. Herpes esophagitis: clinical syndrome, endoscopic appearance, and diagnosis in 23 patients. *Gastrointest Endosc.* 1991;37:600-3.

doi:10.1016/j.anpedi.2008.09.010

2. Ramanathan J, Rammouni M, Baran J, Khatib R. Herpes simplex virus esophagitis in the immunocompetent host: an overview. *Am J Gastroenterol.* 2000;95:2171-6.
3. Lee B, Caddy G. A rare cause of dysphagia: Herpes simplex esophagitis. *World J Gastroenterol.* 2007;13:2756-7.
4. Itoh T, Takahashi T, Kusaka K, Kawaura K, Nakagawa Y, Yamakawa J, et al. Herpes simplex esophagitis from 1307 autopsy cases. *J Gastroenterol Hepatol.* 2003;18:1407-11.
5. Rodrigues F, Brandao N, Duque V, Ribeiro C, Mendes A. Herpes simplex virus esophagitis in immunocompetent children. *J Pediatr Gastroenterol Nutr.* 2004;39:560-3.
6. Baehr P, McDonald G. Esophageal infections: risk factors, presentation, diagnosis, and treatment. *Gastroenterology.* 1994;106:509-32.
7. Wald A, Huang ML, Carrell D, Selke S, Corey L. Polymerase chain reaction for detection of herpes simplex virus (HSV) DNA on mucosal surfaces: comparison with HSV isolation in cell culture. *J Infect Dis.* 2003;188:1345-51.
8. Rahhal RM, Ramkumar DP, Pashankar DS. Simultaneous herpetic and candidal esophagitis in an immunocompetent teenager. *J Pediatr Gastroenterol Nutr.* 2005;40:371-3.
9. Rongkavilit C, El-Baba MF, Poulík J, Asmar BI. Herpes simplex virus type 1 esophagitis in an immunocompetent adolescent. *Dig Dis Sci.* 2004;49:774-7.

G. Rodrigo García*, S. Fernández Fernández, M.L. Cilleruelo Pascual y C. González Lois

Hospital Universitario Severo Ochoa, Leganés, Madrid, España

*Autor para correspondencia.

Correo electrónico: glorodriga@gmail.com
(G. Rodrigo García)

Acrodermatitis pseudoenteropática en la acidemia propiónica

Enteropathic-like acrodermatitis in propionic acidemia

Sr. Editor:

La acidemia propiónica (AP) es una enfermedad metabólica autosómica recesiva, producida por el déficit de la enzima propionil-CoA-carboxilasa (PPC). Se caracteriza por la hiperglicinemia y la acumulación de ácido propiónico en la sangre y la orina. Uno de sus síntomas más relevantes es la acidosis metabólica¹.

En ocasiones, las lesiones cutáneas asociadas que presentan estos sujetos remedan una acrodermatitis enteropática (AE) y pueden desarrollarse como consecuencia de las dietas restrictivas que éstos deben seguir. Toda dieta prolongada y baja en proteínas puede conducir a la depleción de aminoácidos, vitaminas y oligoelementos^{2,3}.

A continuación se presenta el caso de un niño al que se le diagnosticó AP a los 8 meses y medio, con clínica fundamen-

talmente neurológica: presentaba movimientos coreoatetósicos, somnolencia y retraso psicomotor. Se documentó una marcada elevación de glicina en el plasma y la orina, y de 3-hidroxiacetato y metilcitrato en la orina. La actividad enzimática de la PPC estaba gravemente disminuida. El estudio genético reveló una mutación ins. del en uno de los alelos y una mutación E168K en el otro alelo del gen *PCCB*, que codifica la subunidad β de la enzima. Se le prescribió un tratamiento con una dieta baja en proteínas combinada con un suplemento de aminoácidos sin metionina, tirosina, valina ni isoleucina, con un aporte energético total correspondiente a la edad, además de biotina, carnitina y metronidazol.

A los 4 años y 2 meses y sin variar el tratamiento basal, presentó una descompensación clínica por enfermedad intercurrente, una disminución de la ingesta por anorexia intensa, vómitos, decaimiento, lesiones cutáneas, diarrea y pérdida de peso. En la exploración física, destacó una afectación general, palidez, piel seca y descamativa, lesiones costrosas periorificiales, edemas pretibiales y en el dorso de ambos pies, así como alopecia con escasos mechones de pelo ralo. El peso y la talla eran inferiores al tercer percentil, el porcentaje del peso y la talla era del 80% y el índice de masa corporal era del 13,5%. En la analítica destacaron hematocrito 20%;