

5. Peroni DG, Parola G, Tenero L, Fornaro M, Bodini A, Pollini F, et al. Chronic urticaria and celiac disease: A case report. *Pediatr Dermatol.* 2010;27:108–9.
6. Kozel MM, Bossuyt PM, Mekkes JR, Bos JD. Laboratory tests and identified diagnoses in patients with physical and chronic urticaria and angioedema: A systematic review. *J Am Acad Dermatol.* 2003;48:409–16.

Alejandra Méndez Sánchez^{a,*}, Alicia Isabel Pascual Pérez^b,
 María Antonia Vázquez Piñera^a
 y Porfirio Fernández González^a

^a *Unidad de Alergia Infantil, Área de Gestión Clínica de Pediatría, Hospital Universitario Central de Asturias, Oviedo, España*

^b *Unidad de Gastroenterología Infantil, Área de Gestión Clínica de Pediatría, Hospital Universitario Central de Asturias, Oviedo, España*

* Autor para correspondencia.
 Correo electrónico: amendezarbolea@gmail.com
 (A. Méndez Sánchez).

<https://doi.org/10.1016/j.anpedi.2019.01.018>
 1695-4033/

© 2019 Publicado por Elsevier España, S.L.U. en nombre de Asociación Española de Pediatría. Este es un artículo Open Access bajo la licencia CC BY-NC-ND (<http://creativecommons.org/licenses/by-nc-nd/4.0/>).

Arteritis de Takayasu de presentación atípica. Tocilizumab como alternativa terapéutica



Takayasu arteritis of atypical presentation. Tocilizumab as an alternative therapeutic option

Sr. Editor:

La arteritis de Takayasu (AT) es una vasculitis granulomatosa de grandes vasos infrecuente en niños. Suele comenzar con cefalea, fiebre, dolor abdominal o hipertensión arterial (HTA). Es excepcional su comienzo como insuficiencia cardíaca, describiéndose solo en el 18% de los casos pediátricos. Recientemente se ha implicado en su patogenia a la IL-6¹, hallándose elevada en sangre y pared arterial.

Para el diagnóstico son imprescindibles las alteraciones angiográficas junto con uno de los 5 criterios diagnósticos EULAR/PRINTO/PRES² (tabla 1). Aunque la angio-TC es la prueba de elección, pues permite visualizar el flujo y la extensión de los vasos colaterales, no proporciona información sobre la pared arterial. De ahí la necesidad de realizar angio-RM que permite valorar la afectación de la pared, y se correlaciona con la clínica y marcadores inflamatorios. La PET-TC no está indicada de rutina, pero podría resultar útil en pacientes con marcadores inflamatorios negativos².

El tratamiento se realiza en 2 fases: inducción y mantenimiento. Si existe repercusión hemodinámica, la inducción consiste en pulsos de corticoides intravenosos seguidos de una pauta oral, junto con inmunosupresores (ciclofosfamida o metotrexato)³. Para el mantenimiento se han empleado metotrexato, micofenolato mofetilo o azatioprina³. En los últimos años se plantean otras alternativas terapéuticas en casos refractarios^{2,4-6}.

Presentamos un caso de AT que comenzó como insuficiencia cardíaca y que, finalmente, precisó un fármaco biológico anti-IL6.

Niña de 11 años que presentaba cuadro de 10 días de vómitos y dolor abdominal, asociando astenia las últimas semanas. En la exploración presentaba palidez cutáneo-mucosa con frialdad acra, dificultad respiratoria,

hipoventilación y crepitantes bibasales, ritmo de galope (FC 140 lpm), SatO₂ 90% y hepatomegalia. Los pulsos radial y braquial izquierdos estaban ausentes, con TA en miembro superior izquierdo 80/50 (< p50) y derecho 140/100 (> p99). Analíticamente destacaba Hb 9,9 g/dl, plaquetas 636.000/mm³ y PCR 20 mg/l. En la radiografía de tórax se objetivó cardiomegalia con signos de edema agudo de pulmón y electrocardiográficamente crecimiento de aurículas e hipertrofia ventricular izquierda.

Ingresó en la UCIP con diagnóstico de insuficiencia cardíaca aguda, realizándose ecocardiografía que mostró disfunción sistólica grave (FEV₁ 20%) e insuficiencia mitral leve. Se inició soporte hemodinámico con milrinona, diuréticos y levosimendán, y respiratorio con BIPAP con buena respuesta.

En ecografía abdominal se evidenciaron datos de aortitis por lo que, con la sospecha de AT, se completó estudio con angio-TC (fig. 1A), objetivando engrosamiento de la subclavia izquierda con estenosis significativa y estenosis

Tabla 1 Criterios de clasificación para la arteritis de Takayasu de EULAR/PRINTO/PRES

Alteraciones angiográficas (convencional, TC o RM) de la aorta o sus ramas principales y arterias pulmonares mostrando aneurismas/dilatación, estrechamiento, oclusión o engrosamiento de la pared arterial no debido a displasia fibromuscular o causas similares (criterio obligatorio) más uno de los siguientes 5 criterios:

1. Déficit de pulso o claudicación: pérdida/disminución/asimetría de los pulsos arteriales periféricos o claudicación (dolor muscular focal inducido por actividad física)
2. Discrepancia en tensión arterial: discrepancia de > 10 mmHg en la presión sistólica de cualquiera de los 4 miembros
3. Soplos: soplos audibles o *thrills* palpables sobre grandes arterias
4. Hipertensión: presión arterial sistólica/diastólica > percentil 95 para la altura
5. Reactantes de fase aguda: VSG > 20 mm en la primera hora o PCR de cualquier valor superior a la normalidad (según laboratorio local)

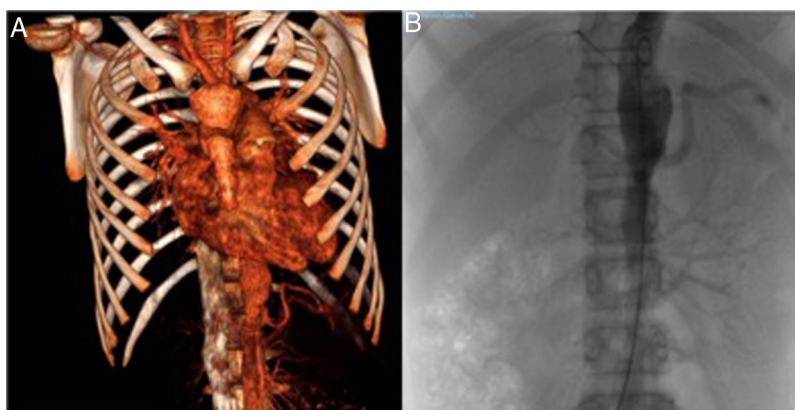


Figura 1 A) Angio-TC. Estenosis arteria subclavia y vertebral izquierdas, aorta abdominal y arterias renales derechas. B) Arteriografía de arteria aorta. Riñón derecho con bifurcación de arteria renal y estenosis crítica en su *ostium* y riñón izquierdo con arteria renal sin signos de estenosis.

en salida de la arteria vertebral izquierda con vascularización colateral, así como segmentos de engrosamiento de la pared de aorta torácica/abdominal y estenosis de arterias renales derechas. Mediante angio-RM se confirmó que la afectación de subclavia y vertebral eran agudas, mientras que la de aorta y sus ramas crónicas. Con diagnóstico de AT tipo V se inició tratamiento con bolos de metilprednisolona 30 mg/kg/3 días (seguido de prednisona 2 mg/kg/día) y ciclofosfamida intravenosa 500 mg/m²/cada 3 semanas, normalizando parámetros analíticos a partir de la segunda dosis. Mantuvo TA > p99 a pesar de la combinación de 6 fármacos por lo que, tras realizar arteriografía (fig. 1B), precisó angioplastia de arteria renal derecha que permitió la retirada de 4 fármacos con buen control de TA. Dos meses más tarde se observó elevación de PCR 46 mg/l, VSG 77 mm/h y niveles séricos de IL-6 (29,4 pg/ml), por lo que tras 5 dosis de ciclofosfamida se inició tratamiento con anti-IL-6 (tocilizumab iv 8 mg/kg/cada 2 semanas). Se comprobó buena respuesta tras 2 dosis, con normalización analítica y descenso de niveles de IL-6 (3,5 pg/ml). Tras 12 meses se encuentra asintomática, con FEV₁ 70%, y sin tratamiento antihipertensivo, por lo que tras comprobar estabilidad radiológica se ha espaciado tocilizumab a cada 3 semanas.

Además del control de HTA, que suele ser complicado y puede requerir en ocasiones técnicas invasivas como la angioplastia renal⁴, será necesario un seguimiento estrecho de otros factores de riesgo cardiovascular como la hipercolesterolemia y la hipercoagulabilidad. Nuestra paciente precisó rosuvastatina y AAS.

El reto en la AT es diferenciar la fase activa de la fase crónica, ya que no existen marcadores específicos de actividad. PCR y VSG presentan una baja sensibilidad y especificidad, de ahí que se estén evaluando nuevos biomarcadores como metaloproteinasas de matriz extracelular (MMP), molécula de citoadhesión vascular (VCAM), la inversión del CD4/CD8 y la pentraxina-3⁵. No obstante, se ha encontrado una buena correlación entre los niveles de IL-6 y la actividad de la enfermedad, de ahí la posibilidad de usar esta citoquina como diana terapéutica^{1,5,6}.

Aunque el tratamiento convencional sigue vigente, se han publicado series de casos que demuestran la

efectividad de fármacos biológicos como anti-TNF- α (infliximab/adalimumab) o anti-IL6 (tocilizumab)⁴⁻⁶. Se describe un tiempo medio hasta la resolución sintomática de 3 meses, sin efectos secundarios graves y permitiendo reducir la dosis de corticoides.

Bibliografía

1. Mathew AJ, Goel R, Kumar S, Danda D. Childhood-onset Takayasu arteritis: An update. *Int J Rheum Dis.* 2016;19:116–26.
2. Ozen S, Pistorio A, Lusan SM, Bakaloglu A, Hertin T, Brik R, et al. EULAR/PRINTO/PRES criteria for Henoch-Schönlein purpura, childhood polyarteritis nodosa, childhood Wegener granulomatosis and childhood Takayasu arteritis: Ankara 2008. Part II: Final classification criteria. *Ann Rheum Dis.* 2010;69:798–806.
3. Ozen S, Duzova A, Bakaloglu A, Bilginer Y, Cil BE, Demircin M, et al. Takayasu arteritis in children: Preliminary experience with cyclophosphamide induction and corticosteroids followed by methotrexate. *J Pediatr.* 2007;150:72–6.
4. Aeschlimann FA, Eng SWM, Sheikh S, Laxer RM, Hebert D, Noone D, et al. Childhood Takayasu arteritis: Disease course and response to therapy. *Arthritis Res Ther.* 2017;19:255.
5. Nakaoka Y, Isobe M, Takei S, Tanaka Y, Ishii T, Yokota S, et al. Efficacy and safety of tocilizumab in patients with refractory Takayasu arteritis: Results from a randomised, double-blind, placebo-controlled, phase 3 trial in Japan (the TAKT study). *Ann Rheum Dis.* 2018;77:348–54.
6. Loricera J, Blanco R, Hernández JL, Castañeda S, Humbría A, Ortego N, et al. Tocilizumab in patients with Takayasu arteritis: A retrospective study and literature review. *Clin Exp Rheumatol.* 2016;34:44–53.

Zaira Cubiles Arillo^{a,*}, Esmeralda Núñez Cuadros^b, Verónica Martínez Rivera^c, José Manuel González Gómez^d y Victorio Cuenca Peiró^e

^a Unidad de Gestión Clínica de Pediatría, Hospital Materno Infantil, Hospital Regional Universitario de Málaga, Málaga, España

^b Unidad de Reumatología Pediátrica, Unidad de Gestión Clínica de Pediatría, Hospital Materno Infantil, Hospital Regional Universitario de Málaga, Málaga, España

^c *Unidad de Nefrología Pediátrica, Unidad de Gestión Clínica de Pediatría, Hospital Materno Infantil, Hospital Regional Universitario de Málaga, Málaga, España*

^d *Unidad de Cuidados Intensivos Pediátricos, Unidad de Gestión Clínica de Cuidados Críticos y Urgencias Pediátricas, Hospital Materno Infantil, Hospital Regional Universitario de Málaga, Málaga, España*

^e *Unidad de Cardiología Pediátrica, Unidad de Gestión Clínica de Pediatría, Hospital Materno Infantil, Hospital Regional Universitario de Málaga, Málaga, España*

* Autor para correspondencia.

Correo electrónico: zaira915@gmail.com (Z. Cubiles Arillo).

<https://doi.org/10.1016/j.anpedi.2019.01.012>
1695-4033/

© 2019 Publicado por Elsevier España, S.L.U. en nombre de Asociación Española de Pediatría. Este es un artículo Open Access bajo la licencia CC BY-NC-ND (<http://creativecommons.org/licenses/by-nc-nd/4.0/>).