

## IMÁGENES EN PEDIATRÍA

# Léntigos inducidos por tacrolimus tópico

## Topical tacrolimus-induced lentigines

Elvira León-Muiños<sup>a</sup>, Olalla Figueroa<sup>b</sup>, Laura Rosende<sup>b</sup> y Benigno Monteagudo<sup>b,\*</sup>

<sup>a</sup> Centro de Salud de San Sadurniño, Xerencia de Xestión Integrada de Ferrol, SERGAS, San Sadurniño, A Coruña, España

<sup>b</sup> Servicio de Dermatología, Complejo Hospitalario Universitario de Ferrol, Xerencia de Xestión Integrada de Ferrol, SERGAS, Ferrol, A Coruña, España

Varón de 11 años de raza caucásica y fototipo II con dermatitis atópica, que presenta desde hace 2 meses múltiples lesiones maculosas hiperpigmentadas de 1-2 mm de diámetro en huecos antecubitales (fig. 1). La dermatoscopia muestra retículo pigmentado delicado y zonas con glóbulos marrones (fig. 2). Durante los 8 meses previos a la consulta el paciente aplicó, sin realizar fotoprotección solar, en huecos antecubitales tacrolimus al 0,03% pomada, inicialmente 2 veces al día (3 semanas), y luego una vez al día 2 veces a la semana. Pese a su retirada, un año después las lesiones permanecen estables (fig. 3).

Se ha descrito la aparición de léntigos en áreas con dermatitis atópica, psoriasis invertida o dermatitis perioral tratadas con tacrolimus o pimecrolimus. Las lesiones surgen tras aplicar dicho tratamiento un mínimo de 3 meses, y una vez retirado suelen permanecer estables o regresan parcialmente. Se cree que los inhibidores de la calcineurina inducen la formación de léntigos por un mecanismo multifactorial. La inhibición de la activación de los linfocitos T, la supresión en la expresión del factor de necrosis tumoral alfa o el aumento de la actividad de la metaloproteinasa-9 de la matriz, conducen a un incremento de la actividad melanocítica<sup>1,2</sup>.

La mayoría son niños de raza caucásica que desarrollan léntigos en extremidades, pero también en área facial, labios, hombros, cuello y nalgas. En los

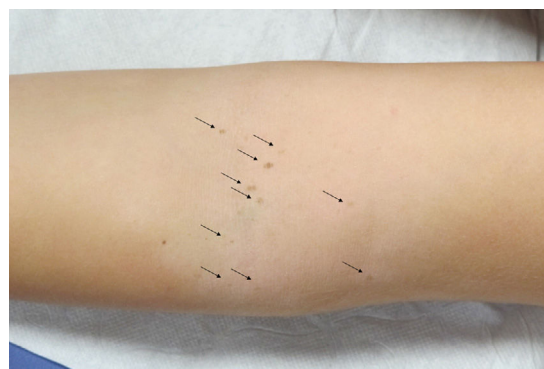


Figura 1 Lesiones maculosas hiperpigmentadas en hueso antecubital izquierdo (→).

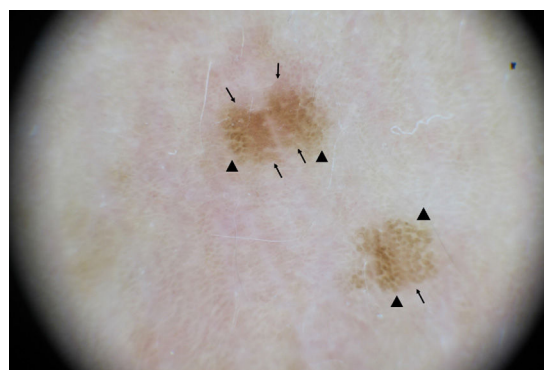
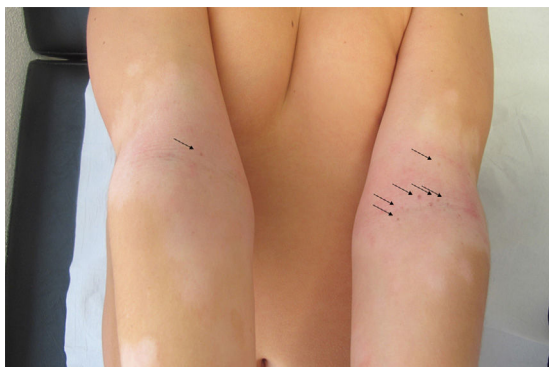

Figura 2 Imagen dermatoscópica. Retículo pigmentado (→) y glóbulos en periferia (◄).

\* Autor para correspondencia.

Correo electrónico: [benigno.monteagudo.sanchez@sergas.es](mailto:benigno.monteagudo.sanchez@sergas.es) (B. Monteagudo).



**Figura 3** Tras un año sin tacrolimus, persistencia de lesiones en huecos antecubitales (→).

pocos casos biopsiados, el estudio histopatológico muestra aumento de melanocitos epidérmicos y leve incontinencia pigmentaria<sup>1,3</sup>.

Debe diferenciarse de verrugas planas o acantomas posteczema surgidos sobre dermatosis inflamatorias. Los nevos melanocíticos eruptivos que aparecen en pacientes con tratamientos inmunosupresores, biológicos, quimioterapia o estimulantes de melanocitos muestran un patrón dermatoscópico globular presente en algunas lesiones de nuestro paciente. Esto nos lleva a pensar que posiblemente los nevos melanocíticos eruptivos y los léntigos no sean más que 2 extremos de un mismo espectro.

### Bibliografía

1. Castelo-Soccio L, di Marcantonio D, Shah P, Lee LW, Treat JR, Yan AC. Induced lentiginosis with use of topical calcineurin inhibitors. *Arch Dermatol.* 2012;148:766–8.
2. Hickey JR, Robson A, Barker JN, Smith CH. Does topical tacrolimus induce lentigines in children with atopic dermatitis? A report of three cases. *Br J Dermatol.* 2005;152:152–4.
3. Shi VY, Joo JS, Sharon VR. Multiple labial melanotic macules occurring after topical application of calcineurin inhibitors. *Dermatol Online J.* 2014;20, pii: 13030/qt45k792vj.