



CARTAS CIENTÍFICAS

Hipoplasia pontocerebelosa tipo I familiar con mutación en *EXOSC3*[◇]



Familiar *EXOSC3*-related pontocerebellar hypoplasia

Sra. Editora:

Las hipoplasias pontocerebelosas (HPC) son un grupo heterogéneo de trastornos neurodegenerativos raros con herencia autosómica recesiva, caracterizados por hipoplasia de cerebelo y protuberancia, asociada a microcefalia progresiva¹. Actualmente se conocen 10 subtipos (HPC1-10) cuya incidencia individual es desconocida, y en las que la correlación genotipo-fenotipo es todavía objeto de estudio. La HPC1, la más prevalente, presenta la peculiaridad de asociar una degeneración de las neuronas del asta anterior de la médula, dando lugar a una clínica superponible a una atrofia muscular espinal tipo I, y que incluye hipotonía grave y dificultades importantes para la alimentación^{2,3}. En este trabajo presentamos el caso de 2 hermanos de progenitores sanos no consanguíneos, de origen rumano, afectados por HPC tipo 1B asociada a mutación en el gen *EXOSC*. No constataban antecedentes familiares de interés.

Caso 1

Mujer. Embarazo poco controlado, con ecografías prenatales normales. Parto eutócico a término con Apgar 7/8. Preciso reanimación con oxígeno a presión positiva en paritorio. A la exploración física destacaba una hipotonía generalizada grave con reflejos osteotendinosos muy disminuidos, respiración superficial, artrogriposis con contracturas en manos y codos, *genu recurvatum* en la extremidad inferior derecha y fractura epifisio-metáfisaria en el tercio distal del fémur. Fenotipo facial no dismórfico, salvo los rasgos derivados de su hipotonía. Antropometría neonatal: P 2.330 g (p 5-10), L 44,5 cm (p < 3), PC 32,5 cm (p 10-25). Necesitó ventilación mecánica por insuficiencia respiratoria progresiva, así como nutrición enteral por sonda nasogástrica, dada la succión

y deglución ineficaz. Ante la sospecha clínica de hipotonía de origen periférico se solicitó un EMG, que mostró un claro patrón neuropático. Cariotipo 46, XX. Se realizó el estudio del gen *SMN1* que fue negativo y se descartó la atrofia muscular espinal tipo I. El hallazgo inesperado de una hipoplasia del puente, del vermis y de los hemisferios cerebelosos en la RM cerebral, junto a una ventriculomegalia, no a tensión, orientó al diagnóstico de HPC tipo 1, confirmada posteriormente con el estudio molecular, que identificó una mutación tipo cambio de sentido (*missense*) en homocigosis en el exón 1 del gen *EXOSC* (c.92G>C). La paciente falleció a los 4 meses de vida por complicaciones derivadas de una neumonía por aspiración.

Caso 2

Varón. Parto eutócico tras 39 semanas de embarazo, con ecografías prenatales normales. Apgar 8/9. No precisó reanimación en paritorio. Antropometría neonatal: P 2.560 g (< p 5), L 46,7 cm (p 10-25), PC 32,5 cm (< p 5). El cuadro clínico fue similar al de su hermana fallecida, precisando ventilación mecánica y alimentación enteral por SNG. Cariotipo 46, XY. La RM cerebral evidenció la presencia de hipoplasia de puente y cerebelo, que era compatible con el diagnóstico de HPC tipo 1 (fig. 1). Falleció a los 41/2

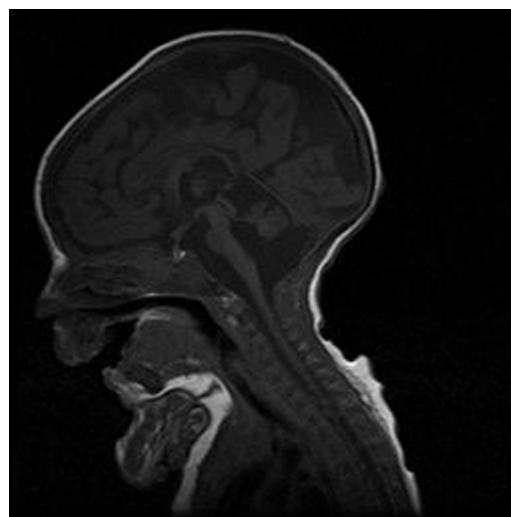


Figura 1 RM cerebral.

[◇] Trabajo presentado en calidad de póster con defensa, en el 25 Congreso de Neonatología y Medicina Perinatal, Sevilla, 20-22 de mayo de 2015.

Tabla 1 Criterios diagnósticos de la HPC tipo 1

Criterios	Mayores	Menores	
Clínico-neurológicos	Hipotonía Atrofia muscular Distonía Espasticidad EMG: patrón anómalo en motoneurona inferior	Contracturas Alteración de la deglución Nistagmo Convulsiones Atrofia óptica	
Neuro-radiológicos	Hipoplasia y/o atrofia de cerebelo Hipoplasia y/o atrofia de puente Afectación igual de vermis y hemisferios cerebelosos	Quiste intracerebeloso Ventriculomegalia	
Anatomopatológicos	Músculo Atrofia muscular neurogénica	Médula Degeneración de las motoneuronas del asta anterior de la médula	Cerebelo Pérdida de las células de Purkinje. Atrofia del <i>folium</i> cerebeloso. Degeneración del núcleo dentado

Fuente: Eggens et al.⁴.

meses de vida por fracaso cardiorrespiratorio. Los estudios anatomopatológicos *post mortem* (médula espinal y músculo) fueron compatibles con atrofia muscular espinal y a nivel de cerebelo se encontró disminución de las células de Purkinje, de la capa granulosa y gliosis. El estudio molecular identificó la misma mutación (c.92G>C) en homocigosis en el gen *EXOSC3*, lo que confirmó el diagnóstico clínico. Ambos padres eran portadores heterocigotos de la mutación.

La HPC tipo 1 (OMIM# 606489) se presenta ya en el periodo neonatal con hipotonía grave, reflejos osteotendinosos ausentes o disminuidos, contracturas y succión muy débil, que requiere la utilización de SNG para asegurar la nutrición. Es frecuente la aparición de neumonías por aspiración, cuyas complicaciones suelen ser la causa del fallecimiento precoz. Los criterios clínicos necesarios para el diagnóstico de HPC tipo 1 se resumen en la [tabla 1](#). El pronóstico es muy incierto ya que el tratamiento disponible es únicamente sintomático y de soporte. La supervivencia es variable, desde la infancia hasta la adolescencia⁴, no existiendo marcadores biológicos ni genéticos que permitan adelantar su pronóstico de forma fiable. La mayoría de los casos esporádicos de HPC estaban asociados a mutaciones en varios genes (*TSEN54*, *RARS2* y *VRK*), hasta que se produjo el descubrimiento del gen *EXOSC3*⁵, donde se identificaron mutaciones en alrededor del 50% de los casos estudiados. El gen *EXOSC3* codifica un componente del exosoma, que es un complejo multiprotéico involucrado en el procesamiento del ARN. Gracias a su descubrimiento se pudo demostrar que las anomalías en el exosoma pueden causar enfermedades en la especie humana⁵. La mutación c.92G>C en *EXOSC3* ha sido identificada en algunos casos de HPC tipo 1 publicados,

en particular en la población checa-romaní, y está asociado a la forma más grave de la enfermedad⁶.

Cabe señalar que el gen *EXOSC3* no aparece en muchos de los paneles genéticos diseñados para el estudio de HPC, lo que ha de ser tenido en cuenta en el estudio de estos pacientes, dada la amplia población romaní que hay en nuestro país.

Bibliografía

- Namavar Y, Barth PG, Poll-The BT, Baas F. Classification, diagnosis and potential mechanisms in pontocerebellar hypoplasia. *Orphanet J Rare Dis*. 2011;6:50.
- Eggens VRC, Barth PG, Niermeijer JMF, Berg JN, Darin N, Dixit A, et al. *EXOSC3* mutations in pontocerebellar hypoplasia type 1: Novel mutations and genotype-phenotype correlations. *Orphanet J Rare Dis*. 2014;9:23.
- Rudnik-Schoneborn S, Senderek J, Jen JC, Houge G, Seeman P, Puchmajerova A, et al. Pontocerebellar hypoplasia type 1: Clinical spectrum and relevance of *EXOSC3* mutations. *Neurology*. 2013;80:438–46.
- Eggens VRC, Barth PG, Baas F. *EXOSC3*-Related Pontocerebellar Hypoplasia. 2014. En: Pagon RA, Adam MP, Ardinger HH, Wallace SE, Armemiya A, Bean LJH, et al., editors. *GeneReview*[®] [internet]. Seattle (WA): University of Washington, Seattle; 1993-2016. [consultado 16 Nov 2016]. Disponible en: <http://www.ncbi.nlm.nih.gov/books/NBK236968>
- Wan J, Yourshaw M, Mamsa H, Rudnik-Schoneborn S, Menezes MP, Hong JE, et al. Mutations in the RNA exosome component gene *EXOSC3* cause pontocerebellar hypoplasia and spinal motor neuron degeneration. *Nature Genet*. 2012;44:704–8.

6. Schwabova J, Brozkova DS, Petrak B, Mojzisoava M, Pavlickova K, Haberlova J, et al. Homozygous *EXOSC3* mutation c.92G→C, p.G31A is a founder mutation causing severe pontocerebellar hypoplasia type 1 among the Czech Romani. *J Neurogenet.* 2013;27:163–9.

Anna Paola Di Giovambattista*, Itxaropena Jácome Querejeta, Purificación Ventura Faci, Gerardo Rodríguez Martínez y Feliciano Ramos Fuentes

Servicio de Pediatría, Hospital Clínico Universitario Lozano Blesa, , Zaragoza, España

* Autor para correspondencia.

Correo electrónico: annadigiov@live.it
(A.P. Di Giovambattista).

<http://dx.doi.org/10.1016/j.anpedi.2016.09.011>
1695-4033/

© 2016 Asociación Española de Pediatría. Publicado por Elsevier España, S.L.U. Todos los derechos reservados.

Uso de levetiracetam en crisis convulsivas neonatales



Use of levetiracetam in neonatal seizures

Sra. Editora:

Las convulsiones neonatales (CN) afectan a 1,5 de cada 1.000 recién nacidos, siendo más frecuentes en prematuros. Suelen deberse principalmente a asfixia, hemorragias, malformaciones cerebrales, alteraciones electrolíticas, errores congénitos del metabolismo o infecciones¹. A la dificultad para su diagnóstico y la decisión de a qué niños tratar, se une la cada vez mayor evidencia de efectos deletéreos de las medicaciones aprobadas para este fin: fenobarbital y fenitoína. Ambas consiguen reducir las crisis en menos del 50% de los casos, y se asocian a apoptosis neuronal en modelos animales. Por ello, cada vez se usan más otros fármacos, fuera de ficha técnica, con menos efectos secundarios aparentes. El levetiracetam (LEV) fue aprobado por la FDA en 2012² para el uso en convulsiones parciales a partir del mes de vida.

Revisamos el uso de LEV en neonatos hospitalizados en nuestra unidad, desde enero de 2011 a mayo de 2016. Las características de los pacientes aparecen en la [tabla 1](#). Se trataron 23 recién nacidos, con un peso entre 1.610-4.100g, siendo el 17,4% prematuros. Los tipos de crisis, pruebas complementarias y resultados están reflejados en la [tabla 2](#).

Se usó como primera opción terapéutica en el 17,4% de los casos, siendo la segunda opción en el 73,9%, mayoritariamente tras fenobarbital. En 15 casos (65,2%) se usó una dosis de carga intravenosa, ente 10-50 mg/kg. Se usó dosis de mantenimiento en el 91,3%, entre 10-40 mg/kg/2 dosis, con aumento de 10 mg/kg/3-5 días. De los 19 casos en los que se usó como segunda opción, se consiguió la reducción del primer medicamento en el 63,1% en la primera semana tras el inicio de LEV. En 8 casos no mejoraron las crisis clínicas o eléctricas en las primeras 24h, pero en 15 (65,2%) sí mejoraron (entendiendo mejoría como cese de las crisis o reducción al menos al 50% de frecuencia). No se identificaron efectos adversos en ningún caso. En 4 casos se realizó limitación del esfuerzo terapéutico, sin relación con el uso de LEV. De los 19 restantes, el 88,9% fueron dados de alta con LEV (77,8% en monoterapia).

El uso de LEV en las CN es cada vez más frecuente, pese a no estar aprobado su uso, como la mayoría de fármacos antiepilépticos en lactantes. Se recomienda más por parte de neuropediatras que de neonatólogos^{1,2}. Un estudio³ encontró retrospectivamente, 72 neonatos tratados con LEV, siendo la mayoría prematuros, sin encontrar efectos secundarios que interrumpieran el tratamiento. El criterio de crisis fue únicamente clínico, ya que no se usó aEEG o EEG, por lo que los resultados de eficacia son discutibles. Estudios previos han reclutado entre 6 y 38 neonatos², algunos solo con prematuros (n = 12)⁴. Un estudio prospectivo⁵, de 38 neonatos, con uso de LEV como primera opción, encontró mejoría clínica, y en EEG a la semana de vida en 30 de ellos, sin efectos secundarios, aunque permitió 2 dosis de fenobarbital mientras se incrementaban gradualmente las dosis de LEV, por lo que el fenobarbital o la propia evolución de las crisis pudieron influir en los resultados. Se ha comunicado un caso de *shock* anafiláctico tras la infusión de LEV en un neonato⁶, y es posible que en niños con situaciones clínicas complejas y con mediación previa no sean fáciles de detectar. Recientemente se ha asociado el LEV a la apoptosis neuronal en asfixias no tratadas con hipotermia⁶. Dada la escasez de trabajos en neonatos, aún no es posible determinar la seguridad de este fármaco como primera opción en el tratamiento de las CN, y la mayoría de las guías actuales que incluyen el LEV lo relegan a una segunda opción.

Esta revisión tiene limitaciones. Además de ser retrospectiva, el número de casos es pequeño, aunque no hemos encontrado ninguna publicación española sobre el tema; no disponemos de vídeo-EEG para el diagnóstico de las crisis, aunque se ha usado el aEEG y el EEG para guiar el tratamiento. Un mayor número de casos podría determinar si la edad gestacional o la causa de las crisis tiene relación con la respuesta a LEV.

En conclusión, el LEV es cada vez más usado en las CN, en general como segundo fármaco. Parece tener una efectividad al menos similar a los antiepilépticos clásicos. Los escasos efectos secundarios encontrados y el menor daño cerebral que parece tener, hace del LEV un fármaco a considerar, incluso en prematuros. Son necesarios estudios prospectivos para conocer los efectos a corto y largo plazo de esta medicación.

Esta revisión tiene la conformidad del comité de ética hospitalaria.