



IMÁGENES EN PEDIATRÍA

Atelectasia masiva: ¿siempre cuerpo extraño?



Massive pulmonary atelectasis: Is it always a foreign body?

Estela Pérez Ruiz^a, María del Carmen López Castillo^{b,*}, Pilar Caro Aguilera^a
y Javier Pérez Frías^a

^a Sección de Neumología, Hospital Materno-Infantil, Málaga, España

^b Unidad de Gestión Clínica de Pediatría, Hospital Materno-Infantil, Málaga, España

Disponible en Internet el 13 de diciembre de 2016

Paciente de 3 años, con antecedentes de sibilancias recurrentes, que presenta tos, fiebre y dificultad respiratoria de 4 días de evolución. No refiere episodios de atragantamiento ni sofocación.

Destaca hipoventilación de hemitórax izquierdo, sin hipoxemia, ni distrés. En la radiografía de tórax presenta atelectasia completa del pulmón izquierdo, con hiperinsuflación del pulmón contralateral (fig. 1). La analítica sanguínea se encontraba dentro de los rangos de referencia.

Se ingresa con el tratamiento de antibioterapia empírica (ampicilina y azitromicina) y terapia nebulizada con beta-2 adrenérgicos y budesonida. A las 48 h, ante la ausencia de mejoría clínico-radiológica se realizó broncoscopia flexible que puso de manifiesto la existencia de material mucoso blanquecino a la entrada de bronquio principal izquierdo, que se aspiró parcialmente. Se completa procedimiento con broncoscopia rígida, y se visualiza molde bronquial a nivel de llingula y bronquio superior izquierdos que se extrae con pinzas y aspiración (fig. 2).

A las 24 h permanece asintomático, con resolución completa de la atelectasia (fig. 3), por lo que se decide alta a domicilio con tratamiento antiasmático, sin presentar recidivas.

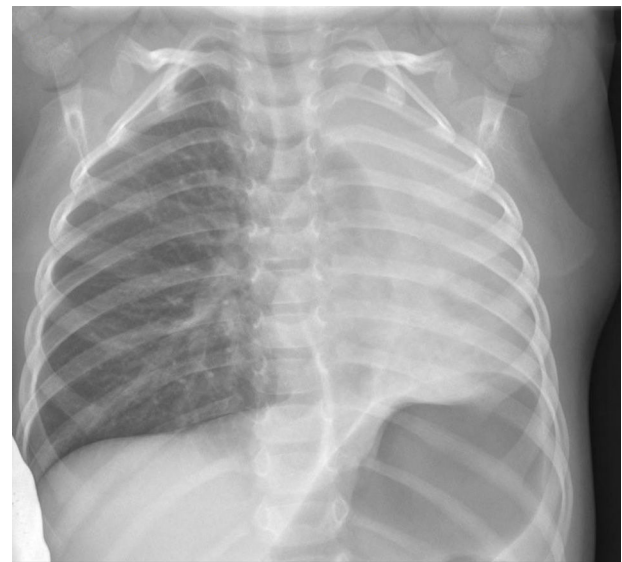

Figura 1 Atelectasia completa de pulmón izquierdo.

La bronquitis plástica es un proceso poco frecuente, que puede requerir diagnóstico diferencial con la aspiración de un cuerpo extraño, especialmente si no existe evidencia de enfermedad previa. Consiste en la formación de moldes bronquiales («cast») que provocan la obstrucción parcial o total del árbol traqueobronquial. Se asocia a enfermedad

* Autor para correspondencia.

Correo electrónico: mcarmen.lopez123@gmail.com
(M.d.C. López Castillo).

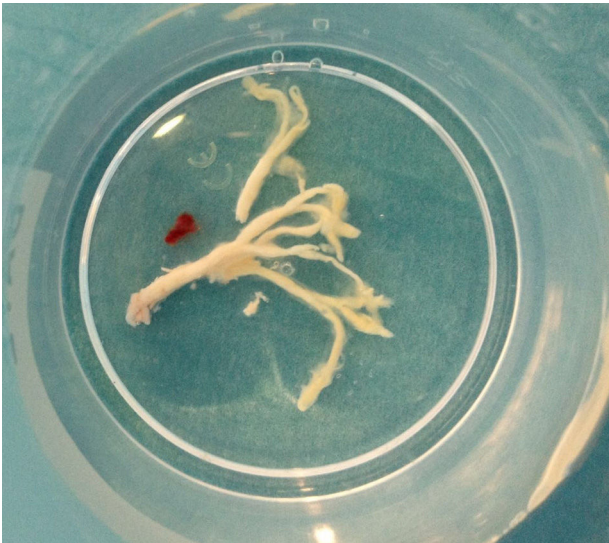

Figura 2 Molde bronquial extraído con broncoscopia rígida.

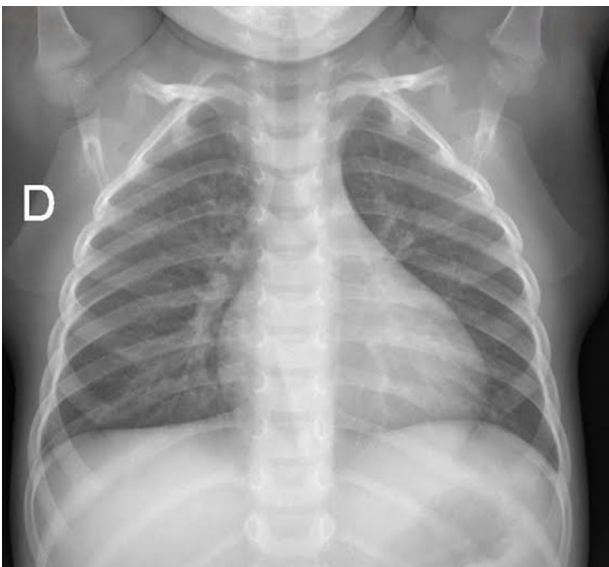


Figura 3 Radiografía de tórax con atelectasia resuelta.

pulmonar inflamatoria subyacente como hiperreactividad bronquial, o a cardiopatías congénitas¹⁻³.

En los asmáticos, la formación de moldes está relacionada con la inflamación crónica, y la infiltración por neutrófilos y eosinófilos de la vía aérea, mientras que en los pacientes cardiopatas se relaciona con la elevación de la presión venosa pulmonar².

Agradecimientos

A los compañeros de la sección de neumología, y a todos los profesionales del hospital.

Bibliografía

1. Sachin P, Robert C, Aparna R, Joseph K. Management of plastic bronchitis in a child with mild intermittent asthma. *Ann Otol Rhinol Laryngol*. 2011;120:697-9.
2. Jasinoviv T, Kozak F, Moxham JP, Chilvers M, Wensley D, Seear M. Casting a look at pediatric plastic bronchitis. *Int J Pediatr Otorhinolaryngol*. 2015;79:1658-61.
3. Soyer T, Yalcin S, Emiralioglu N, Yilmaz EA, Soyer O, Orhan D, et al. Use of serial rigid bronchoscopy in the treatment of plastic bronchitis in children. *J Pediatr Surg*. 2016;51:1640-3.