

CARTAS CIENTÍFICAS

Síndrome de persistencia del conducto de Müller debido a mutación en el gen del receptor de la hormona antimülleriana (AMHR2)



Persistent Müllerian duct syndrome due to a mutation in the anti-Müllerian hormone receptor gene (AMHR2)

Sra. Editora:

El síndrome de persistencia de conductos de Müller (SPCM) es un trastorno de la diferenciación sexual que se caracteriza por la persistencia de derivados müllerianos (útero y trompas de Falopio), en varones con cariotipo XY y con virilización normal¹.

En un 85% de los casos es debido a mutaciones en el gen de la hormona antimülleriana (AMH), produciendo alteraciones en su secreción o actividad, o a mutaciones en su receptor tipo II (AMHR2), provocando un cuadro clínico de resistencia hormonal². Se transmite de forma autosómica recesiva. La determinación de la AMH es útil (indetectable si hay mutaciones en AMH o normal-elevada si hay mutaciones en AMHR2^{3,4}).

Presentamos un varón de 2 años y 3 meses por hallazgo de estructuras compatibles con restos müllerianos en cirugía por criptorquidia. Fruto de embarazo gemelar por fecundación *in vitro*, nació por cesárea a las 37 semanas de gestación con peso de 2.100 g (-1,8 DE) y longitud de 45 cm (-1,85 DE). Presentó criptorquidia bilateral desde el nacimiento e hidrocele izquierdo desde el año de vida. Sin antecedentes familiares de interés.

Tras inguinitomía izquierda, se objetivó un conducto permeable que contenía gónada en relación de proximidad con estructura tubular de luz permeable y aspecto tubárico. Se amplió el abordaje observando gónada contralateral en contigüidad con lo que aparentaba ser un útero y trompas hipoplásicos (fig. 1). Por ureterocistoscopia se visualizó uretra posterior masculina con *veru montanum* y colículos seminales de morfología normal. Tras exéresis de restos müllerianos y biopsia de ambas gónadas, se efectuó orquidopexia y herniotomía izquierda. Posteriormente se realizó orquidopexia derecha.

La anatomía patológica de las estructuras extirpadas confirmó el hallazgo de restos de conducto de Müller y se describieron ambas gónadas como testículos con cambios de

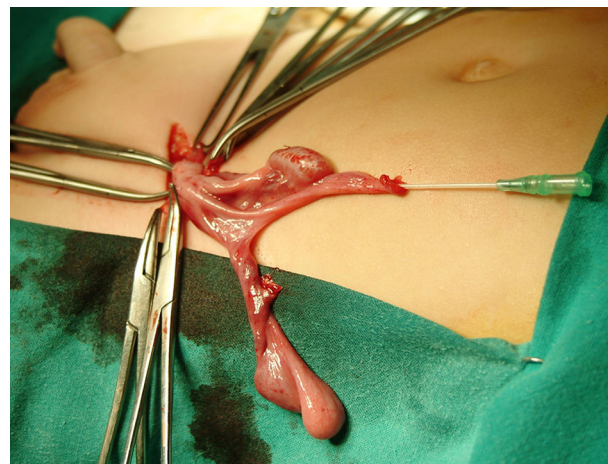


Figura 1 Restos de Müller extirpados.

disgenesia con diámetro tubular medio e índice de fertilidad disminuidos, sin apreciarse células de Leydig en intersticio y con índice de células de Sertoli normal.

Ante sospecha de SPCM se solicitó: cariotipo: 46,XY; FSH (1,2 mUI/mL-normalidad: 0,2-1,4), LH (0,04 ng/mL-normalidad: 0,01-0,5-) y testosterona (0,04 ng/mL-normalidad: 0,01-0,04-: basales sin alteraciones y AMH: 816 pg/L (VN:360-668 pg/L). La secuenciación del gen AMHR2 reveló la existencia de una variante alélica previamente descrita en el exón 4 (c.502G>A; p.Ala168Thr, rs374601719) y una nueva variante (c.877C>T; p.Gln 293*) en exón 7, ambas en heterocigosis. La variante del exón 4 estaba presente en el padre y la variante del exón 7 en la madre, ambas en heterocigosis, indicando que el paciente es un heterocigoto compuesto (fig. 2).

Con 8 años y 7 meses, el paciente presenta peso y talla en percentil 50, testes de 2-3 ml, con un pene de 4 cm y aspecto escrotal normal (Tanner I) con microcalcificaciones en las últimas revisiones que obligan a un seguimiento clínico y ecográfico estrechos. Tras test de LHRH, los niveles de FSH subieron hasta 5,88 mUI/mL y los de LH a 3,88 mUI/mL, siendo los niveles de testosterona de 0,18 ng/mL.

Los pacientes con SPCM presentan fenotipo masculino al nacimiento y el diagnóstico se realiza normalmente por hallazgo casual durante la cirugía por criptorquidia con hidrocele o hernia inguinal.

El gen de AMHR2, localizado en el cromosoma 12q13, tiene una longitud de 8,7 kb y contiene 11 exones^{4,5}. Codifica una proteína transmembrana con un dominio extracelular que se une a AMH y un dominio intracelular con actividad

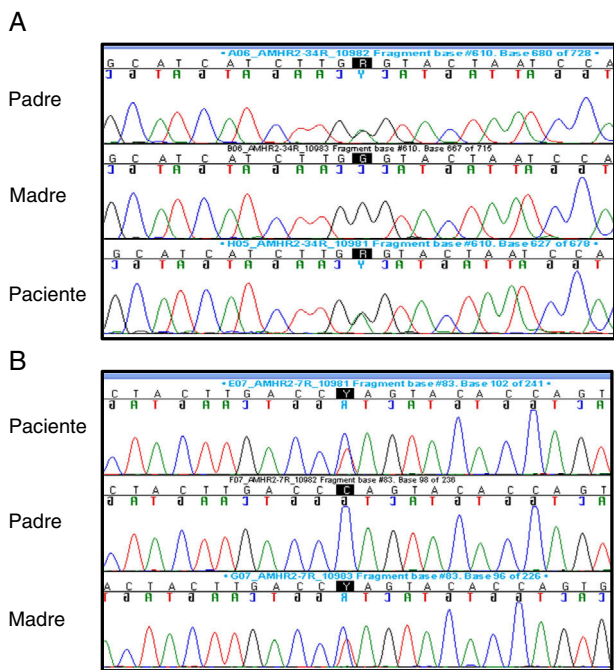


Figura 2 Electroferogramas con la variante c.502G>A (p.Ala168Thr, rs374601719) en exón 4 (A) y la variante c.877C>T (p.Gln293*) en exón 7 (B).

cinasa seronina/treonina que se une al receptor tipo I, actuando por fosforilación la transcripción de los genes diana que permiten la acción de la AMH. Se han descrito varias mutaciones en el mismo, siendo la más frecuente la delección de 27 pares de bases en el exón 10.

El análisis *in silico* de las variantes c.877C>T y c.502G>A predijo la enfermedad causante empleando «Mutation Taster prediction site». La variante c.877C>T conduce a un *stop codon* prematuro, que genera una proteína truncada, que pierde parte del dominio cinasa serina/treonina. La sustitución c.502G>A se localiza en la última base del exón 4 y parece afectar al proceso de *splicing*. Además, c.502G>A es una variante rara, con una frecuencia del 0,01% en la base de datos ExAC. Todo ello indica que el SPCM es debido a ambas variantes en *AMHR2*.

Los testículos en el SPCM presentan diferenciación normal con presencia de células germinales; sin embargo, la fertilidad puede verse comprometida por la degeneración secundaria a la criptorquidia y la alteración de la comunicación con los conductos deferentes, que son en muchos casos aplásicos y pueden estar desconectados de los testes por la presencia de los derivados de Müller.

Se ha descrito un riesgo aumentado de neoplasia testicular (15%), similar al descrito en pacientes con criptorquidia abdominal^{5,6}; este hecho, junto con las microcalcificaciones halladas en nuestro paciente, hace necesario un seguimiento estrecho clínico y ecográfico.

Se trata de un caso clínico excepcional, habiéndose descrito escaso número de pacientes en la literatura internacional.

Bibliografía

1. Nishi MY, Domenice S, Maciel-Guerra AT, Zaba Neto A, Silva MA, Costa EM, et al. Analysis of anti-Müllerian hormone (AMH) and its receptor (AMHR2) genes in patients with persistent Müllerian duct syndrome. *Arq Bras Endocrinol Metabol*. 2012;56:473–8.
2. Josso N, Belville C, di Clemente N, Picard JY. AMH and AMH receptor defects in persistent Müllerian duct syndrome. *Hum Reprod Update*. 2005;11:351–6.
3. Menabò S, Balsamo A, Nicoletti A, Gennari M, Pirazzoli P, Cicognani A, et al. Three novel AMH gene mutations in a patient with persistent Müllerian duct syndrome and normal AMH serum dosage. *Horm Res*. 2008;70:124–8.
4. Josso N, Rey RA, Picard JY. Anti-Müllerian hormone: A valuable addition to the toolbox of the pediatric endocrinologist. *Int J Endocrinol*. 2013;2013:674105.
5. Abduljabbar M, Taheini K, Picard JY, Cate RL, Josso N. Mutations of the AMH type II receptor in two extended families with persistent Müllerian duct syndrome: Lack of phenotype/genotype correlation. *Horm Res Paediatr*. 2012;77:291–7.
6. Farikullah J, Ehtisham S, Nappo S, Patel L, Hennayake S. Persistent Müllerian duct syndrome: Lessons learned from managing a series of eight patients over a 10-year period and review of literature regarding malignant risk from the Müllerian remnants. *BJU Int*. 2012;110:1084–9.

M. Eugenia Orós-Millán^{a,b}, M. Teresa Muñoz-Calvo^{a,b,c,d}, Miriam Y. Nishi^e, Berenice Bilharinho Mendonça^e y Jesús Argente^{a,b,c,d,*}

^a Servicio de Pediatría, Hospital Infantil Universitario Niño Jesús, Madrid, España

^b Servicio de Endocrinología, Hospital Infantil Universitario Niño Jesús, Madrid, España

^c Departamento de Pediatría, Universidad Autónoma de Madrid, Madrid, España

^d CIBER Fisiopatología de la obesidad y nutrición, Instituto de Salud Carlos III, Madrid, España

^e Unidade de Endocrinologia do Desenvolvimento, Laboratório de Hormônios e Genética Molecular LIM42, Disciplina de Endocrinologia, Hospital das Clínicas, Faculdade de Medicina da Universidade de São Paulo (HC-FMUSP), São Paulo, SP, Brazil

* Autor para correspondencia.

Correos electrónicos: argentefen@terra.com, jesus.argente@uam.es (J. Argente).

<http://dx.doi.org/10.1016/j.anpedi.2016.06.011>

1695-4033/

© 2016 Asociación Española de Pediatría. Publicado por Elsevier España, S.L.U. Todos los derechos reservados.