

IMÁGENES EN PEDIATRÍA

## Estado epiléptico neonatal no detectado con aEEG monocanal



### Neonatal status epilepticus undetected with single-channel aEEG

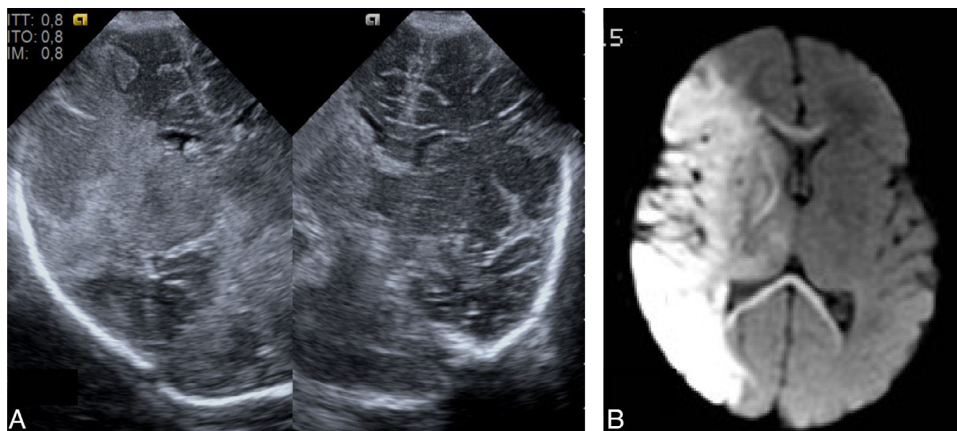
Thais Agut\*, Paola Roca y Alfredo García-Alix

*Servicio de Neonatología, Institut de Recerca Pediàtrica, Hospital Sant Joan de Déu, Universitat de Barcelona, Esplugues de Llobregat, Barcelona, España*

Disponible en Internet el 8 de abril de 2016

Recién nacido con infarto extenso de la arteria cerebral media derecha, que comenzó con apneas a las 4 h de vida. El infarto cerebral fue detectado mediante ecografía, y confirmado con RM cerebral (fig. 1). Al ingreso, el aEEG bicanal (Olympic Brainz® Monitor, Natus) mostró un estado epiléptico en el hemisferio correspondiente al infarto, pero sin actividad epiléptica en el contralateral (fig. 2A). Al visualizar el trazado monocanal, con el mismo equipo, no

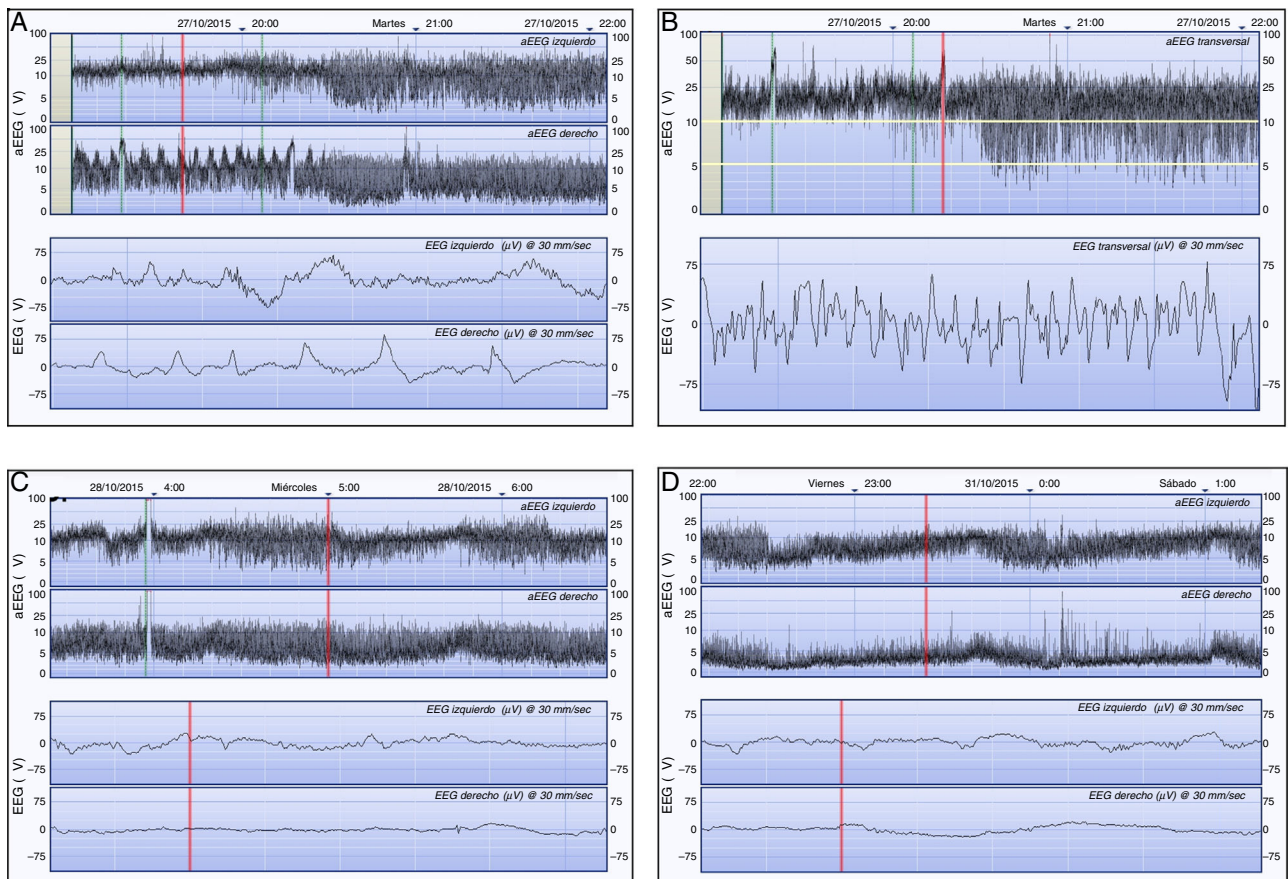
se apreció el estado epiléptico y solo se visualizaban 2 crisis de corta duración, y un trazado de base elevado (borde inferior > 20  $\mu$ v) (fig. 2B). Además, mientras el hemisferio izquierdo mostraba un trazado continuo con ciclos sueño/vigilia, el derecho era un trazado continuo de bajo voltaje (fig. 2C). Posteriormente, el trazado del hemisferio afecto fue deprimiéndose aún más, mientras el contralateral no se alteró (fig. 2D).



**Figura 1** A) Ecografía cerebral (corte coronal) a las 36 h de vida. Obsérvese la ecogenicidad difusa perisilviana que afecta al territorio de la arteria cerebral media derecha. B) RM cerebral a las 72 h de vida. Secuencia de difusión que muestra una extensa restricción (áreas hiperintensas) fronto-temporo-parietal. Los núcleos grises centrales, cápsula interna y cuerpo calloso, también están afectados (segmento M1).

\* Autor para correspondencia.

Correo electrónico: [tagut@hsjdbcn.org](mailto:tagut@hsjdbcn.org) (T. Agut).



**Figura 2** Registro de aEEG a las 9 h de vida. A) Registro bicanal de aEEG (Olympic Brainz® Monitor, Natus) donde se aprecia un estado epiléptico de hora y media de duración en el hemisferio derecho. El hemisferio izquierdo no muestra actividad eléctrica epiléptica. B) Registro monocal correspondiente al mismo momento en el que se aprecian 2 ascensos compatibles con crisis eléctricas (ver trazado crudo). El trazado de base está elevado ( $10\text{--}25\ \mu\text{V}$ ). C) A las 24 h de vida, el trazado de base en el hemisferio izquierdo es continuo, de voltaje normal con ciclos sueño/vigilia, mientras que en el hemisferio derecho donde está el infarto, es continuo de bajo voltaje ( $4\text{--}9\ \mu\text{V}$ ). D) A los 4 días de vida, el trazado progresivamente se fue hipovoltando en el hemisferio derecho ( $< 5\ \mu\text{V}$ ). Compárese con el normal voltaje del hemisferio izquierdo.

El valor de la monitorización bicanal para establecer el origen focal de las convulsiones, y establecer el hemisferio dañado, es bien conocido<sup>1,2</sup>. El caso presentado es relevante por cuanto ilustra que frente al registro bicanal, el monocal puede no detectar actividad tan relevante como un estado epiléptico, que de no ser tratado es posible que agrave el daño cerebral<sup>1,3</sup>. El deterioro progresivo en el voltaje del hemisferio afecto, refleja posiblemente la fase de daño secundario que acontece durante horas y días tras la agresión hipóxico-isquémica, y la elevación en el monocal traduce la diferencia en la amplitud del voltaje entre el lado sano y el del lado suprimido.

## Bibliografía

1. Low E, Mathieson SR, Stevenson NJ, Livingstone V, Ryan CA, Boque CO, et al. Early postnatal EEG features of perinatal arterial ischemic stroke with seizures. *PLoS One*. 2014;22: 100973.
2. Van Rooij LG, de Vries LS, van Huffelen AC, Toet MC. Additional value of two-channel amplitude integrated EEG recording in full-term infants with unilateral brain injury. *Arch Dis Child Fetal Neonatal Ed*. 2010;95:F160–8.
3. Valverde E, Garcia-Alix A, Blanco D. Monitorización continua de la actividad cerebral mediante electroencefalograma integrado por amplitud. *An Pediatr Contin*. 2008;6:169–73.