

IMÁGENES EN PEDIATRÍA

Shock hemodinámico secundario a úlcus duodenal masivo[☆]



Hemodynamic shock secondary to massive duodenal ulcer

Carmen González-Lamuño^{a,*}, Irene Robles Álvarez^a,
Cristina González Mieres^a y Óscar Balboa Arregui^b

^a Unidad de Gastroenterología Pediátrica, Servicio de Pediatría, Complejo Asistencial Universitario de León, León, España

^b Radiología Vasculare Intervencionista, Servicio de Radiodiagnóstico, Complejo Asistencial Universitario de León, León, España

Disponible en Internet el 9 de octubre de 2023

Niño de 13 años trasladado por el 112 por 2 episodios de pérdida de conocimiento. Entre ambos episodios presenta un vómito hemático.

A su llegada se encuentra inestable, realizadas pruebas complementarias: TC craneal, analítica sanguínea y endoscopia digestiva alta (EDA), donde objetivamos gran úlcera en bulbo duodenal excavada (Forrest Ib) (fig. 1) y esofagitis grado D de los Ángeles. Durante la técnica comienza con sangrado masivo precisando maniobras de resucitación, se inyecta adrenalina y etoxiesclerol en mucosa conservada. Ante la persistencia de sangrado se realiza arteriografía con embolización de arteria gastroduodenal (fig. 2), sin evidenciar sangrados posteriores. Se inicia tratamiento con inhibidores de la bomba de protones (IBP) a dosis altas. Se descarta malignidad y la presencia *H. pylori* en el estudio anatomopatológico, gastrina sérica basal y gammagrafía con receptores de somatostatina (SPECT-TC), con resultado normal.

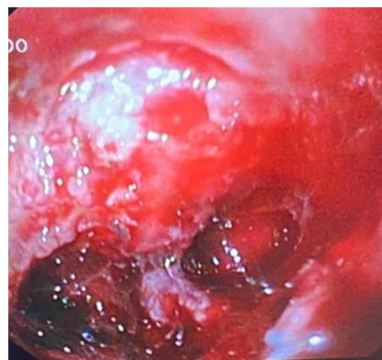

Figura 1 Úlcera duodenal con sangrado activo.

Se mantiene tratamiento durante 7 meses, realizándose EDA de control, suspendiendo IBP previamente, en donde encontramos gastritis antral que impresiona asociada a *H. pylori* siendo todos los cultivos negativos. Solicitamos serología *H. pylori* positiva. Dada la alta prevalencia de *H. pylori* en esta afección, se decide realizar tratamiento empírico erradicador¹.

La presencia de úlcera duodenal masiva se trata de una entidad potencialmente grave y rara en pediatría². La infección por *H. pylori* es la causa más frecuente siendo importante realizar el estudio en todos los casos³.

[☆] Presentación previa como comunicación oral en el II Encuentro Científico Virtual de la SCCALP online, celebrado los días 4 y 5 de noviembre de 2021.

* Autor para correspondencia.

Correo electrónico: carmenglamuno@gmail.com
(C. González-Lamuño).

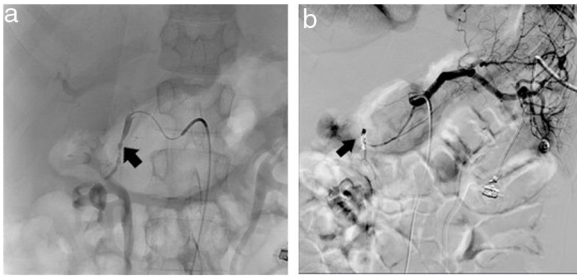


Figura 2 Arteria gastroduodenal, se observa irregularidad de su pared lateral antes de continuar con la gastroepiploica. Se realiza embolización con espirales metálicas.

Bibliografía

1. Cho J, Prashar A, Jones NL, Moss SF. *Helicobacter pylori* Infection. *Gastroenterol Clin North Am.* 2021;50:261–82.
2. Dohil R, Hassall E. Peptic ulcer disease in children. *Baillieres Best Pract Res Clin Gastroenterol.* 2000;14:53–73.
3. Jones NL, Koletzko S, Goodman K, Bontems P, Cadranet S, Casswall T, et al., SPGHAN, NASPGHAN. Joint ESPGHAN/NASPGHAN guidelines for the management of *Helicobacter pylori* in children and adolescents (update 2016). *J Pediatr Gastroenterol Nutr.* 2017;64:991–1003.