

## IMÁGENES EN PEDIATRÍA

## Neurorretinitis por *Bartonella henselae*: a propósito de un caso



### *Bartonella henselae* neuroretinitis: A case report

Júlia Mirabet Mas\*, Mariona Morell Daniel, Nieves Martín Begué y Susana Melendo Pérez

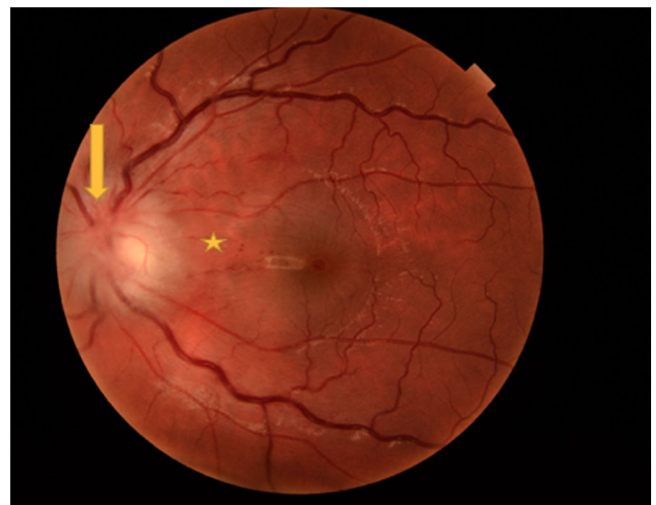
Servicio de Pediatría, Hospital Universitari Vall d'Hebron, Barcelona, España

Disponible en Internet el 26 de octubre de 2022

Presentamos un paciente de 13 años con fiebre, disminución de la visión y alteración en la discriminación de los colores unilateral. La analítica y la TC craneal fueron normales. En el fondo de ojo presentaba edema de papila con edema de la retina peripapilar (fig. 1) y en la tomografía de coherencia óptica (OCT) se constató edema macular (fig. 2), compatible con neurorretinitis. El diagnóstico fue serológico (positivo para *Bartonella henselae*).

La enfermedad por arañazo de gato, causada por *Bartonella henselae*, tiene su reservorio principal en el gato. Típicamente se caracteriza por adenopatías autolimitadas, pero también existen formas sistémicas, como la afectación ocular<sup>1</sup>.

La neurorretinitis por *B. henselae* es un diagnóstico infrecuente. La pérdida de agudeza visual unilateral con edema de papila y exudación macular (estrella macular) en la funduscopia es característica<sup>1-3</sup>. La estrella macular suele observarse 1-4 semanas desde el inicio y persiste meses (fig. 3)<sup>2</sup>. El tratamiento consiste en biterapia antibiótica (doxiciclina y rifampicina) de larga duración. El tratamiento corticoideo es controvertido, aunque parece mejorar el pronóstico de la agudeza visual y las alteraciones funduscópicas<sup>1,3</sup>.

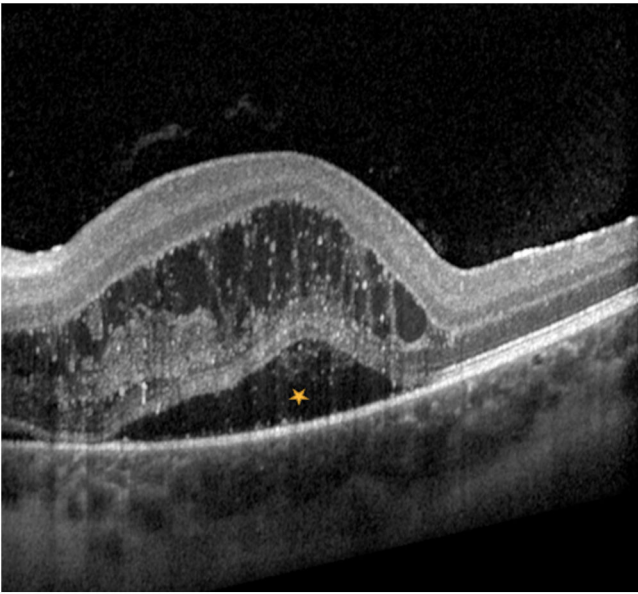


**Figura 1** Edema de papila y edema de retina peripapilar en el ojo izquierdo (flecha); pequeñas hemorragias puntiformes en haz papilomacular (asterisco); ingurgitación árbol vascular.

El diagnóstico diferencial de pérdida de visión unilateral con edema de papila debe hacerse con una neuritis óptica que puede presentarse tras infecciones, vacunaciones o en el contexto de síndromes desmielinizantes adquiridos<sup>1</sup>.

\* Autor para correspondencia.

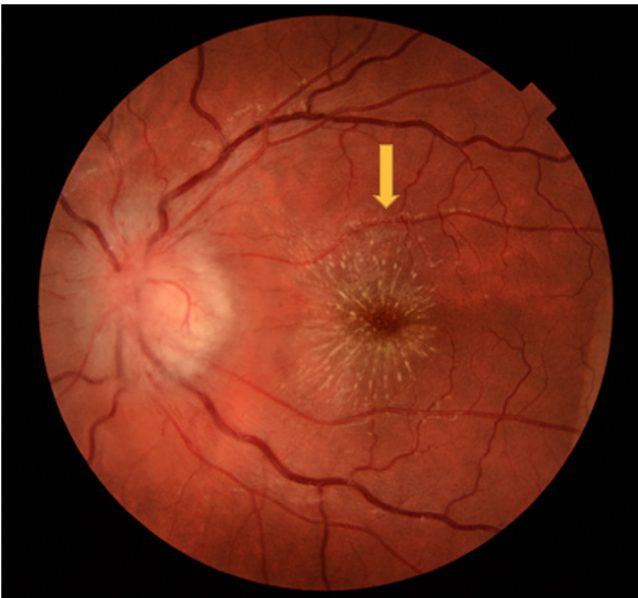Correo electrónico: rojojulia9@gmail.com (J. Mirabet Mas).



**Figura 2** OCT macular del ojo izquierdo donde se aprecia el edema macular (asterisco).

## Bibliografía

1. Abdelhakim A, Rasool N. Neuroretinitis. *Curr Opin Ophthalmol.* 2018;29:514–9.
2. Johnson A. Ocular complications of scratch disease. *Br J Ophthalmol.* 2020;104:1640–6.
3. Amer R, Tugal-Tutkun I. Ophthalmic manifestations of bartonella infection. *Curr Opin Ophthalmol.* 2017;28:607–12.



**Figura 3** Edema de papila y exudado en área macular (estrella macular) del ojo izquierdo a la semana del diagnóstico (flecha).