



IMÁGENES EN PEDIATRÍA

Catéter ureteral como derivación suprapúbica temporal en prematuro

Temporal suprapubic diversion with ureteral catheter in a premature patient

María Negueroles-García*, Jorge Panach-Navarrete, Lorena Valls-González y José María Martínez-Jabaloyas

Servicio de Urología, Hospital Clínico Universitario de Valencia. Facultat de Medicina i Odontologia, Universitat de València. INCLIVA Instituto de Investigación Sanitaria, Valencia, España

Neonato de 28 h de vida, prematuro de 32 + 5 semanas de gestación, que ingresó en cuidados intensivos por insuficiencia respiratoria en contexto de enfermedad de membrana hialina. Debido al distrés respiratorio, precisó de sedación e intubación.

A la exploración física, el paciente presentaba hipospadias y se palpaba globo vesical. Dada la ausencia de micción espontánea, se intentó sondaje vesical (con Foley 6 Ch, sonda de alimentación 4 Ch, guía ureteral 0,035''), sin éxito. Ante la ausencia de diuresis espontánea y la imposibilidad de sondaje, se decidió realizar punción suprapúbica.

Mediante ecografía, se procedió a punción con angiocatéter 16 G en hipogastrio (fig. 1). Se retiró la aguja del angiocatéter y se pasó guía 0,018'') hasta vejiga. Sobre guía y a través del angiocatéter, se introdujo catéter doble J Sof-Flex® Multi-Length Stent Set 3 Ch - 12 cm (Cook Medical, Bloomington, IN, EE. UU.), comprobando correcta colocación mediante ecografía (figs. 2-3). Se fijó catéter con

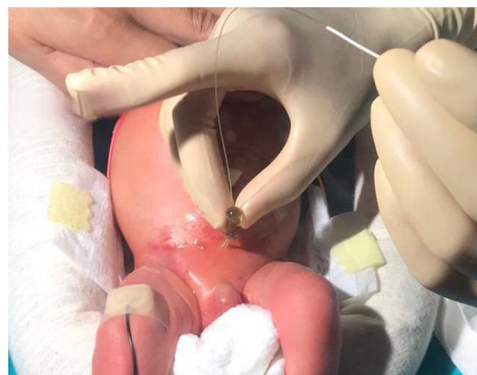

Figura 1 Punción en hipogastrio. Se observa el paso de guía tras retirada de la aguja del angiocatéter.

monofilamento de polipropileno 5/0 y se dejó abierto a bolsa de ostomía.

Pensamos que esta técnica es menos lesiva que otras como la punción con trócar o técnica Seldinger (que precisa dilatación), ya que se reduce el riesgo de sangrado debido

* Autor para correspondencia.

Correo electrónico: maria.negueroles@gmail.com
(M. Negueroles-García).

<https://doi.org/10.1016/j.anpedi.2022.05.008>

1695-4033/© 2022 Asociación Española de Pediatría. Publicado por Elsevier España, S.L.U. Este es un artículo Open Access bajo la licencia CC BY-NC-ND (<http://creativecommons.org/licenses/by-nc-nd/4.0/>).

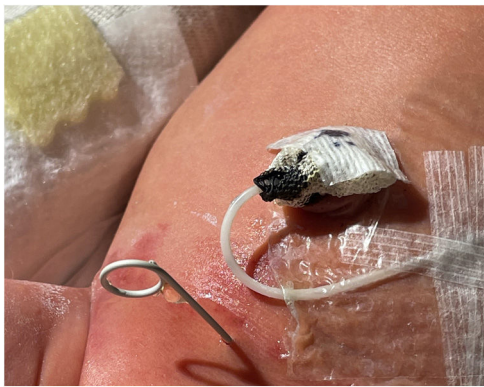

Figura 2 Catéter doble J en hipogastrio con salida de orina clara.

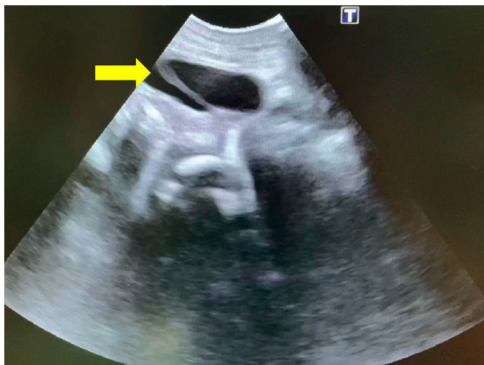


Figura 3 Comprobación de correcta colocación de doble J a nivel vesical (flecha amarilla).

a la punción única mediante angiocatéter. Además, la longitud del doble J en vejiga previene su salida accidental.

Planteamos este tipo de procedimiento como una alternativa a la derivación urinaria en casos en los que no se consigue realizar el sondaje vesical¹.

Bibliografía

1. Keefe DT, Andrioli V, Leonard MP. Techniques – Temporary suprapubic diversion in a septic male infant using double-J stent: Indications and surgical technique. *Can Urol Assoc J.* 2018;12:E362-3.