



IMÁGENES EN PEDIATRÍA

Enfermedad del hueso fantasma

Phantom bone disease

Gerardo Rivera-Silva^{a,*}, Hugo C. Mora-Magallón^b, Miguel A. Guerrero-Ferreira^c
y Samantha Moriel de León^a

^a Departamento de Ciencias Básicas, Escuela de Medicina, Universidad de Monterrey, Monterrey, NL, México

^b Servicio de Odontología Pediátrica, Hospital «Dr. José Torres Orozco», Morelia, Mich, México

^c Facultad de Odontología, Universidad Michoacana, Morelia, Mich, México

Se trata de un niño de 12 años, que consulta por dientes móviles que erupcionaron hace 6 años. No refiere antecedentes de traumatismo, infección o cáncer que afectaran la mandíbula y/o el maxilar. El examen oral mostró una apertura bucal aceptable (fig. 1), los dientes se movían ligeramente cuando se palpaban y no había indicios de desarrollo óseo, simplemente estaban cubiertos con una encía eritematosa (fig. 2). El resto del examen físico y la analítica fueron normales. En la tomografía computarizada de haz cónico 3D, se evidenciaron lesiones osteolíticas en la mandíbula, y la ausencia de los alveolos óseos dentarios tanto en el maxilar como en la mandíbula, que daba la apariencia de dientes flotantes (fig. 3). Se estableció el diagnóstico de síndrome de Gorham-Stout. El paciente fue tratado con varios injertos óseos para subsanar los defectos óseos.

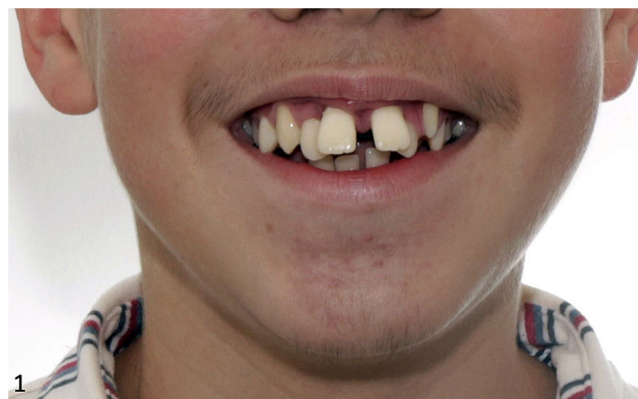

Figura 1 Aspecto general de la apertura bucal del paciente.

Comentario

El síndrome de Gorham-Stout o enfermedad del hueso fantasma, es un padecimiento de etiología no definida, caracterizado por lesiones osteolíticas, frecuentemente asociado

con proliferación angiomasosa o linfática benignas^{1,2}. Puede afectar cualquier hueso, pero es más común en el cráneo, mandíbula y hombro. En algunos casos, pueden presentar dolor e inflamación como consecuencia de una fractura asociada. Su diagnóstico es por exclusión, debido a que es una enfermedad rara, y además las pruebas analíticas suelen resultar normales; solo los estudios radiológicos son anormales². En cuanto al tratamiento también es muy variable y va a depender de cada paciente, y se basa en

* Autor para correspondencia.

Correo electrónico: gerardo.rivera@udem.edu (G. Rivera-Silva).

<https://doi.org/10.1016/j.anpedi.2021.10.002>

1695-4033/© 2021 Asociación Española de Pediatría. Publicado por Elsevier España, S.L.U. Este es un artículo Open Access bajo la licencia CC BY-NC-ND (<http://creativecommons.org/licenses/by-nc-nd/4.0/>).

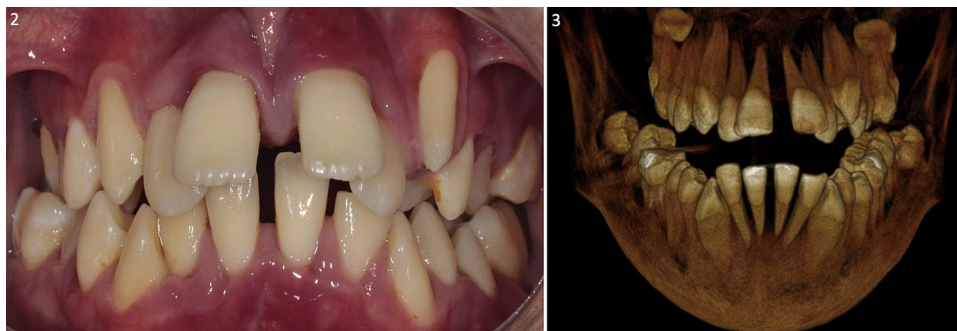


Figura 2 y 3 Vista frontal de la dentadura del paciente que expone los dientes flotantes asociados con el enrojecimiento de las encías. Imágenes de TC 3 D que muestran la ausencia de proceso alveolar en todos los dientes y lesiones osteolíticas en la mandíbula.

esteroides, bifosfonatos, radioterapia, o cirugía con injerto óseo. Empero, en algunos casos hay remisión espontánea³.

Financiación

Este trabajo no ha recibido ningún tipo de financiación.

Bibliografía

1. Gondivkar SM, Gadail AR. Gorham-Stout syndrome: a rare clinical entity and review of literature. *Oral Surg*

Oral Med Oral Pathol Oral Radiol Endod. 2010;109:e41–8, <http://dx.doi.org/10.1016/j.tripleo.2009.08.043>.

2. Patel DV. Gorham's disease or massive osteolysis. *Clin Med Res.* 2005;3:65–74, <http://dx.doi.org/10.3121/cmr.3.2.65>.

3. Gutiérrez Schiaffino G, Leiva Gea I, Martín Tejedor B, Jiménez Hinojosa JM, Madrid Rodríguez A, Urda Cardona A. ¿Es la actitud expectante en el síndrome de Gorham una opción terapéutica? *Anales de Pediatría.* 2014;81:e64–5, <http://dx.doi.org/10.1016/j.anpedi.2014.02.022>.