

Bibliografía

1. Bouchard M, Hoschtitzky A, Gatzoulis M. Diagnosis and management of congenital absence of pericardium: A case report. *Eur Hear J Case Rep.* 2019;3:1–5.
 2. Shah AB, Kronzon I. Congenital defects of the pericardium: A review. *Eur Heart J Cardiovasc Imaging.* 2015;16:821–7.
 3. Verde F, Johnson PT, Jha S, Fishman EK, Zimmerman SL. Congenital absence of the pericardium and its mimics. *J Cardiovasc Comput Tomogr.* 2013;7:11–7.
 4. Maisch B, Seferović PM, Ristić AD, Erbel R, Rienmüller R, Adler Y, et al. Guidelines on the diagnosis and management of pericardial diseases: Executive summary. The task force on the diagnosis and management of pericardial diseases of the European Society of Cardiology. *Eur Heart J.* 2004;25:587–610.
 5. Pérez-Casares A, Cesar S, Brunet-García L, Sanchez-de-Toledo J. Echocardiographic evaluation of pericardial effusion and cardiac tamponade. *Front Pediatr.* 2017;5:1–10.
 6. Macaione F, Barison A, Pescetelli I, Pali F, Pizzino F, Terrizzi A, et al. Quantitative criteria for the diagnosis of the congenital absence of pericardium by cardiac magnetic resonance. *Eur J Radiol.* 2016;85:616–24.
- Laia Brunet-García^{a,*}, Juan Manuel Carretero Bellón^{b,c}, Alex Pérez-Casares^b, Fredy Hermógenes Prada Martínez^b y Joan Sánchez-de-Toledo^b
- ^a Unidad de Cardiología Pediátrica, Consorci Sanitari del Maresme, Hospital de Mataró, Mataró, Barcelona, España
^b Unidad de Cardiología Pediátrica, Hospital Sant Joan de Déu, Esplugues de Llobregat, Barcelona, España
^c Unidad de Cardiología Pediátrica, Hospital Universitari Joan XXIII, Universitat Rovira i Virgili, Tarragona, España
- * Autor para correspondencia.
 Correo electrónico: laiabrunet@gmail.com
 (L. Brunet-García).
- <https://doi.org/10.1016/j.anpedi.2021.05.005>
 1695-4033/ © 2021 Asociación Española de Pediatría. Publicado por Elsevier España, S.L.U. Este es un artículo Open Access bajo la licencia CC BY-NC-ND (<http://creativecommons.org/licenses/by-nc-nd/4.0/>).

Experiencia unicéntrica en el tratamiento percutáneo con *stent* de la coartación de aorta en niños y adolescentes



Unicentric experience in percutaneous *stent* treatment of aortic coarctation in children and teenagers

Sra. Editora:

Las ventajas del implante de *stent* en coartación de aorta respecto a la angioplastia con balón es que evita tanto la sobreexpansión de la aorta adyacente como el retroceso elástico, además de sellar las posibles disecciones agudas, lo que disminuye la tasa de aneurismas, recoartación y rotura aórtica. Se considera en la mayoría de los centros el tratamiento de elección tanto para la coartación nativa como recoartación en caso de pacientes con más de 25-30 kg, en los que el calibre de las arterias femorales suele ser adecuado¹. Por debajo de ese peso, aunque no se dispone de suficiente evidencia para decidir cuál es la mejor estrategia terapéutica, se suele optar por angioplastia o cirugía en la mayoría de los casos^{2,3}.

Realizamos un análisis retrospectivo de todos los pacientes menores de 18 años tratados mediante implante percutáneo de *stent* entre 1996 y 2020, con seguimiento mayor que un año. Se incluye a 25 pacientes consecutivos con edad media de 10,6 años y peso medio de 33,9 kg, siendo el 16% de ellos menores de 30 kg. Trece de los casos se trataban de coartaciones nativas y 12 casos de recoartación tratados mediante reparación quirúrgica. Tres de los casos de recoartación habían precisado angioplastia por recoartación previamente al implante de *stent*. Entre los defectos cardíacos asociados, los más frecuentes son la válvula aórtica bicúspide y la comunicación interventricular (CIV) (tabla 1).

En 20 de los casos (80%) la coartación se presentaba a nivel ístmico, 3 casos (12%) a nivel del arco y 2 casos (8%)

Tabla 1 Características clínicas y hemodinámicas

Datos clínicos	
Edad media ± DE (años)	10,6 ± 4,6
Peso medio ± DE (kg)	33,9 ± 18,9
Sexo masculino	18 (72%)
Defectos cardíacos asociados (distintos de valvulopatía aórtica)	5 (20%)
CIV	4 (16%)
Drenaje venoso anómalo	
Válvula aórtica bicúspide	1 (4%)
Valvulopatía aórtica significativa	14 (56%)
2	2 (8%)
Tipo de coartación	
Nativa	13 (52%)
Recoartación	12 (48%)
Tipo de cirugía previa	
Término-terminal	8 (32%)
Flap de subclavia	3 (12%)
Parche ampliación	1 (4%)
Angioplastia previa	3 (12%)
Datos hemodinámicos	
Diámetro aorta arco ± DE (mm)	13,2 ± 3,8
Diámetro aorta diafragmática ± DE (mm)	15,12 ± 4,4
Diámetro coartación ± DE (mm)	
Previo procedimiento ± DE	5,1 ± 2,2
Tras implante de <i>stent</i> ± DE	14,6 ± 3,7
Gradiente transaórtico (invasivo)	
Previo ± DE	33,6 ± 14,3
Tras implante de <i>stent</i> ± DE	2,8 ± 4,1
Diámetro <i>stent</i> ± DE (mm)	15 ± 4,2
Longitud <i>stent</i> ± DE (mm)	38,8 ± 18,2
Necesidad de más de 1 <i>stent</i>	2 (8%)
<i>Stent</i> recubierto ePTFE	6 (24%)

CIV: comunicación interventricular; DE: desviación estándar; ePTFE: politetrafluoroetileno expandido.

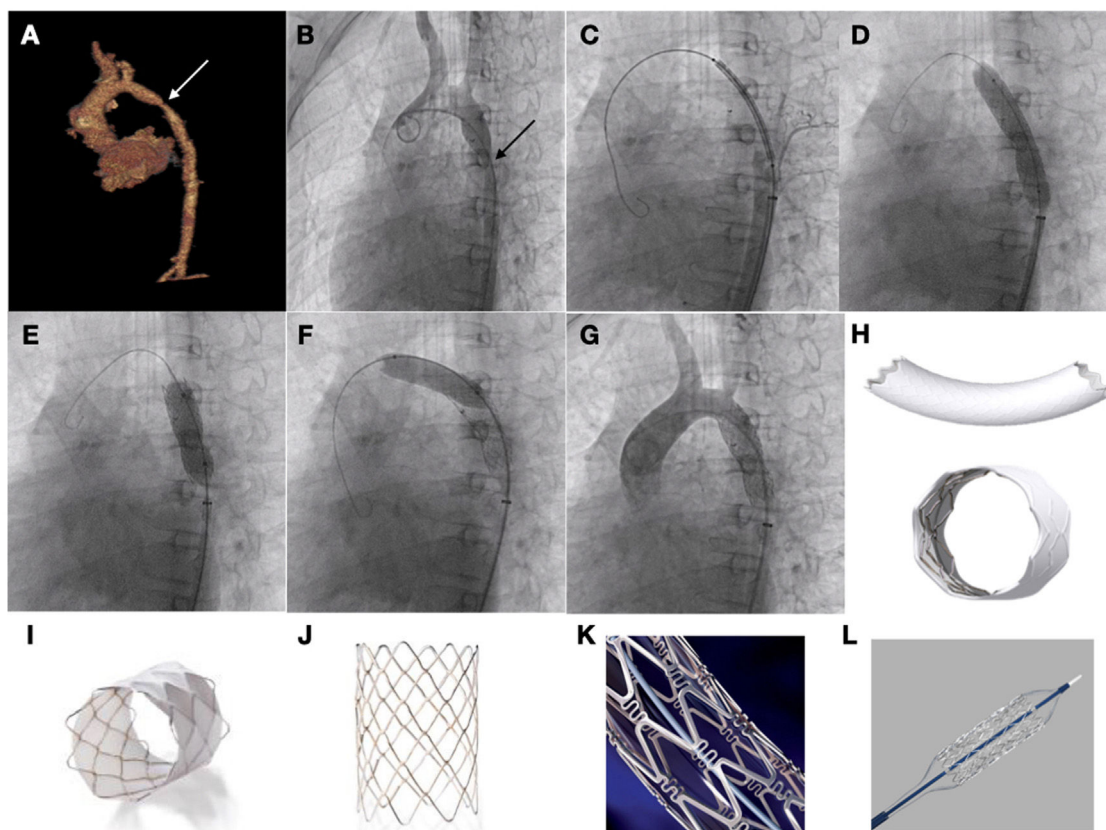


Figura 1 Paciente de 10 años con síndrome de Williams con recoartación de aorta, remitido para implante percutáneo de *stent*. A y B) Imágenes de TC y angiografía que muestra el estrechamiento de la luz aórtica. C) Avance del *stent* hasta la zona objetivo. D) Inflado del *stent* con imagen de zona de infraexpansión a nivel ístmico. E y F) Posdilatación tanto de la zona distal como proximal del *stent*. G) Comprobación angiográfica. H) *Stent* Begraft. I) *Stent* CP covered. J) *Stent* CP (no cubierto). K) *Stent* Palmaz Genesis. L) *Stent* Formula.

a nivel de aorta diafragmática. Todos los procedimientos se llevan a cabo por acceso femoral con introductores desde 8 a 16 French (F), con anestesia general. Para decidir el tamaño del *stent* nos basamos en las medidas obtenidas tanto en el estudio con tomografía computarizada como en la angiografía, a razón 1-1 con respecto al diámetro de aorta a nivel del diafragma, salvo que existiera discordancia importante de tamaño a nivel del arco, lo que obligaría a ajustar el *stent* al diámetro proximal y realizar posdilatación del extremo distal con un balón de mayor diámetro para ajustarlo al tamaño de la aorta diafragmática.

El implante del *stent* se realizó de forma efectiva en el 100% de los casos, consiguiéndose tanto reducción del gradiente transcoartación como aumento del diámetro de la luz aórtica, que alcanzaron significación estadística. Los *stents* utilizados fueron en 19 de los casos *stents* desnudos: Palmaz (Cardinal Health Inc., Dublin, OH. EE. UU.), CP Stent (NuMED Inc. Hopkinton, NY, EE. UU.) y Formula (Cook Medical, Bloomington, IN, EE. UU.) y en 6 *stents* recubiertos de politetrafluoroetileno expandido: CP Stent Covered (NuMED Inc. Hopkinton, NY, EE. UU.), Begraft (Bentley InnoMed GmbH, Hechingen, Alemania) (fig. 1).

Se realizó seguimiento al 100% de los pacientes por un periodo medio \pm desviación estándar (DE) de $12,9 \pm 7,4$ años, con control clínico y por pruebas de imagen. Se precisó

reintervención en 5 de los pacientes (20%) con una media de tiempo de $6,9 \pm 8,7$ años. En 2 casos mediante tratamiento quirúrgico, implantándose un conducto protésico por discordancia de calibre; en 2 casos se precisó el implante de un segundo *stent* solapado con el previo por recoartación del extremo distal y un caso redilatación del extremo proximal del *stent*. Como complicaciones se objetivaron 2 trombosis de arteria femoral resueltas mediante manejo conservador con anticoagulación.

Las variables que se relacionan de forma significativa con la necesidad de reintervención son el antecedente de angioplastia con balón previa y la coartación a nivel del arco o aorta diafragmática ($p < 0,05$). Se han objetivado un fallecimiento (4%) a lo largo del seguimiento, tratándose de un procedimiento híbrido que asociaba reparación quirúrgica de cardiopatía compleja y *stent* a nivel del arco, falleciendo a las 24 h tras shock poscardiotomía.

En el caso de la población pediátrica y adolescente, donde las anatomías no suelen ser complejas, sin asociar calcificación o gran tortuosidad, se suele optar por el implante de *stents* desnudos que muestran muy buenos perfiles de seguridad tanto a corto como a largo plazo, con complicaciones a nivel de pared aórtica menores del 2%, así como un menor calibre lo que es importante con el fin de evitar complicaciones a nivel del acceso vascular. Se reservan los *stents* recubiertos para anatomías complejas,

presencia de conductos protésicos o en caso síndrome de Turner o Williams que asocian mayor fragilidad a nivel de la pared aórtica con mayor riesgo de complicaciones^{4,5}. Es importante una adecuada elección, tanto del momento adecuado como del tamaño del *stent* a implantar, debido a que con el crecimiento puede llegar a que exista un *mismatch* de calibre, por lo que se deben elegir *stents* que permitan una sobreexpansión con el crecimiento, incluso optando por estrategias de dilatación secuenciales, lo que condiciona aumento de las tasas de reintervención con respecto a los adultos⁶. Teniendo en cuenta estos aspectos, consideramos el implante de *stent* en coartación de aorta en población pediátrica y adolescente una técnica segura y efectiva a largo plazo.

Bibliografía

1. Forbes TJ, Garekar S, Amin Z, Zahn EM, Nykanen D, Moore P, et al. Procedural results and acute complications in stenting native and recurrent coarctation of the aorta in patients over 4 years of age: A multi-institutional study. *Catheter Cardiovasc Interv.* 2007;70:276–85.
2. Forbes TJ, Kim DW, Du W, Turner DR, Holzer R, Amin Z, et al. Comparison of surgical, stent, and balloon angioplasty treatment of native coarctation of the aorta: An observational study by the CCISC (Congenital Cardiovascular Interventional Study Consortium). *J Am Coll Cardiol.* 2011;58:2664–74.
3. Mohan UR, Danon S, Levi D, Connolly D, Moore JW. Stent implantation for coarctation of the aorta in children <30 kg. *JACC Cardiovasc Interv.* 2009;2:877–83.
4. Meadows J, Minahan M, McElhinney DB, McEnaney K, Ringel R. Intermediate outcomes in the prospective multicenter Coarctation of the Aorta Stent Trial (COAST). *Circulation.* 2015;131:1656–64.
5. Taggart NW, Minahan M, Cabalka AK, Cetta F, Usmani K, Ringel RE, COAST II Investigators. Immediate outcomes of covered stent placement for treatment or prevention of aortic wall injury associated with coarctation of the aorta (COAST II). *JACC Cardiovasc Interv.* 2016;9:484–93.
6. Pan M, Ojeda S, Hidalgo F, Suárez de Lezo J, Lostalo A, Mazuelos F, et al. Percutaneous reintervention on aortic coarctation stenting. *EuroIntervention.* 2020;15:1464–70.

Luis Fernández González^{a,*}, Juan Alcibar Villa^a, Roberto Blanco Mata^a, Josune Arriola Meabe^a y Jose Miguel Galdeano Miranda^b

^a *Cardiología Intervencionista, Hospital Universitario de Cruces, Baracaldo, Vizcaya, España*

^b *Cardiología Pediátrica, Hospital Universitario de Cruces, Baracaldo, Vizcaya, España*

* Autor para correspondencia.

Correo electrónico: luisfg82@hotmail.com (L. Fernández González).

<https://doi.org/10.1016/j.anpedi.2021.08.003>

1695-4033/ © 2021 Asociación Española de Pediatría. Publicado por Elsevier España, S.L.U. Este es un artículo Open Access bajo la licencia CC BY-NC-ND (<http://creativecommons.org/licenses/by-nc-nd/4.0/>).

Resurgimiento de los casos de bronquiolitis aguda tras la declaración del final del estado de alarma



The resurgence of acute bronchiolitis cases after the declaration of the end of state of emergency

Sra. Editora:

La bronquiolitis aguda (BA) es una infección de origen viral que se presenta a modo de brotes epidémicos anualmente, iniciándose en España aproximadamente en octubre de un año para finalizar en marzo-abril del siguiente¹. Las intervenciones no farmacológicas implementadas en nuestra población como consecuencia de la pandemia de la COVID-19 fueron las responsables, al menos en parte, de una disminución en la frecuencia de presentación de las enfermedades infecciosas típicamente pediátricas² y entre ellas, la BA^{3,4}. El 9 de mayo de 2021 el Gobierno de España decidió dar por finalizado el estado de alarma, lo cual supuso una relajación progresiva de las medidas preventivas que se habían aplicado hasta ese momento. Esto pudo tener como consecuencia el resurgimiento de la circulación de diferentes

agentes virales implicados en la génesis de la BA, tal y como se había descrito en otros territorios⁵.

Como continuación de una investigación previa³ y dentro del mismo proyecto, el Estudio Colaborativo Español para la Atención de Lactantes Hospitalizados por Bronquiolitis Aguda (ECEALHBA), se llevó a cabo este subestudio cuyos objetivos han sido constatar si ha existido un resurgimiento de casos de BA a modo de brote epidémico tras el fin del estado de alarma y comparar distintas temporadas epidémicas y sus brotes entre sí, al igual que las hospitalizaciones acontecidas, agrupadas en distintos periodos como consecuencia de la pandemia.

Se completó la recogida de datos de manera prospectiva de los casos ingresados desde el 16 de abril hasta el 31 de agosto del 2021 con idénticas variables y criterios de inclusión³. De esta manera se estudiaron todos los casos de BA de 6 temporadas epidémicas, 2015-16 a la 2020-21. Tres periodos de estudio en base a 2 fechas clave: 1) periodo prepandemia (P1), desde el 1 de septiembre del 2015, hasta el 15 de marzo de 2020 (inicio del estado de alarma); 2) periodo de pandemia COVID-19 en estado de alarma (P2), desde la fecha anterior hasta el 9 de mayo del 2021 (final del estado de alarma), y 3) periodo de pandemia COVID-19 tras el cese del estado de alarma (P3), desde la fecha anterior hasta el final de la recogida de datos.