

Parto domiciliario y ausencia de profilaxis con vitamina K



Planned home birth and absence of vitamin K prophylaxis

Sra. Editora:

En relación con el artículo «Parto domiciliario: un fenómeno creciente con potenciales riesgos»¹, queremos mostrar, mediante la descripción de un caso, cómo el resurgimiento de los partos domiciliarios y el rechazo a la medicalización del embarazo y del parto han hecho reaparecer complicaciones perinatales prácticamente olvidadas, como la enfermedad hemorrágica del recién nacido (EHRN).

Presentamos el caso de un neonato de 25 días de vida, llevado a otro centro por irritabilidad y vómitos. Presentaba mal estado general, mirada fija y movimientos anormales. El embarazo fue normal, con un parto domiciliario atendido

extracciones diarias de LCR, y posteriormente una válvula de derivación ventrículo peritoneal. En RMN presentaba sangrado masivo intraventricular, subdural y subaracnoideo, con afectación de sustancia blanca y cortical (fig. 2).

Aunque el parto domiciliario es una práctica extendida en algunos países, está escasamente integrado en nuestro sistema sanitario. Por ello, actualmente, no solo existe el peligro de una atención deficiente del recién nacido que precise reanimación, sino que también se añaden riesgos por la no administración de las profilaxis establecidas. Todo ello puede llevar al incremento de patología perinatal a medio y largo plazo.

La decisión de llevar a cabo un parto domiciliario se asocia al rechazo de actividades preventivas como la vacunación y otras profilaxis, tanto por los padres como por los profesionales implicados. En Nueva Zelanda, un estudio demostró que mientras el 100% de los médicos recomendaban la profilaxis con vitamina K, solo el 55% de las matronas lo hacían, y el 26% de ellas no se la administrarían a sus

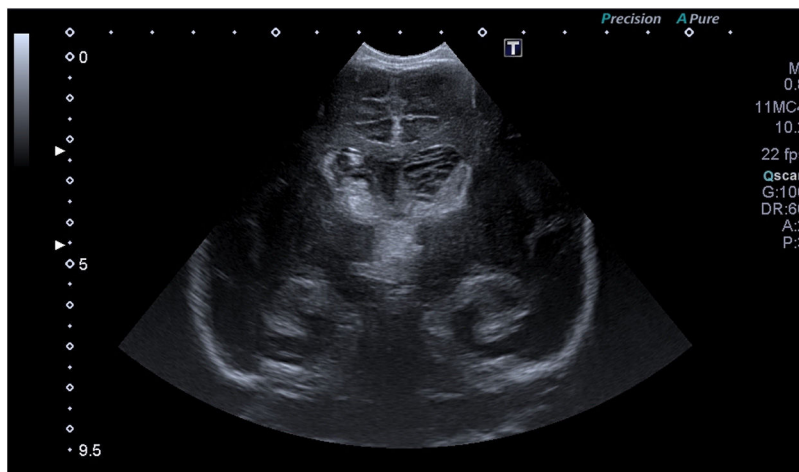


Figura 1 Ecografía transfontanelar realizada al diagnóstico. Corte coronal en el que se visualiza sangrado en ambos ventrículos laterales y tercer ventrículo, así como afectación talámica derecha y temporal bilateral.

por una matrona, sin incidencias. No se administraron la profilaxis ocular ni la vitamina K. Estas no fueron ofrecidas a los padres por el profesional que asistió el parto. La asistencia domiciliar del parto incluía el control de la madre y del recién nacido durante 40 días, por lo que a los 25 días aún no habían acudido al centro de salud para los controles habituales.

Inicialmente destacaba la ausencia total de coagulación de la muestra sanguínea. En ecografía transfontanelar presentaba hemorragia intraventricular extensa bilateral supra e infratentorial con afectación de ganglios basales (fig. 1). Mostraba signos de hipertensión intracraneal con bradicardia, hipertensión arterial y posturas de decorticación. Recibió vitamina K intravenosa y se trasladó intubado a nuestro centro.

A su llegada, el estudio de coagulación se había normalizado, confirmando el diagnóstico de EHRN. Se colocó un drenaje ventricular externo. Permaneció en estatus convulsivo 4 días, precisando 4 anticonvulsivantes, soporte inotrópico y transfusiones. El estudio de coagulación ampliado fue normal. Se colocó un dispositivo Ommaya para realizar

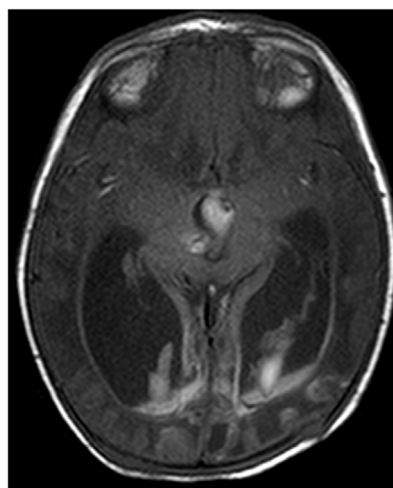


Figura 2 Resonancia magnética nuclear potenciada en T1, realizada a los 14 días del evento. Corte axial en el que se visualiza dilatación de ambos ventrículos laterales y tercer ventrículo con depósito de hemosiderina, así como afectación talámica derecha y hemisférica temporal y occipital.

hijos, por motivos de seguridad e interferencia con el proceso natural del parto².

Al ser la hemorragia intracraneal una de las principales manifestaciones de la EHRN, con mortalidad del 14-25% e incidencia de secuela neurológica grave del 40-67%^{3,4}, el rechazo parental y profesional a la profilaxis con vitamina K podría considerarse un problema de salud pública.

En conclusión, consideramos muy importante comunicar casos como el presentado, para resaltar el riesgo que supone un parto domiciliario en un entorno sanitario aún no preparado para ello².

Bibliografía

1. Sánchez-Redondo MD, Cernada M, Boix H, Espinosa Fernández MG, González-Pacheco N, Martín A, et al. Parto domiciliario: un fenómeno creciente con potenciales riesgos. *An Pediatr (Barc)*. 2020;93:266.e1–6.
2. Gosai S, Broadbent RS, Barker DP, Jackson PM, Wheeler BJ. Medical and midwifery attitudes towards vitamin K prophylaxis in New Zealand neonates. *J Paediatr Child Health*. 2014;50:536–9.
3. Sankar MJ, Chandrasekaran A, Kumar P, Thukral A, Agarwal R, Paul VK. Vitamin K prophylaxis for prevention of vitamin K deficiency bleeding: a systematic review. *J Perinatol*. 2016;36 Suppl. 1:S29–35.
4. Schulte R, Jordan LC, Morad A, Naftel RP, Wellons JC, Sidonio R. Rise in late onset vitamin K deficiency bleeding in young infants because of omission or refusal of prophylaxis at birth. *Pediatr Neurol*. 2014;50:564–8.

Elima Pérez de Diego*, Catalina Morales Betancourt, Salvador Piris Borregas y Blanca Álvarez Fernández

Servicio de Pediatría, Hospital Universitario 12 de Octubre, Madrid, España

* Autor para correspondencia.

Correo electrónico: elimapd@gmail.com

(E. Pérez de Diego).

<https://doi.org/10.1016/j.anpedi.2021.07.004>
1695-4033/ © 2021 Asociación Española de Pediatría. Publicado por Elsevier España, S.L.U. Este es un artículo Open Access bajo la licencia CC BY-NC-ND (<http://creativecommons.org/licenses/by-nc-nd/4.0/>).