



IMÁGENES EN PEDIATRÍA

Utilidad de la impresión 3D en la cirugía de craneosinostosis



3D printing utility in craniosynostosis surgery

Daniel de Frutos Marcos^{a,*}, Rodrigo Ortega Martínez^a,
Idoya Zazpe Cenoz^a y Miguel Gorriaran Terreros^b

^a Servicio de Neurocirugía, Complejo Hospitalario de Navarra, Pamplona, Navarra, España

^b Servicio de Cirugía Maxilofacial, Complejo Hospitalario de Navarra, Pamplona, Navarra, España

Disponible en Internet el 6 de julio de 2021

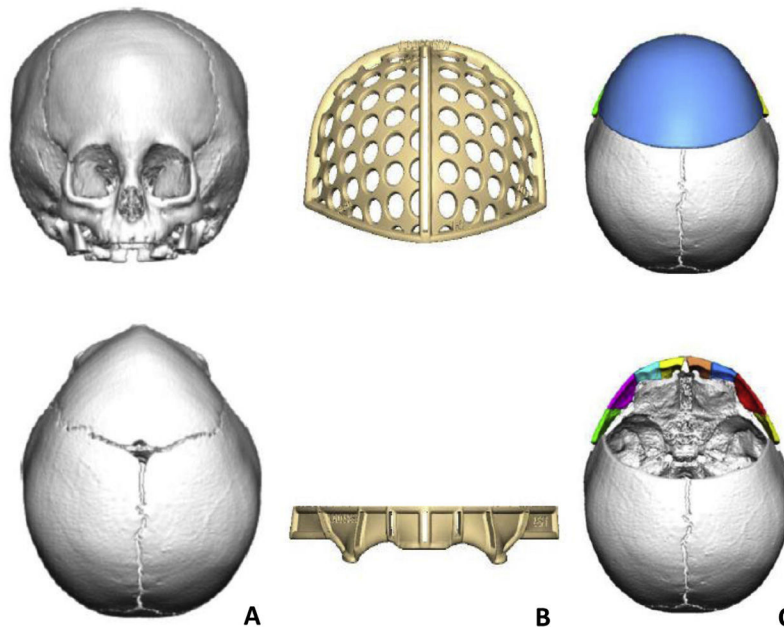


Figura 1 Planificación quirúrgica. A. Reconstrucción 3D de TC craneofacial quirúrgica de cortes finos. B. Diseño 3D de las guías de corte para las osteotomías frontales y de la barra orbitaria. C. Diseño definitivo deseado en el que se aprecia la frente neoformada y el avance fronto-orbitario.

* Autor para correspondencia.

Correo electrónico: danidf13@gmail.com (D. de Frutos Marcos).

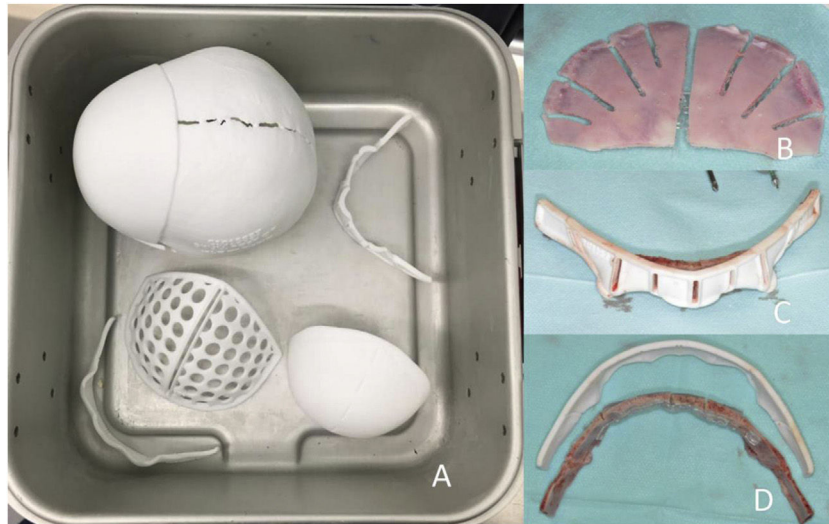


Figura 2 A. Moldes 3D estériles (cráneo completo, frente prequirúrgica y remodelada, barra orbitaria prequirúrgica y remodelada). B. Frente neoformada, donde se observa la eliminación de la quilla frontal, uniendo ambos huesos frontales con placas y tornillos reabsorbibles. C. Barra orbitaria previa al remodelado que se acopla perfectamente con el molde en 3D. Se pueden apreciar las ventanas donde se realizarán las osteotomías. D. Barra orbitaria neoformada. Obsérvese como se asemeja a la perfección al modelo 3D de la barra orbitaria deseada.

Un niño de 6 meses es valorado en consulta por una anomalía de crecimiento craneal. En la exploración se observa una sutura metópica cerrada, con una quilla frontal e hipotelorismo. La TC craneal confirma la sospecha de trigonocefalia. Se decide realizar intervención quirúrgica para remodelación craneal.

Previamente a la intervención se realiza la planificación quirúrgica (fig. 1), reuniéndose neurocirujanos, cirujanos maxilofaciales e ingenieros biomédicos. Con un software específico se diseña una planificación en 3D de la forma craneal deseada, obteniéndose moldes quirúrgicos para realizar la reexpansión orbitaria lateral y la reconstrucción fronto-orbitaria con remodelación de los huesos frontales.

Estos se utilizan intraoperatoriamente (fig. 2) como referencia para realizar la remodelación craneal y así obtener

el resultado cosmético deseado (fig. 3). El paciente no presenta complicaciones posquirúrgicas y es dado de alta 5 días tras la cirugía.

Las ventajas de esta técnica son evidentes. Acorta el tiempo quirúrgico, provocando una menor pérdida sanguínea, y disminuye las osteotomías innecesarias, ayudando a la menor aparición de craneolacunias^{1,2}. Además, se consigue un resultado estético mucho más homogéneo.

Sin embargo, la necesidad de una TC craneal prequirúrgica es una gran desventaja, con la consiguiente exposición radiológica para el paciente.

La impresión 3D es, por tanto, una técnica que puede revolucionar el tratamiento quirúrgico de diversas enfermedades, entre ellas la trigonocefalia. No obstante, es importante saber que es solamente una ayuda para el

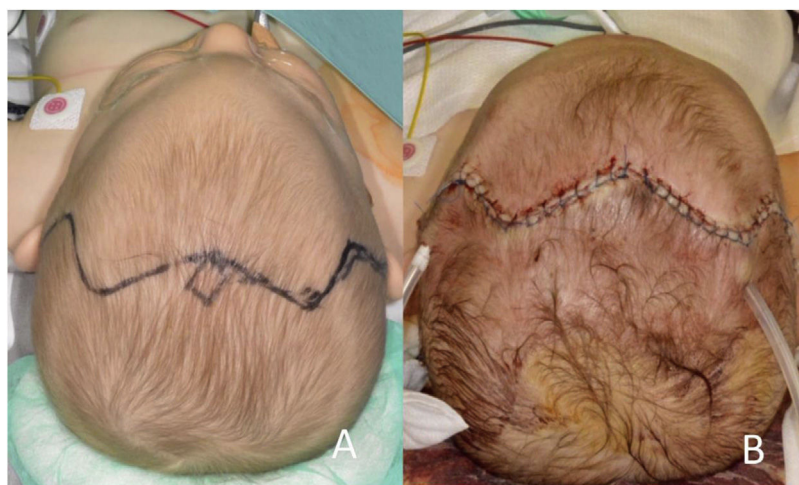

Figura 3 Comparación de la planificación prequirúrgica (A) con el posquirúrgico (B). Se puede observar con claridad como la frente adopta una forma mucho más redondeada y fisiológica.

cirujano, por lo que será necesaria una valoración intraoperatoria y tener la versatilidad de poder cambiar el plan establecido según las circunstancias del paciente.

Bibliografía

1. Andrew TW, Baylan J, Mittermiller PA, Cheng H, Johns DN, Edwards MSB, et al. Virtual surgical planning decreases operative time for isolated single suture and multi-suture craniosynostosis repair. *Plast Reconstr Surg Glob Open*. 2018;6, e2038.
2. Khechoyan DY, Saber NR, Burge J, Fattah A, Drake J, Forrest CR, et al. Surgical outcomes in craniosynostosis reconstruction: The use of prefabricated templates in cranial vault remodelling. *J Plast Reconstr Aesthet Surg*. 2014;67:9–16.