

CARTAS AL EDITOR

Afectación pulmonar rápidamente progresiva secundaria a dermatomiositis juvenil anti-MDA5(+) con evolución devastadora[☆]



Interstitial lung disease in anti-MDA5 positive dermatomyositis with devastating evolution

Sra. Editora:

Hemos leído con gran interés el caso recientemente publicado de un paciente de 12 años con diagnóstico de dermatomiositis juvenil (DMJ) amiopática anti-MDA5(+) que desarrolló afectación pulmonar controlada con azatioprina¹. Presentamos un caso con diagnóstico similar pero con afectación muscular y evolución pulmonar fatal a pesar de tratamiento inmunosupresor intensivo.

Varón de 8 años, de raza negra, nacido en España, que ingresa por fiebre y dificultad respiratoria de 48 h de evolución. Asociaba cuadro de 2 meses de febrícula, lesiones cutáneas sobre articulaciones metacarpofalángicas, interfalángicas, pulpejos y región pretibial, rigidez matutina y pérdida de peso de 8 kg. En la exploración: desnutrición moderada, adenopatías generalizadas, lesiones cutáneas cicatriciales y artritis de muñecas, metacarpofalángicas e interfalángicas proximales (fig. 1). Puntuación *Childhood Myositis Assesement Scale* (CMAS)² 38/52. Polipnea e hipoventilación generalizadas, con SatO₂ del 96%.

Análiticamente, CK 69 U/l, GOT 149 U/l, GPT 94 U/l, VSG 59 mm, ferritina 691 ng/ml, PCR <2,9 mg/l, ANA (1/40) y antiRo positivos. Lesiones alveolo-intersticiales bibasales en radiografía torácica y neumonía organizada criptogénica en TC torácica (fig. 2). Mantoux 0 mm. Electromiograma normal y RM con aumento de señal en T2 y STIR en musculatura de cintura pélvica y cuádriceps. En PET-TC, múltiples adenopatías e inflamación en músculos de miembros inferiores, pulmón y mediastino. Pendiente de biopsia muscular, se recibe cuantiferón positivo, realizándose lavado broncoalveolar (90% macrófagos) e iniciando

antituberculosos. Súbitamente desarrolla neumomediastino masivo y enfisema subcutáneo, ingresando en UCIP. Sospechando DMJ se inician bolos de metilprednisolona e inmunoglobulina intravenosa. En biopsia cutánea se objetiva fibrosis dérmica y en la muscular sobreexpresión de HLA-I. Tras recibir anti-MDA5 positivos, y ante la mala evolución, se añade ciclofosfamida y, posteriormente, rituximab, pese a lo cual presenta hipoxemia refractaria a ventilación oscilatoria de alta frecuencia, precisando oxigenación por membrana extracorpórea (ECMO) veno-venosa. Los estudios microbiológicos, incluyendo cultivo, PCR a *M. tuberculosis* y ELISpot resultan negativos, retirándose los antituberculosos. Evolutivamente presenta neumonía nosocomial, suspendiéndose temporalmente los inmunosupresores e iniciando plasmaféresis sin respuesta. Tras 28 días de reposo pulmonar, el reclutamiento resultó fallido, descartándose el trasplante pulmonar y produciéndose el fallecimiento del paciente. La necropsia confirma fibrosis pulmonar grave, con áreas de neumonía organizada y hemorragia pulmonar izquierda parenquimatosa con hemotórax.

En los últimos años se ha comprobado que el subtipo de autoanticuerpos asociados a DMJ condiciona diferencias clínicas y pronósticas¹. Entre ellos, los anti-MDA5 se relacionan con la presencia de artritis, adenopatías, pérdida de peso y miositis más leve³. Además, un porcentaje variable (19-100%), dependiendo del área geográfica estudiada, puede desarrollar enfermedad pulmonar intersticial rápidamente progresiva, condicionante del pronóstico en la mayoría de casos por la posible evolución a fibrosis pulmonar³.

Aunque no existe consenso respecto al tratamiento, la asociación de corticoides e inmunosupresores, tipo tacrolimus, ciclofosfamida o rituximab, ha demostrado su efectividad en diferentes estudios⁴. Algunos pacientes podrían beneficiarse del uso de plasmaféresis, especialmente útil cuando se asocian infecciones, o de fármacos más innovadores, como los inhibidores de JAK-quinasas. A pesar de ello hay casos, como el que presentamos, de evolución devastadora que remarcan la importancia del diagnóstico precoz y el seguimiento estrecho a nivel pulmonar (funcional y de imagen) de pacientes con DMJ anti-MDA5(+).

Véase contenido relacionado en DOI: <https://doi.org/10.1016/j.anpedi.2020.11.029>

[☆] Este caso fue presentado en el 6.º Foro de la Sociedad española de Reumatología pediátrica (SERPE) celebrado los días 25 y 26 de noviembre de 2016 en Murcia.

Agradecimientos

A la Dra. María Martínez, por su disponibilidad para la cesión e interpretación de imágenes radiológicas.

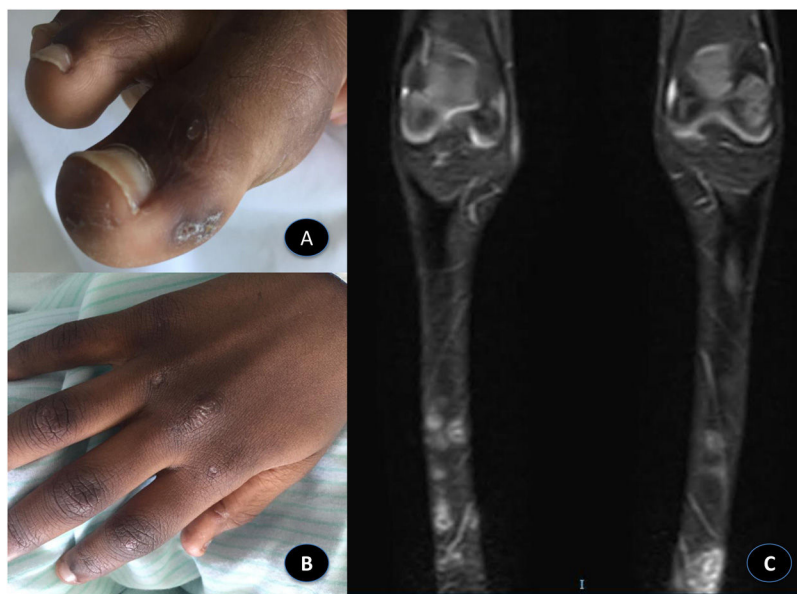


Figura 1 A) Lesiones ulceradas en estadio costroso en el pulpejo y lateral de los dedos de los pies tipo «mordedura de ratón». B) Artritis en articulaciones metacarpofalángicas e interfalángicas proximales de las manos y lesiones en el dorso de los nudillos tipo pápulas de Gottron. C) RM de miembros inferiores, secuencia STIR, plano coronal: lesiones cutáneas en ambos miembros inferiores con morfología pseudonodular y señal patológica brillante que se podrían corresponder con calcinosis.

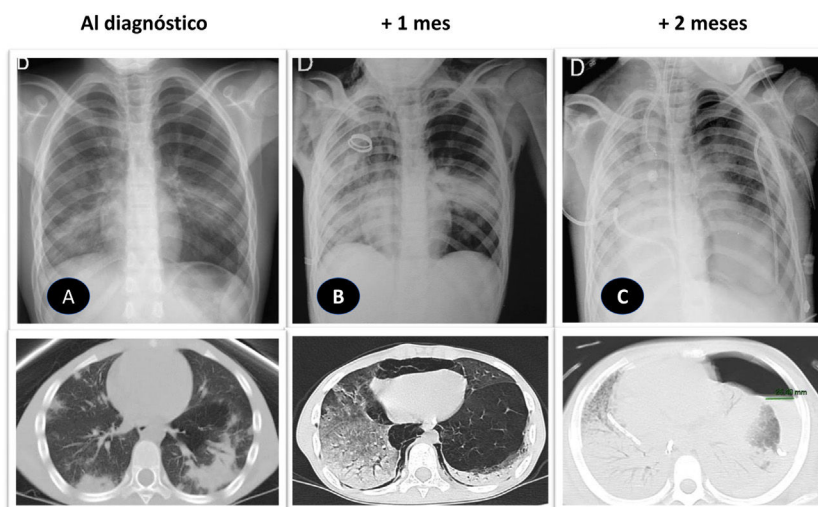


Figura 2 Evolución radiológica de la afectación pulmonar rápidamente progresiva del paciente. Fila superior: radiografía de tórax proyección posteroanterior (A) y portátil anteroposterior (B, C). Fila inferior: TC de tórax sin contraste, ventana de parénquima, plano transversal. A) Condensaciones alveolares con broncograma, patrón parcheado de predominio periférico, en relación con neumonía bilateral multifocal. B) Progresión de la patología pulmonar con áreas extensas de vidrio deslustrado y mayor condensación. Neumomediastino, que ejerce efecto compresivo sobre la cámara cardiaca rectificando el perfil derecho y enfisema celular subcutáneo extenso en tórax superior, cuello y axilas (posible barotrauma). C) Mayor condensación bilateral, extensa en ambos pulmones, que asocia patología pleural (derrame derecho drenado y drenaje del hidroneumotórax izquierdo) con mayor afectación de tejidos blandos torácicos (infiltración y edema). Estudios *pre mortem*.

Bibliografía

1. Navío Anaya M, Monrabal Bernabéu A, Pons Morales S, Castillo Corullón S. Dermatomiositis clínicamente amiopática con afectación pulmonar, enfermedad excepcional. *An Pediatr (Barc)*. 2021. <http://dx.doi.org/10.1016/j.anpedi.2020.11.029>.
2. Huber A, Feldman B, Rennebohm R, Hicks J, Linsley C, Perez M, et al. Validation and clinical significance of the Childhood Myositis Assessment Scale for assessment of muscle function in the juvenile idiopathic inflammatory myopathies. *Arthritis Rheum*. 2004;50:1595–603. <http://dx.doi.org/10.1002/art.20179>.
3. Mamyrova G, Kishi T, Shi M, Targoff IN, Huber AM, Curiel RV, et al., Childhood Myositis Heterogeneity Collaborative Study Group. Anti-MDA5 autoantibodies associated with juvenile dermatomyositis constitute a distinct phenotype in North America. *Rheumatology (Oxford)*. 2020. <http://dx.doi.org/10.1093/rheumatology/keaa429>.

4. Wu W, Guo L, Fu Y, Wang K, Zhang D, Xu W, et al. Interstitial lung disease in anti-MDA5 positive dermatomyositis. Clin Rev Allergy Immunol. 2021, <http://dx.doi.org/10.1007/s12016-020-08822-5>.

Esmeralda Núñez Cuadros^{a,*}, Rocío Galindo Zavala^a, Laura Martín Pedraz^a y Patricia García Soler^b

^a Unidad de Reumatología Pediátrica, UGC Pediatría, Hospital Regional Universitario de Málaga, Málaga, España

^b Unidad de Cuidados Intensivos Pediátricos, UGC Cuidados Críticos y Urgencias Pediátricas, Hospital Regional Universitario de Málaga, Málaga, España

* Autor para correspondencia.

Correo electrónico: esmeralda.nunez.sspa@juntadeandalucia.es (E. Núñez Cuadros).

<https://doi.org/10.1016/j.anpedi.2021.05.017>
1695-4033/ © 2021 Asociación Española de Pediatría. Publicado por Elsevier España, S.L.U. Este es un artículo Open Access bajo la licencia CC BY-NC-ND (<http://creativecommons.org/licenses/by-nc-nd/4.0/>).

Raquitismo carencial como hallazgo incidental



Deficiency rickets as an incidental finding

Sra. Editora:

Tras leer el artículo publicado recientemente en la sección «Imágenes en pediatría» y de título «Raquitismo carencial en un paciente de raza negra»¹ nos gustaría aportar nuestra experiencia en otro paciente de similares características, dado lo infrecuente de esta patología en países como el nuestro.

Se trata de un lactante de 18 meses de edad, nacido en España, sin antecedentes perinatales de interés, que consulta en nuestro hospital por gonalgia tras traumatismo. En la radiografía simple de rodillas se aprecia ensanchamiento metafisario femoral y tibial bilateral, con deflecamiento de las líneas metafisarias distales (fig. 1). Ante la sospecha de enfermedad metabólica por alteración de la mineralización ósea se realiza estudio analítico donde destaca hipofosfatemia marcada (2,3 mg/dl; rango normal [RN] 4,5-6,5), normocalcemia (9,2 mg/dl; RN 8,5-10,5), paratohormona elevada (331 pg/ml; RN 15-65), fosfatasa alcalina normal para la edad y déficit grave de 25-OH vitamina D (4,8 ng/ml; deficiencia: < 12). Tras descartar enfermedad renal, hepatopatía y malabsorción intestinal como posibles causas, se completa estudio con mapa óseo que evidencia desmineralización generalizada, incurvación de huesos largos que soportan el peso del cuerpo y la típica imagen en cáliz o copa, más llamativa en húmero y fémur (fig. 2), por lo que se diagnostica de raquitismo carencial moderado. Nuestro paciente, a diferencia del paciente referido en el artículo anterior, es de raza caucásica y con exposición solar adecuada. En ambos casos presentaron una alimentación con lactancia materna exclusiva prolongada sin suplementación de vitamina D durante el primer año de vida. Debido a la menor edad al diagnóstico, nuestro paciente no presentaba deformaciones o hallazgos claros a la exploración física, aunque sí se evidenciaban igualmente alteraciones radiológicas características de esta patología, como el ensanchamiento metafisario, la incurvación y el deflecamiento de huesos largos, no así la aparición de fracturas.

En este paciente se pautó tratamiento solo con vitamina D a dosis de 5.000 UI/día, dada la normocalcemia inicial, y se realizaron recomendaciones dietéticas, presentando igualmente mejoría clínica, radiológica y analítica en los meses siguientes.

Hoy en día, la hipovitaminosis D se considera prácticamente una pandemia a nivel mundial, y en este contexto el raquitismo carencial es una de las manifestaciones más frecuentes². Suele afectar a niños de entre 6 y 24 meses, dada la alta tasa de crecimiento a estas edades, y se debe principalmente a una inadecuada exposición solar junto a una ingesta insuficiente de alimentos ricos en vitamina D.

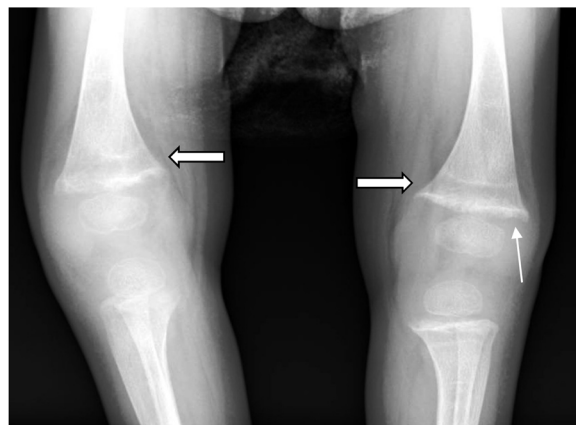


Figura 1 Ensanchamiento metafisario (flecha doble) y deflecamiento de la línea metafisaria distal (flecha simple).

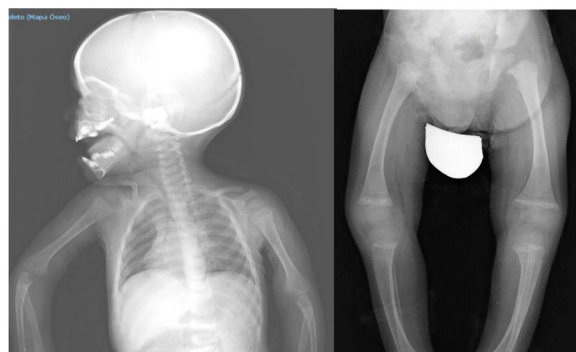

Figura 2 Desmineralización generalizada, incurvación de huesos largos. Imagen en cáliz o copa, más llamativa en húmero y fémur.

Véase contenido relacionado en DOI: <https://doi.org/10.1016/j.anpedi.2020.09.003>.