

4. Wu W, Guo L, Fu Y, Wang K, Zhang D, Xu W, et al. Interstitial lung disease in anti-MDA5 positive dermatomyositis. *Clin Rev Allergy Immunol*. 2021, <http://dx.doi.org/10.1007/s12016-020-08822-5>.

Esmeralda Núñez Cuadros<sup>a,\*</sup>, Rocío Galindo Zavala<sup>a</sup>, Laura Martín Pedraz<sup>a</sup> y Patricia García Soler<sup>b</sup>

<sup>a</sup> Unidad de Reumatología Pediátrica, UGC Pediatría, Hospital Regional Universitario de Málaga, Málaga, España

<sup>b</sup> Unidad de Cuidados Intensivos Pediátricos, UGC Cuidados Críticos y Urgencias Pediátricas, Hospital Regional Universitario de Málaga, Málaga, España

\* Autor para correspondencia.

Correo electrónico: [esmeralda.nunez.sspa@juntadeandalucia.es](mailto:esmeralda.nunez.sspa@juntadeandalucia.es) (E. Núñez Cuadros).

<https://doi.org/10.1016/j.anpedi.2021.05.017>  
1695-4033/ © 2021 Asociación Española de Pediatría. Publicado por Elsevier España, S.L.U. Este es un artículo Open Access bajo la licencia CC BY-NC-ND (<http://creativecommons.org/licenses/by-nc-nd/4.0/>).

## Raquitismo carencial como hallazgo incidental



### Deficiency rickets as an incidental finding

Sra. Editora:

Tras leer el artículo publicado recientemente en la sección «Imágenes en pediatría» y de título «Raquitismo carencial en un paciente de raza negra»<sup>1</sup> nos gustaría aportar nuestra experiencia en otro paciente de similares características, dado lo infrecuente de esta patología en países como el nuestro.

Se trata de un lactante de 18 meses de edad, nacido en España, sin antecedentes perinatales de interés, que consulta en nuestro hospital por gonalgia tras traumatismo. En la radiografía simple de rodillas se aprecia ensanchamiento metafisario femoral y tibial bilateral, con deflecamiento de las líneas metafisarias distales (fig. 1). Ante la sospecha de enfermedad metabólica por alteración de la mineralización ósea se realiza estudio analítico donde destaca hipofosfatemia marcada (2,3 mg/dl; rango normal [RN] 4,5-6,5), normocalcemia (9,2 mg/dl; RN 8,5-10,5), paratohormona elevada (331 pg/ml; RN 15-65), fosfatasa alcalina normal para la edad y déficit grave de 25-OH vitamina D (4,8 ng/ml; deficiencia: < 12). Tras descartar enfermedad renal, hepatopatía y malabsorción intestinal como posibles causas, se completa estudio con mapa óseo que evidencia desmineralización generalizada, incurvación de huesos largos que soportan el peso del cuerpo y la típica imagen en cáliz o copa, más llamativa en húmero y fémur (fig. 2), por lo que se diagnostica de raquitismo carencial moderado. Nuestro paciente, a diferencia del paciente referido en el artículo anterior, es de raza caucásica y con exposición solar adecuada. En ambos casos presentaron una alimentación con lactancia materna exclusiva prolongada sin suplementación de vitamina D durante el primer año de vida. Debido a la menor edad al diagnóstico, nuestro paciente no presentaba deformaciones o hallazgos claros a la exploración física, aunque sí se evidenciaban igualmente alteraciones radiológicas características de esta patología, como el ensanchamiento metafisario, la incurvación y el deflecamiento de huesos largos, no así la aparición de fracturas.

En este paciente se pautó tratamiento solo con vitamina D a dosis de 5.000 UI/día, dada la normocalcemia inicial, y se realizaron recomendaciones dietéticas, presentando igualmente mejoría clínica, radiológica y analítica en los meses siguientes.

Hoy en día, la hipovitaminosis D se considera prácticamente una pandemia a nivel mundial, y en este contexto el raquitismo carencial es una de las manifestaciones más frecuentes<sup>2</sup>. Suele afectar a niños de entre 6 y 24 meses, dada la alta tasa de crecimiento a estas edades, y se debe principalmente a una inadecuada exposición solar junto a una ingesta insuficiente de alimentos ricos en vitamina D.

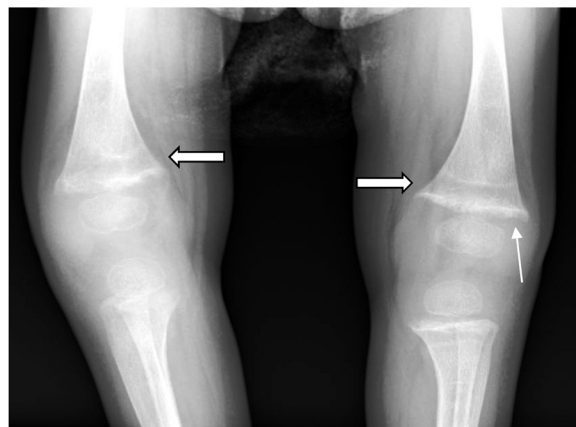


Figura 1 Ensanchamiento metafisario (flecha doble) y deflecamiento de la línea metafisaria distal (flecha simple).

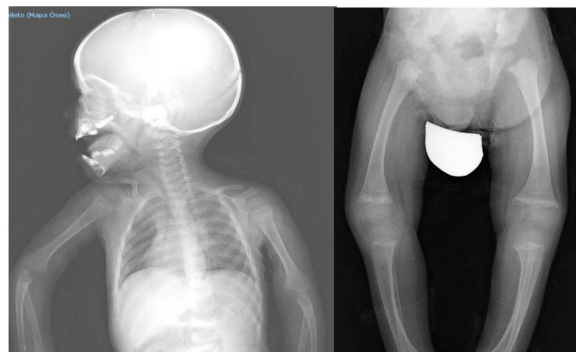

Figura 2 Desmineralización generalizada, incurvación de huesos largos. Imagen en cáliz o copa, más llamativa en húmero y fémur.

Véase contenido relacionado en DOI: <https://doi.org/10.1016/j.anpedi.2020.09.003>.

En el artículo anterior destaca la raza negra como factor de riesgo principal; sin embargo, nuestro paciente es de raza caucásica y con una adecuada exposición solar, siendo por tanto el escaso aporte de vitamina D desde el nacimiento el causante del cuadro. Por ello, coincidimos con los autores del artículo publicado previamente en la importancia de la detección precoz de factores de riesgo para evitar deformidades óseas que puedan dejar secuelas, pero nos parece importante incidir en la necesidad de asegurar la suplementación de vitamina D en menores de 1 año siguiendo las recomendaciones actuales<sup>3</sup>.

## Bibliografía

1. Rubio Sánchez P, Ferrer Lozano M. Raquitismo carencial en un paciente de raza negra. *An Pediatr (Barc)*. 2021;95:60–2, <http://dx.doi.org/10.1016/j.anpedi.2020.09.003>.
2. Bouillon R, Antonio L. Nutritional rickets: Historic overview and plan for worldwide eradication. *J Steroid Biochem Mol Biol*. 2020;198:105563, <http://dx.doi.org/10.1016/j.jsbmb.2019.105563>.
3. Wagner CL, Greer FD, American Academy of Pediatrics Section on Breastfeeding; American Academy of Pediatrics Committee on Nutrition. Prevention of rickets and vitamin D deficiency in infants, children, and adolescents. *Pediatrics*. 2008;122:1142–52, <http://dx.doi.org/10.1542/peds.2008-1862>.

Jessica Gómez Ávila\* y Marta Cano Cabrera

*Servicio de Pediatría, Hospital Universitario Virgen Macarena, Sevilla, España*

\* Autor para correspondencia.

Correo electrónico: [jessica810g@gmail.com](mailto:jessica810g@gmail.com)

(J. Gómez Ávila).

<https://doi.org/10.1016/j.anpedi.2021.05.004>  
1695-4033/ © 2021 Asociación Española de Pediatría. Publicado por Elsevier España, S.L.U. Este es un artículo Open Access bajo la licencia CC BY-NC-ND (<http://creativecommons.org/licenses/by-nc-nd/4.0/>).