



## IMÁGENES EN PEDIATRÍA

## Osteoporosis pseudogliomatosa por mutación homocigótica del gen *LRP5*



### Pseudogliomatous osteoporosis due to homozygous mutation of the *LRP5* gene

Juan Ramón y Cajal Calvo<sup>a,\*</sup>, Ramón Ortiz Giménez<sup>a</sup> y Marta Zamora Lozano<sup>b</sup>

<sup>a</sup> Servicio de Radiodiagnóstico. Hospital Clínico Universitario Lozano Blesa, Zaragoza, España

<sup>b</sup> Sección de Traumatología y Cirugía Ortopédica Infantil. Hospital Clínico Universitario Lozano Blesa, Zaragoza, España

Disponible en Internet el 26 de marzo de 2021

Se presenta un paciente varón de cuatro años de edad procedente de Gambia, con antecedentes de múltiples fracturas. Existe una consanguinidad de segundo grado entre sus padres, siendo tío y sobrina, presentando una hermana mayor de 15 años con el mismo cuadro clínico e historial médico de numerosas fracturas. El paciente se encuentra en seguimiento en consultas de Endocrinología y Traumatología Pediátrica, con el diagnóstico de osteoporosis pseudogliomatosa con mutación confirmada en homocigosis c.4015\_4106delAT en el gen *LRP5* (OMIM\*603506).

Durante el periodo neonatal se le diagnosticó vítreo primario hiperplásico bilateral, que derivó en un deterioro progresivo e irreversible de la función visual (fig. 1A y 1B).

A los dos años de vida presentó una fractura diafisaria de húmero proximal derecho, desplazada tras un pequeño golpe que precisó de reducción ortopédica (fig. 2A). Al año siguiente, otro traumatismo menor le originó una fractura de la meseta tibial izquierda sin desplazamiento, que fue tratada mediante inmovilización y tratamiento conservador

(fig. 2B). A los cuatro años de edad sufrió una caída que le provocó una fractura subtrocantérea del fémur izquierdo (fig. 2C).

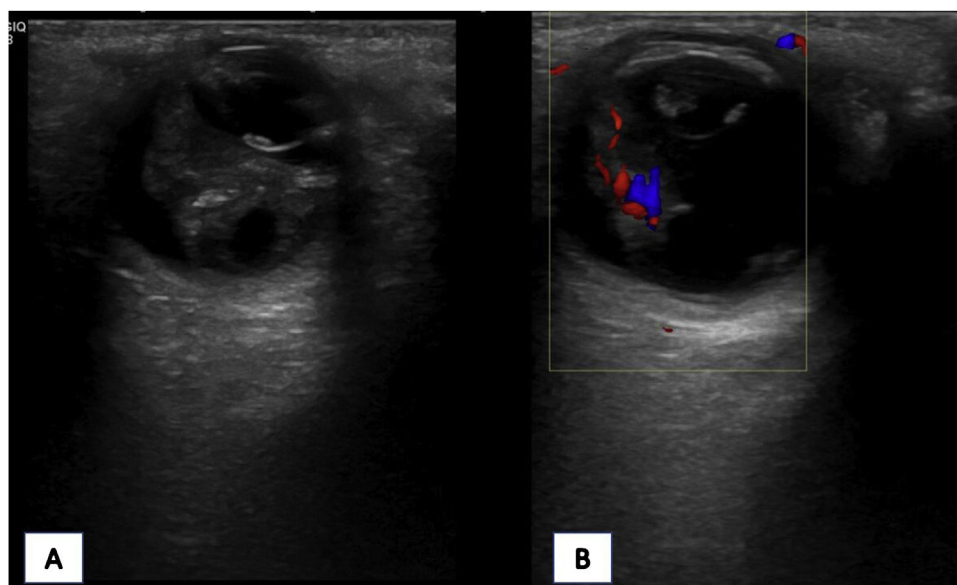
El síndrome de osteoporosis pseudogliomatosa es un trastorno genético con patrón de herencia autosómico recesivo poco común, con una prevalencia de 1/2.000.000<sup>1</sup>, caracterizado por una osteoporosis grave y ceguera de aparición temprana. Las mutaciones de pérdida de función en el gen que codifica la proteína 5 relacionada con el receptor de lipoproteínas de baja densidad (*LRP5*), se han establecido como el defecto genético de la enfermedad<sup>2</sup>. Como diagnósticos diferenciales hay que tener en cuenta fundamentalmente las formas severas y moderadas deformantes de la osteogénesis imperfecta, y otras menos conocidas como el síndrome de Cole-Carpenter o el síndrome de Antley-Bixler, que cursa con múltiples malformaciones faciales, esqueléticas y urogenitales<sup>3</sup>.

El proceso osteopénico parece estabilizarse con la edad, por lo tanto, la profilaxis y el cuidado de las fracturas y deformidades son necesarios para prevenir problemas incapacitantes a largo plazo.

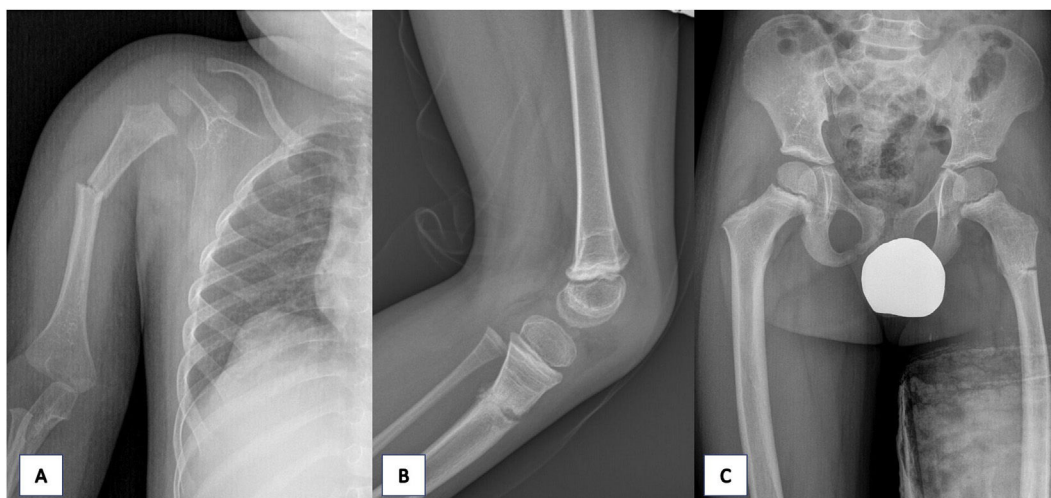
\* Autor para correspondencia.

Correo electrónico: [jramonycajalc@gmail.com](mailto:jramonycajalc@gmail.com)

(J. Ramón y Cajal Calvo).



**Figura 1** Ecografía oftálmica. Se visualiza masa hiperecoica bilateral retrolental que ocupa toda la cámara vítrea, desplazando hacia delante el cristalino A). La masa presente con captación Doppler B) es compatible con la presencia de vítreo primario hiperplásico bilateral.



**Figura 2** Radiografía AP húmero derecho. A) Se visualiza interrupción y angulación cortical de la diáfisis proximal correspondiente con fractura desplazada. Radiografía lateral rodilla izquierda. B) Se objetiva fractura metafisaria de la tibia. Radiografía de pelvis AP. C) Se pone de manifiesto la interrupción y radiolucencia cortical correspondiente con fractura subtrocantérea del fémur izquierdo sin desplazamiento.

## Financiación

Este trabajo no ha recibido ningún tipo de financiación.

## Conflicto de intereses

Los autores declaran no tener ningún conflicto de intereses.

## Bibliografía

1. Braslavsky D, Scaglia P, Sanguineti N, Aza-Carmona M, Nevado Blanco J, Lapunzina Badia E, et al. Síndrome de osteoporosis-

pseudoglioma: a propósito de un caso pediátrico de osteoporosis primaria. *Arch Argent Pediatr.* 2020;118:300–4.

2. Papadopoulos I, Bountouvi E, Attilakos A, Gole E, Dinopoulos A, Peppas M, et al. Osteoporosis-pseudoglioma syndrome: clinical, genetic, and treatment-response study of 10 new cases in Greece. *Eur J Pediatr.* 2019;178:323–9.

3. Fleta Zaragoza J, Ramos Fuentes F, Bueno Lozano G, Bueno Martínez I, Olivares López JL. Síndrome de osteoporosis con pseudoglioma. *Bol Pediatr Arag Rioj Sor.* 2015;45:55–7.