



IMÁGENES EN PEDIATRÍA

Trombo intracardíaco neonatal de hallazgo casual

Neonatal intracardiac thrombus as a casual finding

Jorge Suárez Alonso*, Josune Alegría Echauri y Patricia Martínez Olorón

Cardiología Infantil. Servicio de Pediatría. Complejo Hospitalario de Navarra, Pamplona, Navarra, España

Disponible en Internet el 1 de marzo de 2021



Presentamos el caso de un recién nacido pretérmino de 34 + seis semanas de edad gestacional, valorado por Cardiología Infantil durante su ingreso en Unidad Neonatal por ser hijo de madre con diabetes gestacional diagnosticada en semana 17 de gestación, tratada con medidas higiénico-dietéticas con regular adherencia a las mismas y regular control glucémico preprandial (tendencia a hiperglucemia). En el ecocardiograma al ingreso, se objetiva hipertrofia septal no obstructiva (con resolución progresiva en controles ecocardiográficos sucesivos en los siguientes cuatro meses), y en aurícula derecha una masa redondeada hiperecogénica y bamboleante, pediculada, de 5,3 x 5,5 mm de diámetro (imagen 1). El paciente estaba hemodinámicamente estable, sin signos infecciosos y no portaba catéteres centrales. Hematocrito al nacimiento 55% (no hiperviscosidad).

Dadas las características, se plantea diagnóstico diferencial entre: trombo sobre red de Chiari (compatible dadas las características descritas de la masa); mixoma auricular (más frecuente en aurícula izquierda, aunque también posible en aurícula derecha en un 25%, pero poco frecuente en neonatos y lactantes), rabiomioma (tumor cardíaco más frecuente en niños, más frecuente en ventrículo y múltiples, poco frecuente a nivel auricular), o válvula de Eustaquio prominente (poco probable dada la morfología de la masa descrita).

Dado que no existen herramientas diagnósticas que aporten más información y rentabilidad que la ecocardiografía

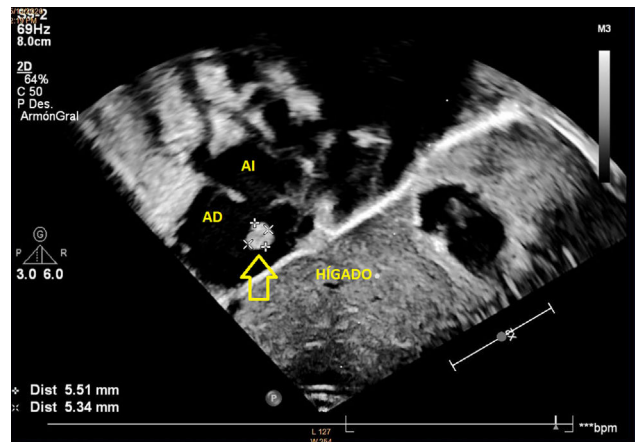


Figura 1 Ecocardiograma transtorácico. Imagen subcostal que muestra una imagen hiperecogénica organizada de 5,5 mm x 5,3 mm (flecha) en la aurícula derecha (AD).

(salvo una ecografía transesofágica que por edad/tamaño del paciente se considera inviable), ante la sospecha de trombo intracavitario, se contacta con el Servicio de Hematología del hospital que realiza estudio de coagulación sin alteraciones, se decide iniciar tratamiento anticoagulante con heparina de bajo peso molecular (HBPM), estableciéndose pauta de tratamiento de tres meses. En los controles ecocardiográficos sucesivos, se objetiva desaparición del trombo a los dos meses, completando tres meses en total de tratamiento.

* Autor para correspondencia.

Correo electrónico: jorgesuarezal@gmail.com
(J. Suárez Alonso).

Existe escasa literatura pediátrica sobre la trombosis de aurícula derecha (RAT)¹. El 91% de los casos pediátricos están asociados con catéteres venosos centrales y el 19,2% tienen neoplasias malignas subyacentes. Los síntomas de presentación más frecuentes son dificultad respiratoria y arritmia; sin embargo, el 56,8% son asintomáticos². Además, estos trombos pueden comprometer la función cardíaca o conducir a embolia pulmonar o sistémica³.

Las características que asocian mayor mortalidad en el ecocardiograma son: tamaño mayor de 2 cm, pediculado, móvil o serpiginoso. No obstante, en neonatos cualquier tamaño se considera de alto riesgo².

Los trombos de bajo riesgo pueden tratarse de forma conservadora. Sin embargo, se debe administrar terapia de anticoagulación sistémica a todos los pacientes con RAT sintomáticos o de alto riesgo. En portadores de catéter central se recomienda retirarlo, independientemente de la anticoagulación². Además, si la función cardíaca está comprometida se debe iniciar terapia trombolítica⁴.

Financiación

Este trabajo no ha recibido ningún tipo de financiación.

Conflicto de intereses

Los autores declaran no tener ningún conflicto de intereses.

Anexo. Material adicional

Se puede consultar material adicional a este artículo en su versión electrónica disponible en <http://dx.doi.org/10.1016/j.anpedi.2021.01.016>.

Bibliografía

1. Baykan A, Ozyurt A, Korkmaz L, Pamukcu O, Argun M, Ozturk A, et al. Giant right atrial thrombus in premature newborn. *J Thromb Thrombolysis*. 2014;37:353–5.
2. Yang JY, Williams S, Brandão LR, Chan AK. Neonatal and childhood right atrial thrombosis: recognition and a risk-stratified treatment approach. *Blood Coagul Fibrinolysis*. 2010;21:301–7.
3. García Fernández R, Valiente Mustelier J, Cabrera Rego JO, Díaz Padrón R. Trombo en tránsito en aurícula derecha. *Rev Fed Argent Cardiol*. 2010;39:58–60.
4. Bhatt MD, Paes BA, Chan AK. How to use unfractionated heparin to treat neonatal thrombosis in clinical practice. *Blood Coagul Fibrinolysis*. 2016;27:605–14.