



IMÁGENES EN PEDIATRÍA

Trastornos KAT6B: enterrando los síndromes Say-Barber-Biesecker-Young-Simpson y genitopatelar



The KAT6B-related disorders: Burying Say-Barber-Biesecker-Young-Simpson and genitopatellar syndrome

María José Peláez Cantero*, Julia Ferrero Turrión, Sara Franco Freire y Aurora Madrid Rodríguez

Hospital Materno-Infantil, Hospital Regional Universitario de Málaga, Málaga, España

Disponible en Internet el 19 de enero de 2021

Clásicamente los síndromes Say-Barber-Biesecker-Young-Simpson (SBBYSS) y genitopatelar (SGP) son entidades clínicas distintas causadas por variantes de truncamiento *de novo* del gen KAT6B. De penetrancia completa y expresividad variable, existen rasgos fenotípicos comunes y otros característicos (tabla 1). Actualmente, la literatura mundial recoge 89 casos confirmados: 58 SBBYSS, 18 SGP y 13 de fenotipo intermedio¹.

Las mutaciones mayoritariamente reportadas fueron del exón 18, hallándose proximales en SGP y distales en SBBYSS; confirmando mayor gravedad cuanto más proximal².

Paciente de 2 años, quinto de padres sanos, no consanguíneos. Antecedentes perinatales/familiares no relevantes. Presenta facies característica con microcefalia (fig. 1A), displasia de caderas con luxación congénita izquierda, criptorquidia bilateral, hipospadias y agenesia e hipoplasia rotulianas derecha e izquierda, respectivamente (fig. 1B). Neurológicamente, hipotonía axial y

retraso psicomotor con disgenesia del cuerpo calloso y retraso de la mielinización. Cardiorrespiratoriamente, hipoxemia oxigenodependiente, traqueomalacia y miocardiopatía hipertrófica no obstructiva. Endocrinológicamente, hipertirotropinemia. Gastrointestinalmente, gastrostomía por disfagia y malnutrición crónica e ileostomía por obstrucción intestinal al año de vida.

Realizamos secuenciación NGS del exoma dirigido a síndrome de Charge y genes relacionados cubriendo el 99,47% de las regiones codificantes. Detectamos, al inicio del exón 18, la variante KAT6B:c.4090G>T;(p.Glu1364Ter) *de novo*, no descrita en la literatura, clasificada por predictores (MutationTaster) como deletérea con frecuencia 0,00 en controles.

El paciente presenta un fenotipo grave descrito en las mutaciones más proximales del exón 18 y nuestros hallazgos concuerdan con lo ya descrito en la literatura, en donde se defiende la denominación de «trastornos del espectro KAT6B»³, siendo la distinción clínica cada vez más obsoleta y la genotípica, el futuro.

* Autor para correspondencia.

Correo electrónico: pelaez.mariajose@hotmail.com
(M.J. Peláez Cantero).

Tabla 1 Características clínicas			
	SGP	SBBYSS	Ambos
Esqueléticos	Contracturas de flexión en las caderas y las rodillas Pie zambo Anomalías en costillas, pelvis y columna vertebral	Pulgar y primer dedo del pie alargados	Agenesia o hipoplasia de la rótula
Neurológicos	Agenesia del cuerpo calloso		Déficit intelectual Hipotonía Pérdida de audición bilateral Criptorquidia
Genitourinarios	Quistes renales Hidronefrosis Clitoromegalia o hipoplasia de los labios mayores y/o menores en mujeres Hipoplasia escrotal		
Gastrointestinales	Atresia o estenosis anal Duplicación rectal Posición anterior del ano	Hendidura palatina	Malrotación del intestino delgado Reflujo gastroesofágico
Cardiacos			Cardiopatías congénitas: septo auricular, septo ventricular, ductus arterioso persistente o foramen oval persistente
Dismórficos	Microcefalia	Blefarofimosis Ptosis Cara miotónica Anomalías del conducto lacrimal Retraso de la erupción dental	Nariz con raíz amplia y punta bulbosa Mejillas prominentes Micro/retrognatia o prognatismo Anomalías dentales
Endocrinológicos			Hipotiroidismo Retraso ponderoestatural
Respiratorios	Laringomalacia		

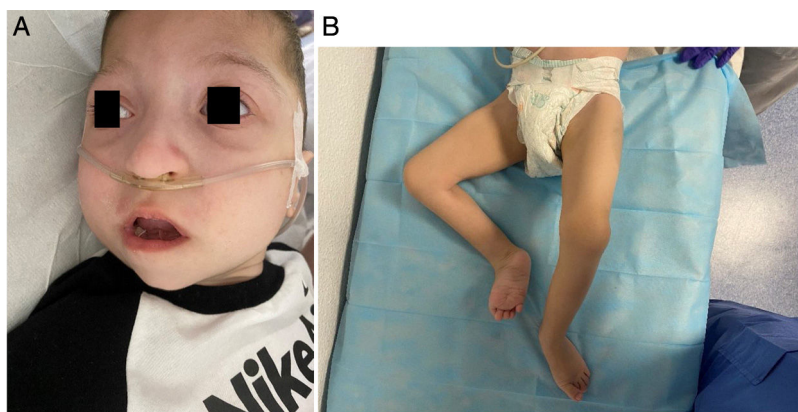


Figura 1 A. Cara miotónica, hendidura palpebral alargada, telecanto, proptosis, orejas de implantación baja, puente nasal bajo, punta nasal bulbosa, labio superior fino, filtrum alargado, microretrognatia y mejillas prominentes. B. Pies equinovaros, pulgares gordos y dedos largos, hallux valgus con segundo dedo infraducto.

Bibliografía

1. Hunter JE, Berry-Kravis E, Hipp H, Todd PK. *FMR1* disorders. En: Adam MP, Ardinger HH, Pagon RA, Wallace SE, Bean LJ, Stephens K, et al., editores. GeneReviews [Internet]. Seattle (WA): University of Washington; 1998 [consultado 24 Jul 2020]. Disponible en: <http://www.ncbi.nlm.nih.gov/books/NBK1384/>.
2. Campeau PM, Lu JT, Dawson BC, Fokkema IFAC, Robertson SP, Gibbs RA, et al. The *KAT6B*-related disorders genitopatellar syndrome and Ohdo/SBBYS syndrome have distinct clinical features reflecting distinct molecular mechanisms. *Hum Mutat.* 2012;33:1520–5.
3. Marangi G, di Giacomo MC, Lattante S, Orteschi D, Patrizi S, Doronzio PN, et al. A novel truncating variant within exon 7 of *KAT6B* associated with features of both Say-Barber-Biesecker-Young-Simpson syndrome and genitopatellar syndrome: Further evidence of a continuum in the clinical spectrum of *KAT6B*-related disorders. *Am J Med Genet A.* 2018;176:455–9.