

## Miopatía necrosante inmunomediada seronegativa con afectación miocárdica<sup>☆</sup>



### Seronegative immune-mediated necrotising myopathy with myocardial involvement

Sra. Editora:

La miopatía necrosante inmunomediada (MNIM) es un subtipo de miopatía inflamatoria idiopática (MII) caracterizada por debilidad muscular subaguda, proximal y simétrica, con evidencia histológica de mionecrosis, escaso infiltrado linfocítico y sin atrofia perifascicular. La detección de autoanticuerpos permite diferenciarla de otras MII y conectivopatías que asocian miositis<sup>1</sup>, y clasificarla (tabla 1)<sup>1,2</sup>.

El comienzo en niños es excepcional, especialmente en el subtipo seronegativo, con un único caso reportado<sup>3</sup>. La ausencia de tratamiento estandarizado en pediatría obliga a extrapolar el abordaje terapéutico del adulto, inicialmente con corticoides e inmunoglobulinas intravenosas (IGIV). Aunque la respuesta suele ser adecuada en niños<sup>3</sup>, en casos graves es preciso recurrir a otros inmunomoduladores, no existiendo consenso respecto al fármaco de elección.

Presentamos el caso de un niño con MNIM refractaria al tratamiento, que desarrolló afectación cardíaca y posteriormente cutánea compatible con síndrome de superposición (SS) con esclerodermia.

Niño de 10 años con debilidad progresiva, simétrica y no fluctuante de miembros superiores e inferiores e hipotonía axial de 2 meses de evolución. Xerosis e hiperpigmentación en región preesternal, hipogastrio y rodillas e hipopigmentación periocular y perioral (figs. 1a-c). Niega disfagia, fiebre u otros síntomas. En la exploración, debilidad muscular grave, predominantemente axial (escala CMAS 12/52 puntos). Analíticamente: CK 13.798 U/l, aldolasa 319 U/l, LDH 1.700 U/l, GOT/GPT: 509/664 U/l, VSG 8 mm. Autoanticuerpos, incluyendo anti-SRP y anti-HMGCR, negativos. Afectación miopática predominantemente proximal en EMG. En la RM, extenso edema muscular simétrico de cinturas escapular y pelviana (fig. 1d). Dilatación de 2/3 distales esofágicos, con peristaltismo ineficaz en el tránsito esofagogástrico-duodenal. El estudio cardiológico (FEVI: 72%) y de función pulmonar resultaron normales. La biopsia muscular evidencia marcada afectación miopática necrosante e intensa sobreexpresión del MCH-I, sin atrofia perifascicular ni depósito de complejo de ataque a la membrana, compatible con MNIM.

Recibe bolos de metilprednisolona (30 mg/kg/día) durante 5 días, IGIV (2 g/kg) y metotrexato subcutáneo (15 mg/m<sup>2</sup>/sem). Al alta, leve mejoría clínica con descenso marcado de CK. Tras 48 h reingresa por insuficiencia cardíaca con disfunción ventricular (FEVI: 25-30%) y leve derrame pericárdico (1 cm), CK 2.500 U/l, CK-MB 540 ng/ml

y troponina 5,94 ng/ml. El ECG con ritmo sinusal y elevación de ST y ondas R pequeñas en V4-5, compatibles con daño miocárdico. Ingresó en la UCIP por *shock* cardiogénico secundario a miopericarditis para soporte inicial con milrinona, cambiando a dopamina por hipotensión, seguido de ciclo de levosimendán. Se optimiza tratamiento de base con bolos de metilprednisolona e inicio de tacrolimus (0,1 mg/kg/día), mejorando la función miocárdica hasta normalizarse. El estudio cardiológico ampliado, realizado tras mejoría de la función cardíaca (RM cardíaca y Holter) descarta anomalías estructurales, funcionales, del tejido miocárdico o trastornos del ritmo residuales.

Tras 6 meses de tratamiento médico y rehabilitación, presenta evolución favorable de la debilidad (CMAS 52/52 puntos) y normalización analítica.

Transcurridos 15 meses del inicio, desarrolla úlceras cutáneas en pulpejos de los dedos y endurecimiento cutáneo en manos (figs. 1e-g), realizándose nuevo despistaje de conectivopatía (autoanticuerpos, estudio cardiológico, pulmonar y digestivo) sin alteraciones. Ante la sospecha de SS (esclerodermia y MNIM) se sustituye metotrexato por micofenolato, manteniendo tacrolimus.

Actualmente permanece asintomático, salvo por la esclerosis cutánea que persiste estable.

Consideramos excepcional este caso por la dificultad de afrontar el pronóstico y tratamiento de una entidad tan infrecuente, más aún cuando existen complicaciones con compromiso vital como la afectación cardíaca. Aunque esta se describe en la MNIM, ha sido reportada en formas anti-SRP+, no así en las seronegativas. Por ello, es fundamental evaluar dicha afectación al comienzo y durante el seguimiento, ya que se puede presentar en cualquier momento evolutivo, sin asociar necesariamente debilidad de musculatura periférica<sup>4</sup>. Además, la aparición de lesiones cutáneas esclerodermiformes obligó a replantear el diagnóstico inicial por el de SS con miopericarditis, dada la mayor frecuencia de afectación miocárdica reportada en estos casos<sup>4</sup>, aún sin perfil de autoanticuerpos compatible.

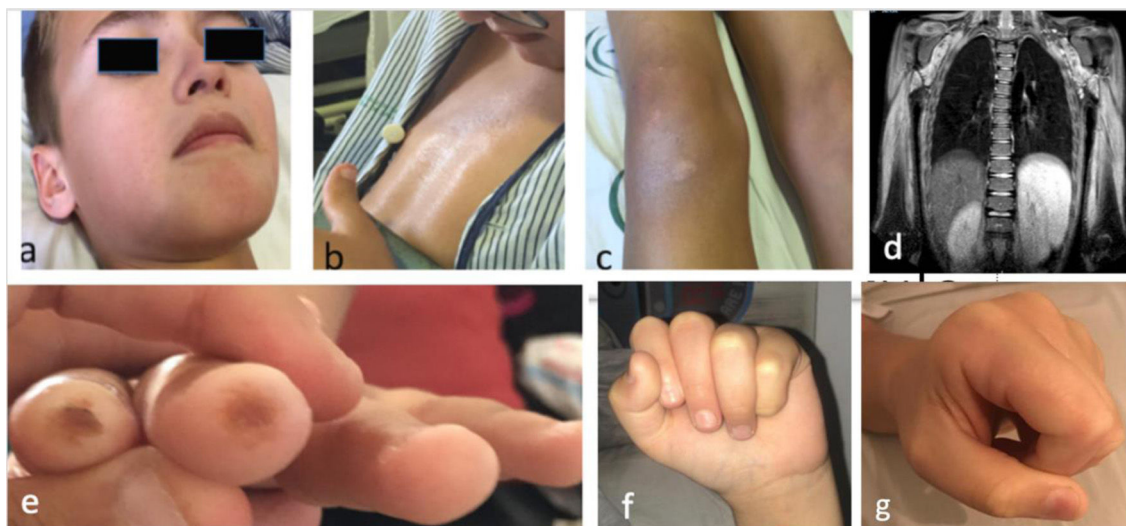
La combinación de corticoides, IGIV y metotrexato suele emplearse como tratamiento de primera línea, aunque no existe consenso. Sin embargo, la debilidad en la MNIM suele ser, comparativamente con otras MII, más persistente y resistente al tratamiento, obligando en ocasiones a emplear combinaciones de fármacos<sup>5,6</sup>, como ocurrió en nuestro paciente. En estos casos tacrolimus, micofenolato, azatioprina, ciclosporina o ciclofosfamida podrían valorarse como tratamientos de segunda línea, reservando rituximab para casos con insuficiente respuesta<sup>6</sup>. En caso de afectación cardíaca, el soporte con inotrópicos, como levosimendán, permite mantener una aceptable función miocárdica en espera de alcanzar niveles terapéuticos de los inmunomoduladores que conseguirán el control de la enfermedad. Aunque no está establecida la duración del tratamiento, la agresividad del cuadro obliga a plantear la posibilidad de mantenerlo indefinidamente.

<sup>☆</sup> Presentaciones previas en congresos: 6.º Foro de la Sociedad Española de Reumatología Pediátrica (SERPE). Murcia, noviembre 2016.

**Tabla 1** Características de las miopatías inflamatorias idiopáticas

	Dermato miositis/ dermatomiositis juvenil		MNIM		Polimiositis	Miositis de superposición	Miositis de cuerpos de inclusión
	Anti-SRP (22-39%)	Anti-HMGCR (26-50%)	Seronegativa (25-40%)				
Debilidad muscular	Proximal		Proximal		Proximal	Proximal	Distal (flexores largos de los dedos, extensores de rodilla)
Manifestaciones extramusculares	Cutáneas (eritema en heliotropo, pápulas de Gottron) Disfagia	Disfagia, afectación pulmonar y cardíaca	Infrecuentes	Frecuentes. Asociación a conectivopatías y malignidad (adultos)	Infrecuentes (salvo disfagia)	Síndrome antisintetasa: enfermedad pulmonar intersticial, manos de mecánico, artritis, síndrome de Raynaud. Esclerodermia Lupus eritematoso sistémico	Infrecuentes (salvo disfagia)
Autoanticuerpos	Mi-2, MDA2, TIF-1γ, NXP2, SAE	SRP	HMGCR	Negativos	Inespecíficos	Asociados a síndrome antisintetasa: Jo-1, PL-7, PL-12, HA, EJ, KS, Zo, OJ. Otros: Ku, Ro/SS-S, SS-B, PM/Scl, U-snRNP	c-N1A
Histología	Inflamación perimisial, atrofia perifascicular, depósito de HLA-I y complemento en los capilares o sarcolema	Intensa necrosis, depósito de HLA-I y complemento en los capilares o sarcolema			Células T CD8+ endomisiales	Necrosis perifascicular, depósito de HLA-I y II en sarcolema	Células T CD8+ endomisiales, HLA-I, amiloide, vacuolas, tubulofilamentos

Fuente: modificada de Schmidt J.<sup>1</sup>.



**Figura 1** a) Hipopigmentación facial (periorcular y perioral); b) Piel de aspecto atrófico, brillante e hiperpigmentada a nivel esternal; c) Hiperpigmentación y lesiones descamativas, de aspecto psoriasiforme, en rodillas; d) Corte coronal de RM (extensa afectación de la musculatura de ambos hombros, tórax y proximal de brazos, bilateral y simétrica, hiperintensa en secuencia STIR indicativo de edema); e) Úlceras digitales; f) Esclerosis cutánea en manos con dificultad para realizar el puño (visión frontal); g) Esclerosis cutánea en manos con dificultad para realizar el puño (visión lateral).

## Bibliografía

- Schmidt J. Current classification and management of inflammatory myopathies. *J Neuromuscul Dis.* 2018;5:109–29, <http://dx.doi.org/10.3233/JND-180308>.
- Day J, Otto S, Cahs K, Limaye V. Clinical and histological features of immune-mediated necrotising myopathy: A multi-centre South Australian cohort study. *Neuromuscul Disord.* 2020;30:186–99, <http://dx.doi.org/10.1016/j.nmd.2020.02.003>.
- Karakas C, Sah J, Seidman R, Charl G, Hisamoto Y, Cracco J, et al. A child with antibody-negative immune-mediated necrotizing myopathy. *Muscle Nerve.* 2019;59:E10–3, <http://dx.doi.org/10.1002/mus.26375>.
- Feng F, Li Y, Ji S, Wang Q, Bu B. Tacrolimus combined with corticosteroids effectively improved the outcome of a cohort of patients with immune-mediated necrotising myopathy. *Clin Exp Rheumatol.* 2019;37:740–7.
- Opinc AH, Makowski MA, Lukasik ZM, Makowska JS. Cardiovascular complications in patients with idiopathic inflammatory myopathies: Does heart matter in idiopathic inflammatory myopathies? *Heart Fail Rev.* 2019, <http://dx.doi.org/10.1007/s10741-019-09909-8>.
- Pinal-Fernandez I, Casal-Dominguez M, Mammen AL. Immune-Mediated Necrotizing Myopathy. *Curr Rheumatol Rep.* 2018;20:21, <http://dx.doi.org/10.1007/s11926-018-0732-6>.

Laura Martín Pedraz<sup>a,\*</sup>, Rocío Galindo Zavala<sup>a</sup>,  
Cristina Yun Castilla<sup>b</sup>, Almudena Ortiz Garrido<sup>c</sup>  
y Esmeralda Núñez Cuadros<sup>a</sup>

<sup>a</sup> *Unidad de Reumatología Pediátrica, Unidad de Gestión Clínica de Pediatría, Hospital Regional Universitario de Málaga, Málaga, España*

<sup>b</sup> *Unidad de Cuidados Intensivos Pediátricos, Hospital Regional Universitario de Málaga, Málaga, España*

<sup>c</sup> *Unidad de Cardiología Pediátrica, Unidad de Gestión Clínica de Pediatría, Hospital Regional Universitario de Málaga, Málaga, España*

\* Autor para correspondencia.

Correo electrónico: [pedraz88@hotmail.com](mailto:pedraz88@hotmail.com)  
(L. Martín Pedraz).

<https://doi.org/10.1016/j.anpedi.2020.10.008>  
1695-4033/ © 2020 Publicado por Elsevier España, S.L.U. en nombre de Asociación Española de Pediatría. Este es un artículo Open Access bajo la licencia CC BY-NC-ND (<http://creativecommons.org/licenses/by-nc-nd/4.0/>).