

## CARTAS CIENTÍFICAS

## Utilidad de la ecografía torácica en infección neonatal por SARS-CoV-2



## Usefulness of chest ultrasound in a neonatal infection due to SARS-CoV-2

Sr. Editor:

En diciembre de 2019 se describió el brote de un nuevo coronavirus (SARS-CoV-2) iniciándose en Wuhan, provincia de Hubei, China.

La mayoría de los estudios publicados hasta la fecha se han realizado en pacientes adultos, los datos en población pediátrica hasta la fecha son limitados, especialmente en la población neonatal<sup>1,2</sup>. En España, uno de los epicentros de la infección, se han descrito hasta la actualidad 146.690 casos.

Aportamos un caso de transmisión horizontal de infección por coronavirus 2019 (COVID-19) en un recién nacido (RN) varón de 10 días de vida confirmado mediante reacción en cadena de la polimerasa de transcripción inversa en tiempo real (RT-PCR COVID-19) positiva describiendo la clínica, el diagnóstico, la evolución y el tratamiento del paciente.

**Caso clínico:** Neonato de 10 días de vida que acudió a la consulta del centro de salud por fiebre, objetivándose una temperatura rectal de 38,5 °C sin asociar otra sintomatología, con buena tolerancia de lactancia artificial. Fue remitido a urgencias e ingresado para estudio de fiebre, sin foco. Gestación controlada en madre de 26 años con ecografías normales y parto eutócico a las 39+2 semanas de gestación, sin factores de riesgo infecciosos perinatales (estreptococo del grupo B-hemolítico negativo y 4 h de bolsa rota), peso al nacimiento 3.220 g y Apgar 10/10.

Destaca un ambiente epidémico familiar con padre, madre y abuelo paterno afebriles con cuadro catarral, tos y mucosidad.

Se realizó estudio con analítica sanguínea, hemocultivo, orina, punción lumbar, aspirado nasofaríngeo para adenovirus, influenza A y B, virus respiratorio sincitial y RT-PCR COVID-19. Se inició tratamiento antibiótico a la espera de los resultados de cultivos y muestras de virus.

Al ingreso presentaba los siguientes datos analíticos: hemograma con serie roja normal, leucocitos  $7,4 \times 10^9/L$ , linfocitos 40,5%, monocitos 21,6%, procalcitonina 0,20 ng/ml, proteína C reactiva <5 mg/l, la punción lumbar no mostró celularidad patológica y la orina fue normal. La RT-PCR COVID-19 fue positiva para COVID-19 y el resto de virus negativo. Dada la positividad de la muestra

en el paciente se realizó el estudio de RT-PCR COVID-19 en ambos progenitores siendo positivo.

A su ingreso el RN presentaba temperatura de 36,9 °C, FC 144 p/m, FR 42 r/m y saturación de oxígeno al 100% aire ambiente con buen estado general, buena perfusión periférica y buena entrada de aire bilateral sin ruidos patológicos.

A las 24 h del ingreso presentó aumento de la frecuencia respiratoria hasta 60 r/m y frecuencia cardíaca en rango de 160-180 p/m motivo por el cual se realizó radiografía de tórax y ecocardiografía sin hallazgos patológicos, y ecografía torácica donde se evidenció engrosamiento pleural, convergencia de líneas B en campos posteriores y una consolidación subpleural a nivel basal posterior de hemitórax derecho (figs. 1 y 2). Posteriormente inició apneas y se realizó gasometría capilar encontrando leve retención de carbónico (pH 7,38, pCO<sub>2</sub> 48,4, bicarbonato 26,4, lactato 1,2) por lo que se inició tratamiento con cafeína y administración de oxígeno en incubadora con FiO<sub>2</sub> máxima de 0,3. Al tercer día del ingreso se retiró el tratamiento antibiótico tras negatividad de cultivos, observando mejoría clínica con disminución progresiva de las necesidades de oxígeno y sin apneas, pudiendo darse de alta tras 9 días de ingreso. Se realizó serología al ingreso siendo IgM<sup>-</sup>, IgG<sup>-</sup>, mostrando seroconversión a los 16 días desde el inicio de los síntomas (IgM<sup>+</sup>, IgG<sup>+</sup>).

En nuestro caso se trata de una transmisión horizontal, el paciente convivía con 8 personas más en domicilio, de los cuales 3 de ellos referían clínica catarral de ahí el estudio de los convivientes pese a no presentar fiebre.

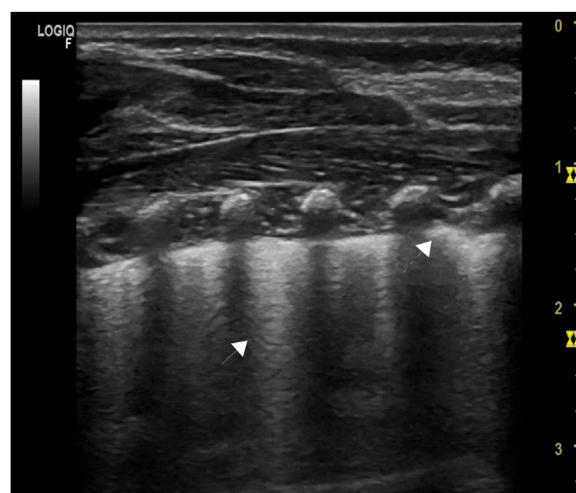
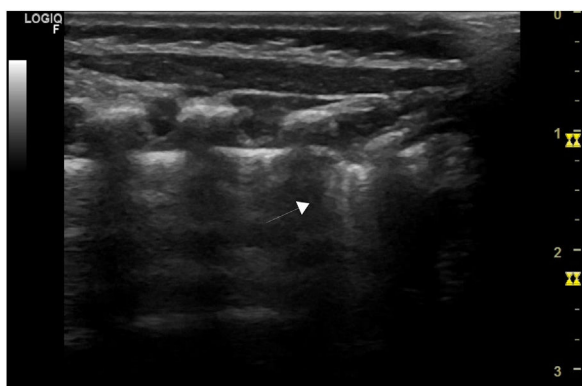


Figura 1 Convergencia de líneas B (flecha) y engrosamiento pleural (flecha discontinua).



**Figura 2** Consolidación subpleural a nivel basal posterior de hemitórax derecho (flecha).

Por otro lado, a destacar la importancia de la ecografía torácica, dato no descrito anteriormente en casos pediátricos, ya que es más precoz en la valoración pulmonar que la radiografía. En nuestro paciente mostraba alteraciones previas al inicio de las apneas y requerimientos de oxígeno, hallazgos que pasaron desapercibidos con la radiografía convencional, siendo utilizada actualmente en adultos como triaje para pacientes con sospecha de COVID-19<sup>3</sup>. No se evidenció clínica gastrointestinal descrita en otros casos<sup>4</sup>.

Es necesario realizar más estudios acerca del patrón ecográfico pulmonar y de los factores que condicionan el comportamiento del COVID-19 en la población neonatal, así como el estudio de convivientes con clínica catarral leve para evitar la transmisión en este grupo de edad. Es importante incluir en el estudio de neonato con fiebre el estudio de RT-PCR COVID-19 dada la pandemia actual como recomiendan los protocolos actuales<sup>5</sup> y tener en cuenta el papel de la carga viral en esta población al igual que ocurre en adultos<sup>6</sup>.

## Bibliografía

- Hong H, Wang Y, Chung HT, Chen CJ. Clinical characteristics of novel coronavirus disease 2019 (COVID-19) in newborns, infants and children. *Pediatr Neonatol.* 2020;61:131–2.
- Alonso C, López M, Moral MT, Flores B, Pallás C. Primer caso de infección neonatal por SARS-CoV-2 en España. *An Pediatr (Barc).* 2020. <http://dx.doi.org/10.1016/j.anpedi.2020.03.002>.
- Buonsenso D, Piano A, Raffaelli F, Bonadia N, de Gaetano Donati K, Franceschi F. Point-of-Care Lung Ultrasound findings in novel coronavirus disease-19 pneumoniae: A case report and potential applications during COVID-19 outbreak. *Eur Rev Med Pharmacol Sci.* 2020;24:2776–80.
- Wang J, Wang D, Chen GC, Tao XW, Zeng LK. SARS-CoV-2 infection with gastrointestinal symptoms as the first manifestation in a neonate [Article in Chinese]. *Zhongguo Dang Dai Er Ke Za Zhi.* 2020;22:211–4.
- Recomendaciones para el manejo del recién nacido en relación con la infección por SARS-CoV-2. Sociedad española de neonatología [consultado 6 Abr 2020] Disponible en: [https://www.seneo.es/images/site/noticias/home/Recomendaciones\\_SENeo.SARS-CoV-2Version\\_50.pdf](https://www.seneo.es/images/site/noticias/home/Recomendaciones_SENeo.SARS-CoV-2Version_50.pdf).
- Lu Q, Shi Y. Coronavirus disease (COVID-19) and neonate: What neonatologist need to know. *J Med Virol.* 2020;92:564–7.

Ana Pineda Caplliure<sup>a,b</sup>, Manuel Porcar Almela<sup>a,b,\*</sup>,  
Andrea Navarro Albert<sup>a</sup>, Elvira Muñoz Vicente<sup>a</sup>  
y Beatriz Mansilla Roig<sup>a</sup>

<sup>a</sup> Servicio de Pediatría, Hospital Universitario Doctor Peset, Valencia, España

<sup>b</sup> Departamento de Pediatría, Obstetricia y Ginecología, Universidad de Valencia, Valencia, España

\* Autor para correspondencia.

Correo electrónico: [dr.porcaralmela@gmail.com](mailto:dr.porcaralmela@gmail.com)  
(M. Porcar Almela).

<https://doi.org/10.1016/j.anpedi.2020.04.027>

1695-4033/ © 2020 Publicado por Elsevier España, S.L.U. en nombre de Asociación Española de Pediatría. Este es un artículo Open Access bajo la licencia CC BY-NC-ND (<http://creativecommons.org/licenses/by-nc-nd/4.0/>).

## Descripción y evaluación de la rotación de estudiantes de Medicina por Pediatría de Atención Primaria



### Description and assessment of medical student rotation in Primary Care Paediatrics

Sr. Editor:

La formación en Pediatría del estudiante de Medicina debería incluir el conocimiento y manejo de los problemas más frecuentes en niños (el 95% de la enfermedad infantil, que se soluciona en atención primaria [AP]), además del de las enfermedades complejas (5-10% de la enfermedad infantil, que precisa atención hospitalaria). Sin embargo, en la mayoría de las facultades de Medicina españolas la formación pregrado en Pediatría está centrada en el hospital. En 2014,

el Departamento de Pediatría de la Universidad Complutense de Madrid incluyó a pediatras de AP como profesores asociados del departamento, que se encargan de impartir clases y tutorizar la rotación de los estudiantes en AP.

Se realizó un estudio descriptivo retrospectivo para analizar las características y resultados de la docencia práctica de Pediatría en AP y evaluar, mediante una encuesta anónima, la opinión de los alumnos dependientes del Hospital General Universitario Gregorio Marañón de Madrid.

Los estudiantes hacen su rotación clínica de 6-8 semanas por Pediatría en el 5.º o 6.º año, tras elegir 2 servicios entre las especialidades pediátricas hospitalarias o AP. Al final de la rotación elaboran un portafolio, que incluye un comentario y una autoevaluación, y rellenan una encuesta voluntaria anónima que incluye aspectos organizativos, docentes y un comentario libre con sugerencias sobre los aspectos que mejorar.