



IMÁGENES EN PEDIATRÍA

¿Fractura de hueso hioides? ¡Sí, existe!

Hyoid bone fracture? Yes, it exists!



Alba Martín-Lluís*, Pedro Palazón-Bellver, Inés Moraleda Gudayol y Xavier Tarrado Castellarnau

Servicio de Cirugía Pediátrica, Hospital Sant Joan de Déu, Universitat de Barcelona, Barcelona, España

Disponible en Internet el 29 de junio de 2020

Las fracturas de hueso hioides son extremadamente infrecuentes. La mayoría de los casos son debidos a traumatismos cervicales directos en hiperextensión del cuello. Debido a su baja incidencia, no existen pautas de manejo y tratamiento.

Presentamos el caso de un adolescente de 15 años que consulta a urgencias por contusión cervical anterior secundaria a accidente de tráfico (choque frontal). El paciente se encontraba como pasajero sin cinturón en la parte posterior de una autocaravana, golpeándose con una mesa durante el incidente.

En la valoración, refiere dolor cervical y odinofagia. En la exploración se objetiva un hematoma cervical anterior. Se realiza una radiografía cervical para descartar lesiones de la vía aérea, identificando una lesión compatible con fractura de hioides (fig. 1). Se confirma el diagnóstico de fractura-luxación del asta mayor izquierda del hueso hioides mediante TC, descartando lesiones asociadas (figs. 2 y 3). Se decide tratamiento conservador con analgesia, dieta semiblanda y corticoterapia. Se realiza una laringoscopia que descarta complicaciones. Dada la buena evolución, se decide alta a las 24 h.

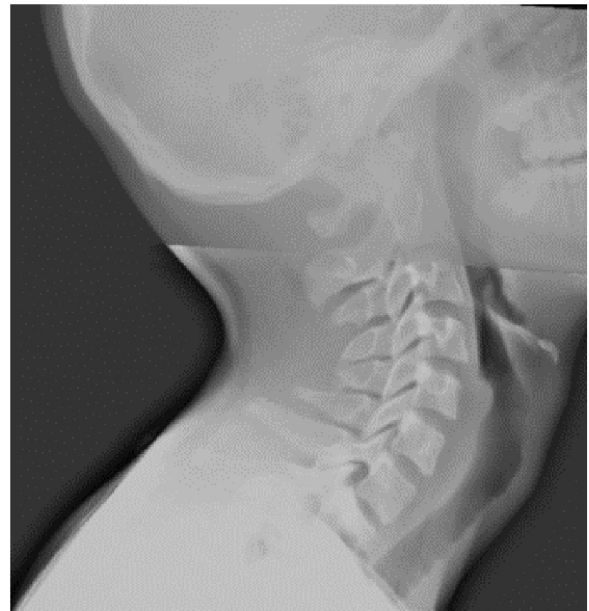


Figura 1 Radiografía cervical.

* Autor para correspondencia.

Correo electrónico: martin.cirped@gmail.com (A. Martín-Lluís).

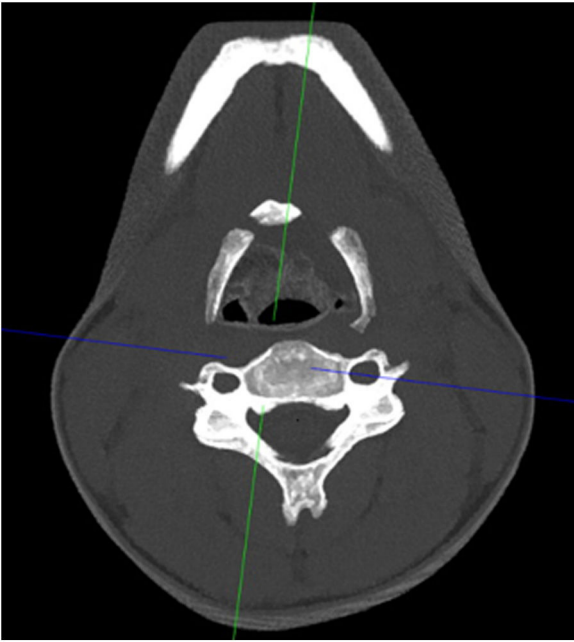


Figura 2 Visión de la fractura de hioides en la tomografía computarizada.

Se revisa la literatura, considerando que el algoritmo diagnóstico-terapéutico debe basarse en¹:

- Descartar lesiones asociadas potencialmente graves: radiografía/TC cervical.
- Tratamiento sintomático: analgesia y dieta blanda². El uso de corticoides y antibioterapia debe individualizarse.
- Prevención de complicaciones: ingreso en observación 48 h y laringoscopia directa.
- La cirugía se reserva para pacientes con lesiones asociadas o fracturas muy desplazadas.
- Las fracturas de hioides deben descartarse ante traumatismos cervicales anteriores. Su importancia radica en la detección precoz de lesiones asociadas y complicaciones³

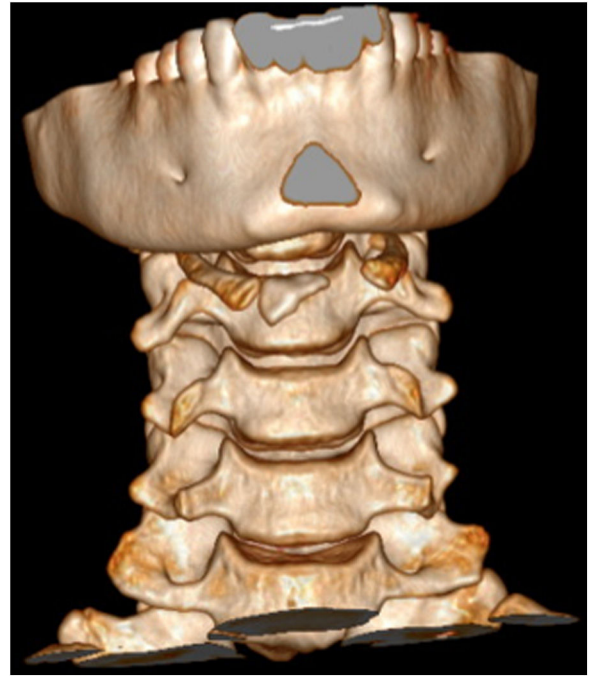

Figura 3 Reconstrucción tridimensional con tomografía computarizada.

Bibliografía

1. Ramchand T, Choudhry OJ, Shukla PA, Tomovic S, Kuperan AB, Eloy JA. Management of hyoid bone fractures. *OTO-HNS*. 2012;147:204-8.
2. Van Dongen MJA, Falger-Veecken SN. The risk of a bicycle helmet: hyoid bone fracture. *Ann Emerg Med*. 2016;67:145-6.
3. Chowdhury R, Crocco AG, El-Hakim H. An isolated hyoid fracture secondary to sport injury: a case report and review of the literature. *Int J Pediatr Otorhinolaryngol*. 2005;69:411-4.