

IMÁGENES EN PEDIATRÍA

Tumor de células de la granulosa juvenil neonatal, una entidad infrecuente

Neonatal juvenile granulosa cell tumor, a rare entity

Blanca Borrás Mullor^{a,*}, María Navío Anaya^a, María Ángeles Conca Baenas^b
y Manuel Porcar Almela^a

^a Servicio de Pediatría, Hospital Universitario Doctor Peset, Valencia, España

^b Servicio de Urología Pediátrica, Hospital Universitario y Politécnico La Fe, Valencia, España

Los tumores testiculares son infrecuentes en pediatría. Entre ellos los más habituales son los de origen germinal¹. El tumor de células de la granulosa juvenil (TCGJ) es de origen estromal y es una entidad excepcional, con una frecuencia estimada de 0,5/100.000 niños².

Se expone el caso de un recién nacido con ecografías prenatales normales que al nacimiento presenta asimetría testicular con aumento de tamaño del testículo izquierdo. A la transiluminación se objetivan septos dentro de la bolsa escrotal (fig. 1).

Ecográficamente se observa una tumoración testicular izquierda multiquística (fig. 2), por lo que se completa el estudio con marcadores tumorales: alfa-fetoproteína (AFP) > 20.000 ng/mL, beta HCG negativa < 1,2 mU/mL, testosterona 0,3 ng/mL e inhibina B 72 pg/mL sugiriendo un TCGJ.

El diagnóstico diferencial se establece con entidades que cursan como lesiones quísticas testiculares, como el teratoma quístico testicular o el tumor del saco vitelino³.

Se realiza orquiectomía radical a los 35 días de vida siendo la evolución satisfactoria con normalización de AFP a los nueve meses de edad.

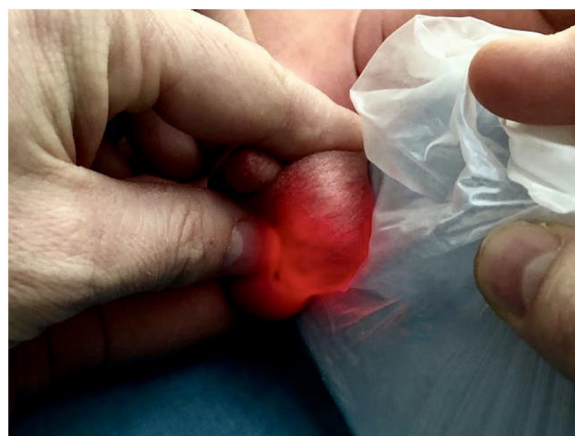

Figura 1 Transiluminación de la bolsa escrotal visualizando septos en su interior.

Anatomopatológicamente se observa una lesión confinada al testículo con patrón sólido y folicular tapizado por células de la granulosa con estudio inmunohistoquímico que muestra expresión para vimentina, inhibina, CD99, CKAE1/AE3 y S-100 (fig. 3).

El TCGJ se presenta como una masa escrotal indolora afectando más frecuentemente al testículo izquierdo. No se han descrito recurrencias ni metástasis³. La orquiectomía se considera el tratamiento curativo. En algunos casos se

* Autor para correspondencia.

Correo electrónico: blancaborrasnullor@gmail.com
(B. Borrás Mullor).

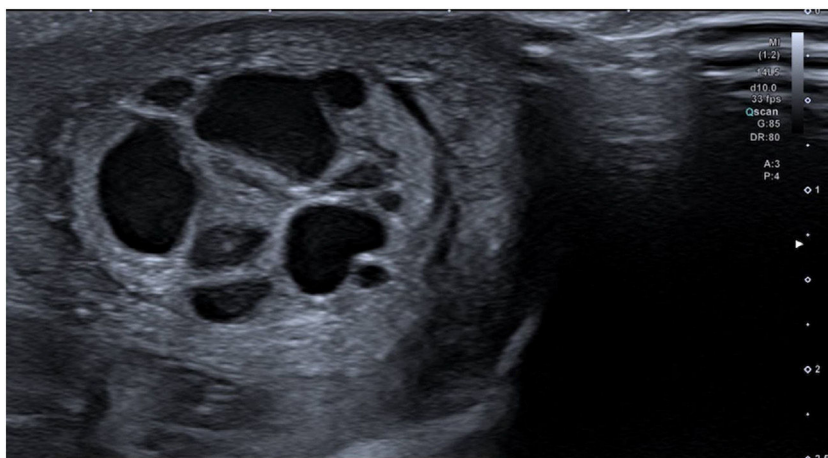


Figura 2 Ecografía testicular: lesión multiquística tabicada.

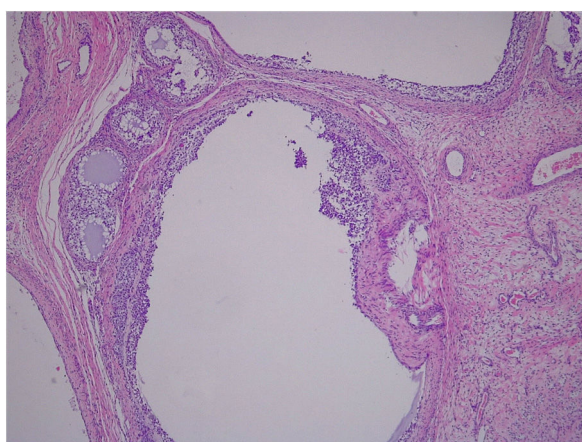


Figura 3 Anatomía patológica: patrón folicular tapizado por células de la granulosa.

asocia a malformaciones del tracto urogenital o a anomalías en los cromosomas sexuales².

Financiación

Este trabajo no ha recibido ningún tipo de financiación.

Conflicto de intereses

Los autores declaran no tener ningún conflicto de intereses.

Agradecimientos

Margarita Llavador Ros. Servicio de Anatomía Patológica, Hospital Universitario y Politécnico La Fe, Valencia, España.

Bibliografía

1. Bujons A, Caffaratti J, Pascual M, Angerri O, Garat JMH. Villavicencio. Tumores testiculares en la infancia. *Actas Urol Esp.* 2011;35:93-8.
2. Tapia OE, Delgado C, Bellolio E, Villaseca M. Tumor de Células de la Granulosa del Testículo. Tipo Juvenil: Reporte de un Caso y Revisión de la Literatura. *Int. J. Morphol.* 2010;28:477-82.
3. Zugor V, Labanaris AP, Witt J, Seidler A, Weingärtner K, Schott GE. Congenital juvenile granulosa cell tumor of the testis in newborns. *Anticancer Res.* 2010;30:1731.