



IMÁGENES EN PEDIATRÍA

Tumoraciones post-contusión... ¿es necesario drenar?

Post-contusion tumours: Is it necessary to drain?



Manuel Vaqueiro Graña*, Belén Aneiros Castro, Raquel Cantero Rey y José Ramón Fernández Lorenzo

Servicio de Pediatría, Hospital Universitario Álvaro Cunqueiro, Vigo, Pontevedra, España

Disponible en Internet el 19 de diciembre de 2019

Niño de 11 años acude por sospecha de sobreinfección de hematoma en cresta ilíaca derecha, tras atropello hace un mes. Refiere dolor que aumenta con la deambulacion, sin limitación funcional. La exploración destaca una tumoración no fluctuante, eritematosa, caliente, indurada y dolorosa. En la ecografía se evidencia una colección ecogénica (fig. 1). Se inicia tratamiento con antibiótico intravenoso evolucionando a absceso fluctuante. Se drena con buena evolución.

Niña de 12 años acude tras notar una tumoración en la región medial de la pierna izquierda, sin otra clínica acompañante. Se detecta un aumento de partes blandas indoloro sin datos inflamatorios (fig. 2A). Adecuada deambulacion sin cojera. Practica habitualmente gimnasia acrobática. Se realiza una radiografía (fig. 2B) que muestra un discreto aumento de partes blandas y una reacción cortical. Posteriormente, se observa una colección anecogénica ecográficamente. Se pauta vendaje compresivo durante 7 días. Ante la ausencia de mejoría se drena con buena evolución, sin recidiva.

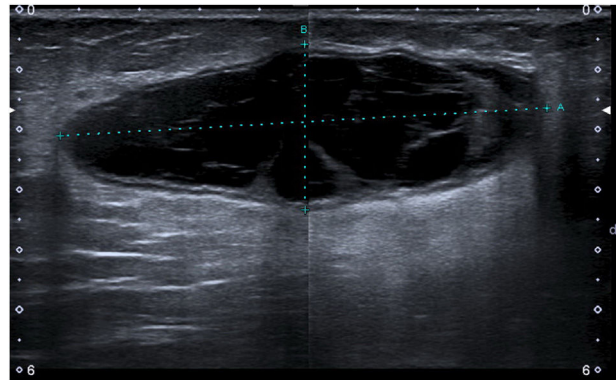


Figura 1 Ecografía en la que se aprecia un aumento del tejido celular subcutáneo y una colección de $8,1 \times 2,7 \times 8$ cm de diámetro. Presenta bordes bien definidos, múltiples septos y contenido ecogénico y móvil en su interior.

El seroma de Morel-Lavallée es una lesión infrecuente de origen postraumático. Es importante tenerlo en cuenta en el diagnóstico diferencial de tumoraciones de partes blandas postraumáticas, porque puede aparecer paulatinamente y pasar desapercibido meses o años. Puede complicarse formando una cápsula fibrosa, con

* Autor para correspondencia.
Correo electrónico: manuel.vaqueiro.grana@sergas.es
(M. Vaqueiro Graña).

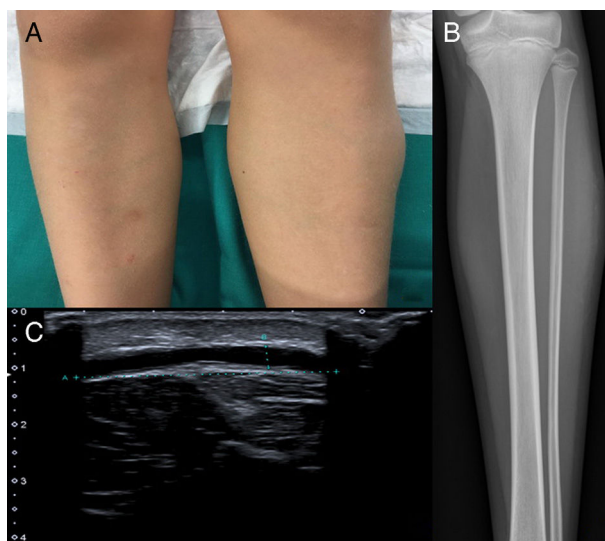


Figura 2 A) Se aprecia discreto aumento de partes blandas en el tercio superior de la pierna izquierda. B) Se aprecia radiografía que constata el aumento de partes blandas, y se observa una reacción cortical sólida en el tercio medio del peroné. C) Ecografía en la que se visualiza una colección elongada, anecoica y avascular, de aproximadamente $5 \times 2,7 \times 0,4$ cm de diámetro. Se localiza en el tejido subcutáneo profundo, en la interfase grasa-fascial, visualizándose en su interior una pequeña imagen ecogénica, sólida y avascular, de aproximadamente 8 mm con ecoestructura similar a la grasa.

necrosis de piel suprayacente o una deformación permanente. Inicialmente, se optará por vigilancia expectante, reservando el tratamiento quirúrgico cuando no evolucionen favorablemente^{1,2}.

En el segundo caso, los cambios corticales están en probable relación con una lesión por estrés, relativamente común en atletas por sobreuso del miembro³.

Bibliografía

1. de Pablo Márquez B, Serra Gallego M, González Chavero D, Arevalo Genicio A. Seroma de Morel-Lavallée. *Semergen*. 2014;40:350-1.
2. Shelley J, Noritake A, Ortiz K, Ricca R. Morel-Lavallee lesion in pediatric trauma. *Pediatr Surg Int*. 2017;33:921-4.
3. Kiel J, Kaiser K. Stress Reaction and Fractures. *StatPearls*. 2019.