

IMÁGENES EN PEDIATRÍA

Neumorraquis postraumático masivo con afectación global del raquis

Massive traumatic pneumorrhachis involving the entire spinal canal

Juan Casado Pellejero^{a,*}, Amanda Avedillo Ruidiaz^a, Irene Gil Hernández^b
y Paula Madurga Revilla^b

^a Servicio de Neurocirugía, Hospital Universitario Miguel Servet, Zaragoza, España

^b Unidad de Cuidados Intensivos Pediátricos, Servicio de Pediatría, Hospital Universitario Miguel Servet, Zaragoza, España

Paciente de 16 meses que ingresa en la UCI pediátrica tras precipitación accidental desde un quinto piso. Preciso RCP por parada cardiorrespiratoria. Tras estabilización inicial se realizó una radiografía (fig. 1) mediante la que se confirmó la sospecha de neumotórax bilateral, que fue tratado *in situ* por medio de sendos drenajes.

Posteriormente se realizó un estudio mediante TC, aunque muy limitado dada la inestabilidad de la paciente. Se describe la presencia de neumotórax, neumoperitoneo y neumorretroperitoneo, así como enfisema subcutáneo. El aire atraviesa los agujeros de conjunción desde cervical hasta el sacro y recorre el canal raquídeo en toda su longitud. Se observan fracturas costales y de varias apófisis costotransversas, sin fracturas vertebrales de importancia (figs. 2 y 3).

El neumorraquis se define como la presencia de aire libre dentro del canal espinal; se trata de un hallazgo radiológico poco frecuente.

La etiología puede ser iatrogénica (procedimientos quirúrgicos o anestésicos), espontánea (afecciones pulmonares) o traumática, y el aire puede localizarse a nivel intra o extradural.

Se han documentado únicamente 2 casos de neumorraquis con afectación del raquis completo^{1,2}, siendo más frecuente la presencia de aire a nivel exclusivamente cervical o lumbar.

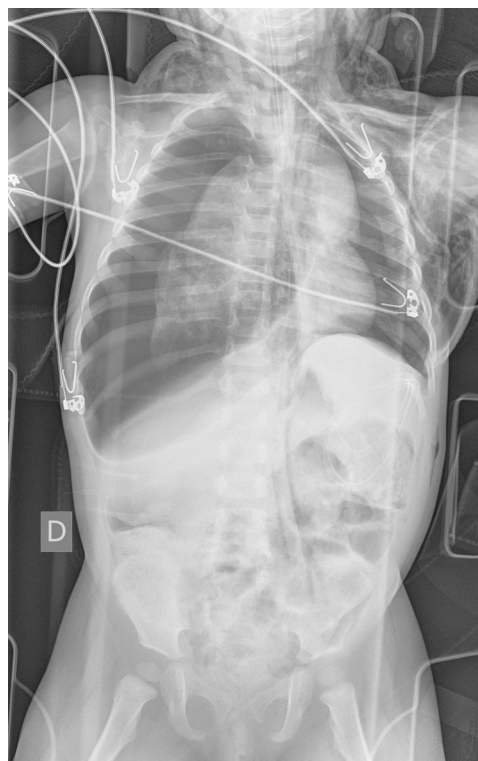

Figura 1 Imagen mediante radiografía portátil de tórax y abdomen en la que se aprecia neumotórax derecho a tensión, neumotórax izquierdo, enfisema subcutáneo cervical y en pared lateral del tórax y neumorretroperitoneo.

* Autor para correspondencia.

Correo electrónico: jasadopellejero@hotmail.com (J. Casado Pellejero).

<https://doi.org/10.1016/j.anpedi.2019.09.009>

1695-4033/© 2019 Publicado por Elsevier España, S.L.U. en nombre de Asociación Española de Pediatría. Este es un artículo Open Access bajo la licencia CC BY-NC-ND (<http://creativecommons.org/licenses/by-nc-nd/4.0/>).

Cómo citar este artículo: Casado Pellejero J, et al. Neumorraquis postraumático masivo con afectación global del raquis. An Pediatr (Barc). 2019. <https://doi.org/10.1016/j.anpedi.2019.09.009>

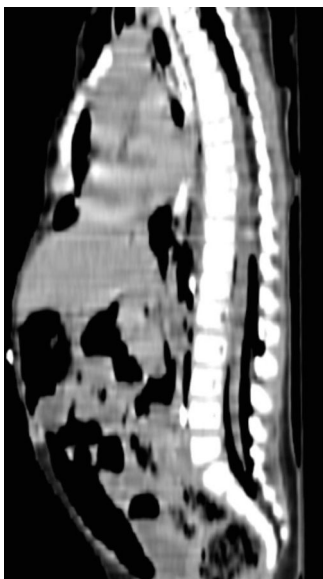


Figura 2 Corte sagital de TC en el que se aprecia la presencia de aire en el canal raquídeo en toda su longitud, disecando por completo las estructuras nerviosas.

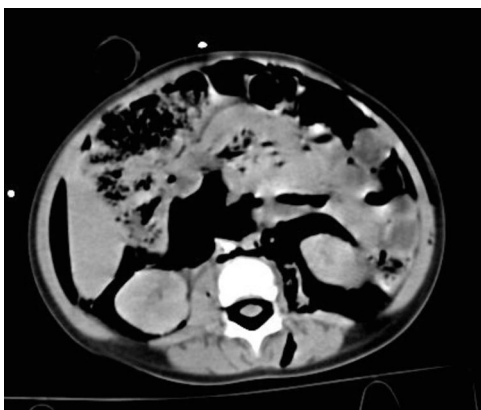


Figura 3 Corte axial de TC a nivel lumbar en el que se aprecia la disposición del aire tanto anterior como posterior al saco dural.

Se presenta un caso de neumorraquis postraumático masivo con afectación de todo el raquis. Dada la ausencia de neumoencéfalo y la cuantía del enfisema subcutáneo, consideramos lo más probable la distribución directa del aire desde el mediastino posterior a través de los agujeros de conjunción hasta el espacio epidural anterior y posterior, al no existir barreras fasciales entre ambos compartimentos³.

Bibliografía

1. Chibbaro S, Selem M, Tacconi L. Cervicothoracolumbar pneumorrhachis Case report and review of the literature. *Surg Neurol.* 2005;64:80-2.
2. Oertel MF, Korinth MC, Reinges MH, Gilsbach JM. Pneumorrhachis of the entire spinal canal. *J Neurol Neurosurg Psychiatry.* 2005;76:1036.
3. Silva JB, Lira J, Ferreira G, Rodrigues J. Neumorraquis: un hallazgo en el neumomediastino espontáneo. *An Pediatr (Barc).* 2019;90:323-4.