

tolerantes y cuáles permanecerán intolerantes toda la vida, por tanto se recomienda que los niños más mayores y adultos deben basar su dieta en la fructosa como fuente de hidratos de carbono hasta valorar la tolerancia.

## Bibliografía

1. Thiagarajah JR, Kamin DS, Acra S, Goldsmith JD, Roland JT, Lencer WI, et al. Advances in evaluation of chronic diarrhea in infants. *Gastroenterology*. 2018;154:2045–59, e6.
2. Lindquist.F B., Meeuwisse.F G.W. Chronic diarrhoea caused by monosaccharide malabsorption. *Acta Paediatr*. 1962;51:674–85.
3. Martín MG, Turk E, Lostao MP, Kerner C, Wright EM. Defects in Na<sup>+</sup>/glucose cotransporter (SGLT1) trafficking and function cause glucose-galactose malabsorption. *Nat Genet*. 1996;12:216–20.
4. Abad-Sinden A, Borowitz S, Meyers R, Sutphen J. Nutrition management of congenital glucose-galactose malabsorption: a case study. *J Am Diet Assoc*. 1997;97:1417–21.
5. Stenson PD, Ball EV, Mort M, Phillips AD, Shiel JA, Thomas NST, et al. Human Gene Mutation Database (HGMD): 2003 update. *Hum Mutat*. 2003;21:577–81.
6. Xin B, Wang H. Multiple sequence variations in SLC5A1 gene are associated with glucose-galactose malabsorption in a large cohort of Old Order Amish. *Clin Genet*. 2011;79:86–91.

Blanca Lodoso-Torrecilla<sup>a</sup>, Guiomar Perez de Nanclares<sup>b,\*</sup>, Intza Garin<sup>c</sup>, Ariane Calvo-Saez<sup>d</sup>  
e Idoya Martinez-Fernandez de Pinedo<sup>a</sup>

<sup>a</sup> Grupo de Investigación en Enfermedades Raras, Unidad Neonatal, Servicio de Pediatría, Instituto de Investigación Sanitaria BioAraba, OSI Araba, Vitoria-Gasteiz, España

<sup>b</sup> Grupo de Investigación de Enfermedades Raras, Laboratorio de (Epi)Genética Molecular, Instituto de Investigación Sanitaria BioAraba, OSI Araba-Txagorritxu, Vitoria-Gasteiz, España

<sup>c</sup> Laboratorio de Genética, UGC Laboratorio, OSI Araba, Vitoria-Gasteiz, España

<sup>d</sup> Sección de Gastroenterología, Hepatología y Nutrición Pediátrica, OSI Araba, Vitoria-Gasteiz, España

\* Autor para correspondencia.

Correo electrónico: [gnanclares@osakidetza.eus](mailto:gnanclares@osakidetza.eus)  
(G. Perez de Nanclares).

<https://doi.org/10.1016/j.anpedi.2018.12.006>  
1695-4033/

© 2018 Publicado por Elsevier España, S.L.U. en nombre de Asociación Española de Pediatría. Este es un artículo Open Access bajo la licencia CC BY-NC-ND (<http://creativecommons.org/licenses/by-nc-nd/4.0/>).

## Novedades para el diagnóstico de la toxoplasmosis ocular: uso de la tomografía de coherencia óptica



### Advances in the diagnosis of ocular toxoplasmosis: Use of optical coherence tomography

Sr. Editor:

La toxoplasmosis ocular (TO) es la causa más frecuente de uveítis posterior en pacientes inmunocompetentes. La primoinfección cursa de manera asintomática en la mayoría de los casos, por lo que el diagnóstico suele realizarse en posteriores reactivaciones con el hallazgo de cicatrices retinocoroideas características (lesiones blanquecino-amarillentas con bordes grisáceos, generalmente de carácter unilateral).

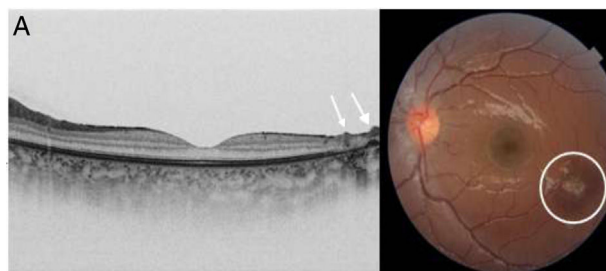
Desde un punto de vista clínico, los pacientes pediátricos pueden presentarse con una coriorretinitis y estar asintomáticos, referir visión borrosa por la vitritis, o con clínica de ojo rojo y dolor ocular, debido a su frecuente asociación con uveítis anterior. La patogénesis de dichas reactivaciones es todavía incierta<sup>1</sup>.

El diagnóstico se realiza con los hallazgos clínicos descritos junto a unas serologías compatibles. La mayoría de los pacientes suelen presentar títulos bajos de IgG y negativos de IgM, por lo que la avidez de IgG o un incremento de titulación pueden ser útiles para el diagnóstico<sup>2</sup>. Los casos difíciles pueden requerir técnicas invasivas, como realización de PCR a *Toxoplasma gondii* en líquido acuoso o vítreo<sup>3</sup>; no obstante, se trata de una técnica cruenta.

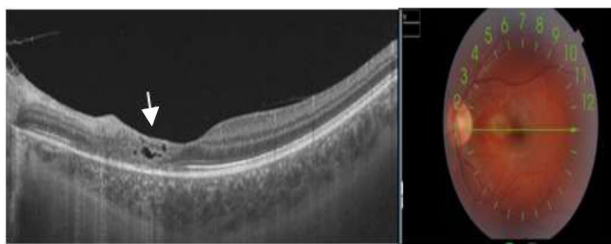
Presentamos 3 casos de TO adquirida infantil en los cuales describimos signos característicos valorables en la tomografía de coherencia óptica (OCT) que han ayudado a un diagnóstico precoz/certero de la enfermedad.

Caso 1: niña, 8 años, origen Guinea Ecuatorial. Presenta uveítis anterior aguda unilateral, con clínica de dolor ocular y enrojecimiento. Se realiza estudio inmunológico y despistaje infeccioso con serologías para toxoplasma IgM negativa e IgG positiva. Inicialmente presentaba fondo de ojo normal. En posteriores controles presentaba una elevación de IgG, así como hallazgos en la OCT de una retinitis con lesiones sobreelevadas en la superficie interna perimacular, con aspecto de estalagmita, lo cual orienta a un posible diagnóstico de toxoplasmosis<sup>4</sup> (fig. 1).

Caso 2: varón, 12 años, origen español. Presentaba cuadro de cefalea y pérdida de agudeza visual (0,8). En fondo de ojo se observaba coriorretinitis focal con vitritis compa-



**Figura 1** A) Imagen obtenida mediante OCT; se observa hipertrofia del epitelio pigmentario y ausencia de capas estructuradas en la retina. Depósitos prerretinianos hiperreflectivos como estalagmitas (flecha). B) Imagen de fondo de ojo con cicatriz coriorretiniana típica (círculo).



**Figura 2** A) Imagen OCT. Se observan espacios quísticos en la capa interna de la retina. Son frecuentes los espacios quísticos en pacientes con toxoplasmosis, se consideran una complicación (quistes llenos de parásitos o signos de inflamación o exudación local). B) Fondo de ojo. Se observa la cicatriz coriorretiniana paramacular nasal coincidente con la imagen de OCT.

tible de lesión por toxoplasma y serológicamente mostraba una IgM negativa a toxoplasma, con IgG positiva. Controles posteriores presentaban cuadruplicación de la titulación de IgG. Inició tratamiento antibiótico y corticoides sistémicos. La evolución mostró una cicatrización parafoveal con ausencia de fotorreceptores y pequeños quistes en retina, con una agudeza visual normal (fig. 2).

Caso 3: niña, 10 años, origen marroquí. Presentaba cuadro de panuveítis con uveítis anterior aguda granulomatosa en ojo izquierdo. En la exploración oftalmológica mediante OCT se observaron áreas de inflamación, signos de vitritis e inflamación de las capas internas de la retina. Ante la sospecha de TO, se realizó estudio con serologías: la IgG resultó positiva a toxoplasma con títulos > 200; la IgM fue negativa. Inició tratamiento antibiótico con buena respuesta clínica. En controles oftalmológicos posteriores presentó un foco de atrofia coriorretiniana, sin pigmentación de bordes. Sin afectación de la agudeza visual.

Estos 3 casos fueron tratados con pirimetamina-sulfadiazina y corticoides orales con buena respuesta clínica. La evolución clínico-serológica ha permitido confirmar el diagnóstico de uveítis por toxoplasma. En la OCT, la retinitis focal con vitritis adyacente es muy característica de la TO. Nuevos signos clínicos hallados en la OCT, tales como la presencia de signos precoces de inflamación (estalagmitas) (fig. 1), o residuales, como quistes en la retina<sup>5</sup> (fig. 2) no son específicos de la toxoplasmosis y se han descrito en el contexto de otras enfermedades (linfoma intraocular). No obstante, nos pueden ayudar para

sospecha diagnóstica de la enfermedad y evitar técnicas más crueas como la determinación de PCR en vítreo. La presencia de los quistes residuales, además, podría estar relacionada con la patogénesis de las reactivaciones. La sistematización del uso de la OCT y futuros estudios podrían colaborar para la comprensión de la enfermedad.

## Bibliografía

1. Bonfioli AA, Orefice F. Toxoplasmosis. *Semin Ophthalmol.* 2007;20:129–41.
2. Garweg JG, de Groot-Mijnes JD, Montoya JG. Diagnostic approach to ocular toxoplasmosis. *Ocul Immunol Inflamm.* 2011;19:255–61.
3. Harper TW, Miller D, Schiffman JC, Davis JL. Polymerase chain reaction analysis of aqueous and vitreous specimens in the diagnosis of posterior segment infectious uveitis. *Am J Ophthalmol.* 2009;147:140–7.
4. Yonekawa Y, Abbey AM, van Laere L, Shah AR, Thomas BJ, Ruby AJ, et al. Stalagmite-like preretinal inflammatory deposits in vitrectomized eyes with posterior uveitis. *Digit J Ophthalmol.* 2017;23:18–22.
5. Ouyang Y, Pleyer U, Shao Q, Keane PA, Stübiger N, Jousen AM, et al. Evaluation of cystoid change phenotypes in ocular toxoplasmosis using optical coherence tomography. *PLoS ONE.* 2014;9:e86626.

Tessie Ferrer Mellor<sup>a,\*</sup>, Belén Sevilla Pérez<sup>a</sup>, Javier Lacorzana<sup>b</sup>, Beatriz Bravo Mancheño<sup>c</sup> y José Luis García Serrano<sup>d</sup>

<sup>a</sup> Servicio de Pediatría, Hospital Universitario San Cecilio, Granada, España

<sup>b</sup> Servicio de Oftalmología, Hospital Virgen de las Nieves, Granada, España

<sup>c</sup> Servicio de Pediatría, Hospital Virgen de las Nieves, Granada, España

<sup>d</sup> Servicio de Oftalmología, Hospital Universitario San Cecilio, Granada, España

\* Autor para correspondencia.

Correo electrónico: [Tessieferrer90@gmail.com](mailto:Tessieferrer90@gmail.com) (T. Ferrer Mellor).

<https://doi.org/10.1016/j.anpedi.2018.10.023>  
1695-4033/

© 2019 Asociación Española de Pediatría. Publicado por Elsevier España, S.L.U. Este es un artículo Open Access bajo la licencia CC BY-NC-ND (<http://creativecommons.org/licenses/by-nc-nd/4.0/>).

## Infiltración cutánea como manifestación de leucemia congénita: presentación de 2 casos



### Skin infiltration as a presenting sign of congenital leukaemia: Presentation of two cases

Sr. Editor:

La leucemia congénita (LC) se define como aquella que inicia en el período neonatal y supone menos del 1% de las leuce-

mias infantiles. Contrariamente a lo que ocurre durante el resto de la infancia, 2/3 de los casos se tratan de leucemias mieloides agudas (LMA). La presentación clínica habitual incluye citopenias, hiperleucocitosis, hepatoesplenomegalia, coagulopatía y, hasta en el 60% de los pacientes, puede observarse infiltración cutánea<sup>1</sup>. Se presentan a continuación 2 casos de LC tratados en nuestro centro.

Lactante de 2 meses que inicia con fiebre y mal estado general. Desde el primer mes presenta tumoración cutánea violácea de consistencia elástica en fontanela mayor, con aparición posterior de nuevas tumoraciones generalizadas. Asocia palidez cutáneo-mucosa, hepatoesplenomegalia, insuficiencia respiratoria e hipertensión generalizada. Ana-