

IMÁGENES EN PEDIATRÍA

## Granuloma piogénico: masa testicular indolora en un niño

### Pyogenic granuloma: Painless scrotal mass in a child

Lorena Míguez Fortes\*, Isabel Casal Beloy, Miriam García González y Teresa Dargallo Carbonell

Servicio de Cirugía Pediátrica, Hospital Teresa Herrera, A Coruña, La Coruña, España

Disponible en Internet el 20 de abril de 2019



El granuloma piogénico (GP) es una tumoración vascular benigna de la piel o mucosas caracterizada por un crecimiento rápido y tendencia al sangrado<sup>1</sup>. La localización habitual es la cabeza o el cuello<sup>2</sup>. Otras localizaciones son infrecuentes. Suele requerir intervención quirúrgica por sangrado y ulceración. Presentamos un caso de GP con una localización atípica testicular.

Un paciente varón de 15 años presentó con una masa testicular indolora de 5 meses de evolución.

A la palpación se detectó un nódulo de 1 cm adyacente al polo inferior del testículo izquierdo (fig. 1).

En la ecografía escrotal se observó un nódulo quístico de 13 × 12 mm, isoecoico al testículo y con zonas hipoecoicas (fig. 2).

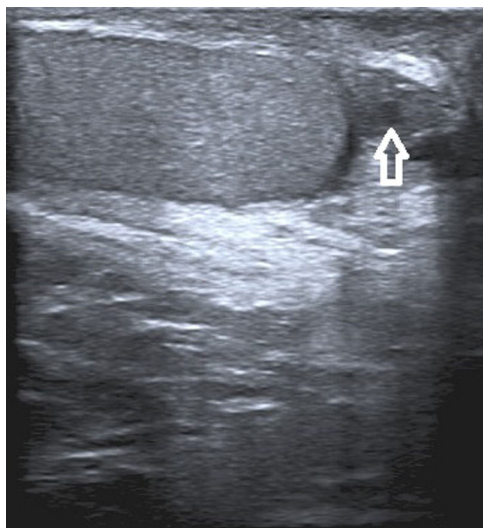
Las pruebas de marcadores tumorales (betagonadotropina coriónica humana y alfa-fetoproteína) resultaron negativas.

Se realizó biopsia excisional por vía escrotal, encontrándose un nódulo vascular adyacente al testículo, sin infiltración del parénquima (fig. 3). La masa fue extirpada.

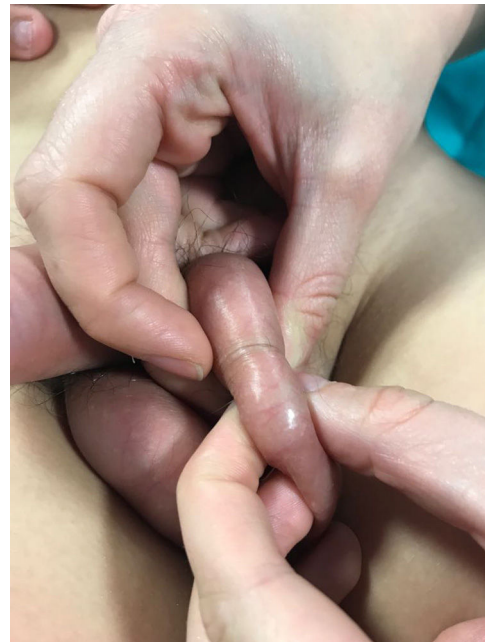

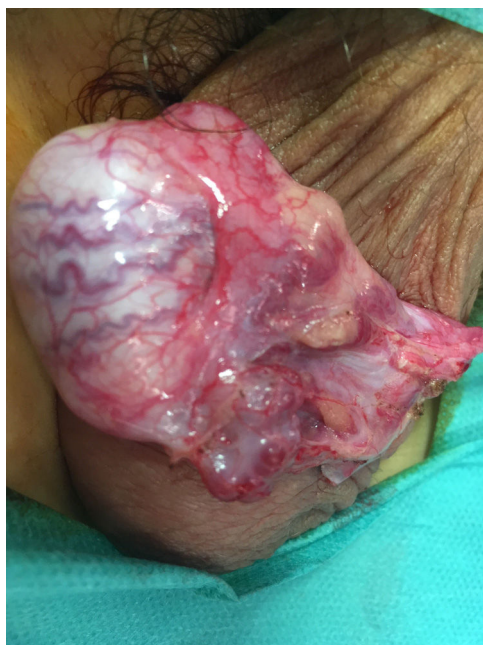Figura 1 El examen físico reveló la presencia de una masa palpable de 1 cm bien delimitada y adyacente al polo inferior del testículo izquierdo.

\* Autor para correspondencia.  
Correo electrónico: [lorenamiguezfortes@gmail.com](mailto:lorenamiguezfortes@gmail.com)  
(L. Míguez Fortes).



**Figura 2** La ecografía escrotal mostró un nódulo heterogéneo de 13 × 12 mm isecoico al testículo con zonas hipoeicoicas. La lesión tenía una apariencia quística.



**Figura 3** Imagen quirúrgica: se visualiza lesión quística/vascular no infiltrativa adyacente al polo inferior del testículo. La lesión se extirpó quirúrgicamente.

El estudio histológico de la pieza mostró una proliferación lobular de capilares y endotelio de una sola capa, sin atipia. La inmunohistoquímica fue positiva para WT1 y D2-40 y negativa para GLUT-1. Se diagnosticó granuloma piogénico.

El paciente recibió el alta sin complicaciones. Continúa bajo seguimiento clínico y sonográfico, sin evidencia de recurrencia.

El GP puede simular tumores malignos clínica y radiológicamente<sup>3</sup>. No suele incluirse en el diagnóstico diferencial de las masas testiculares por su baja incidencia.

Las lesiones benignas, como la torsión de apéndices testiculares (restos embrionarios), pueden tener una presentación similar. El diagnóstico correcto de GP puede evitar la realización de una orquiectomía. La forma adecuada de abordar el GP es la cirugía conservadora con preservación del tejido sano, al contrario de lo que ocurre con otros tumores testiculares.

## Bibliografía

1. ISSVA Classification of Vascular Anomalies ©2018 International Society for the Study of Vascular Anomalies. [consultado 20 Nov 2018]. Disponible en: <http://issva.org/classification>.
2. Vascular Tumors. Tumor-like lesions. En: John B, Mulliken, Patricia E, Burrows, Steven J, Fishman, editores. Mulliken and Young's Vascular Anomalies: Hemangiomas and malformations. Second edition New York: Oxford University Press; 2013. p. 259–324.
3. Hugar S, Kadow B, Davis A, Ranganathan S, Reyes-Múgica M, Schenck F, et al. Pediatric Testicular Hemangioma in a 10-Year-old: A Rare Entity That May Mimic Malignancy With Appraisal of the Literature. *Urology*. 2018;114:175–80.