

Jesús Rodríguez-Catalán<sup>a,\*</sup>, Juan López Carnero<sup>a</sup>,  
Gloria Pérez Tejerizo<sup>b</sup>, Paula Rodríguez Rodríguez<sup>c,d</sup>  
y Genoveva del-Río Camacho<sup>a,d</sup>

<sup>a</sup> Servicio de Pediatría, Hospital Universitario Fundación  
Jiménez Díaz, Madrid, España

<sup>b</sup> Servicio de Cirugía Pediátrica, Hospital Universitario  
Fundación Jiménez Díaz, Madrid, España

<sup>c</sup> Servicio de Neumología, Hospital Universitario Fundación  
Jiménez Díaz, Madrid, España

<sup>d</sup> Unidad Multidisciplinar del Sueño, Hospital Universitario  
Fundación Jiménez Díaz, Madrid, España

\* Autor para correspondencia.

Correo electrónico: [jesusrodricalan@gmail.com](mailto:jesusrodricalan@gmail.com)  
(J. Rodríguez-Catalán).

<https://doi.org/10.1016/j.anpedi.2019.02.007>  
1695-4033/

© 2019 Publicado por Elsevier España, S.L.U. en nombre de  
Asociación Española de Pediatría. Este es un artículo Open Access  
bajo la licencia CC BY-NC-ND (<http://creativecommons.org/licenses/by-nc-nd/4.0/>).

## Experiencia inicial con el uso de un escáner tridimensional portátil



### Initial experience with the use of a portable 3-dimensional scanner

Sr. Editor:

El reciente desarrollo de la tecnología de imagen tridimensional ha permitido que aparezcan nuevas aplicaciones en el campo de la medicina. Tanto los escáneres como los programas informáticos diseñados para el tratamiento de la imagen se han hecho más accesibles y sencillos, lo que permite su uso fuera del ámbito de la ingeniería y la industria<sup>1</sup>.

La imagen de superficie aporta información de gran utilidad en diferentes dolencias en la edad pediátrica y cuenta con la ventaja de poderse realizar en pocos segundos, lo que es de vital importancia en el paciente de corta edad<sup>2</sup>.

El objetivo de esta carta es presentar nuestra experiencia inicial con un sistema de toma de imágenes tridimensional portátil aplicado a las deformidades de la pared torácica.

En nuestro centro hemos comenzado a utilizar el escáner PocketScan<sup>TM</sup> de Mantis Vision Inc. Consiste en un sistema de luz infrarroja que permite triangular la posición de los distintos puntos de una superficie de manera automática, generando una figura tridimensional. El aparato tiene unas medidas de 12 × 6 cm y un peso de 250 g, y se conecta al ordenador mediante una conexión estándar USB. Los programas de tratamiento de la imagen permiten refinarla y tomar las medidas que se precisen. Su precio ronda los 3.500 € y fue financiado gracias a una beca de investigación.

En el contexto de un programa en el que pretendemos validar estas medidas y generalizar su uso en otras especialidades, hemos comenzado a realizar los escáneres de superficie en pacientes afectados de pectus carinatum y excavatum en seguimiento en la consulta de Cirugía Pediátrica, previo consentimiento de los progenitores. Estamos realizando, asimismo, resonancias magnéticas nucleares limitadas a la zona de interés para poder, en el futuro, una vez obtenido un número suficiente de estudios, validar los índices tridimensionales frente a los radiológicos.

Hemos analizado la experiencia inicial con los primeros 10 pacientes, que presentamos a continuación.

Se trata de 10 niños y adolescentes con edades comprendidas entre los 7 y los 17 años. Siete niños y 3 niñas. Siete

de ellos tenían deformidad tipo pectus excavatum y 3, pectus carinatum. En 6 de los casos la malformación era de severidad leve, en 2 moderada y en 2 grave. Cuatro de los niños incluidos estaban en proceso de tratamiento conservador de su malformación. Este tratamiento, en el caso de los niños con pectus carinatum, consiste en un corsé de compresión estática según protocolo de Calgary y, en el caso de los niños con pectus excavatum, campana de vacío según la experiencia de Basilea<sup>3,4</sup>.

El resto, bien por edad, bien por bajo grado de deformidad, estaban con medidas posturales y ejercicios específicos según el protocolo de nuestro centro.

Todas las tomas de imagen se realizaron entre 3 y 4 s, lo que permitió realizar capturas en inspiración y espiración para estudios posteriores. No hubo problemas en ninguno de los casos, las imágenes fueron correctas y todos los niños, así como los padres, manifestaron su satisfacción con la prueba sin puntualizar ningún inconveniente.

Las figuras tridimensionales obtenidas fueron exportadas para su posterior tratamiento y determinación de medidas de severidad específicas de las deformidades de la pared torácica, así como para postular nuevas medidas tridimensionales que puedan aportar interés a la hora de diagnosticar o definir este tipo de afección (fig. 1).

Consideramos que la experiencia inicial con el uso del sistema de escaneado ha sido satisfactoria, si bien es cierto que los programas para el tratamiento de las imágenes no están orientados a la medicina y se precisa un cierto entrenamiento por parte de los profesionales a la hora de familiarizarse con el sistema. Las imágenes obtenidas gozan de gran precisión. El procedimiento de adquisición de la figura tridimensional es rápido y carente de radiación, lo que consideramos fundamental en el campo de la pediatría. Además, frente a las medidas subjetivas que se realizan en consulta en este tipo de malformaciones, aportan objetividad y precisión. Consideramos este punto también fundamental para el seguimiento de pacientes en crecimiento o en tratamiento conservador a fin de detectar cambios a lo largo del tiempo o respuesta a las distintas intervenciones. El coste de este tipo de instrumentos está disminuyendo a medida que se desarrolla esta tecnología, lo que la hace accesible en el ámbito de la medicina pública.

En conclusión, la tecnología de escáner tridimensional es rápida, carente de radiación y precisa, por lo que puede tener amplias aplicaciones en el campo de la pediatría como una nueva herramienta en el diagnóstico por imagen.

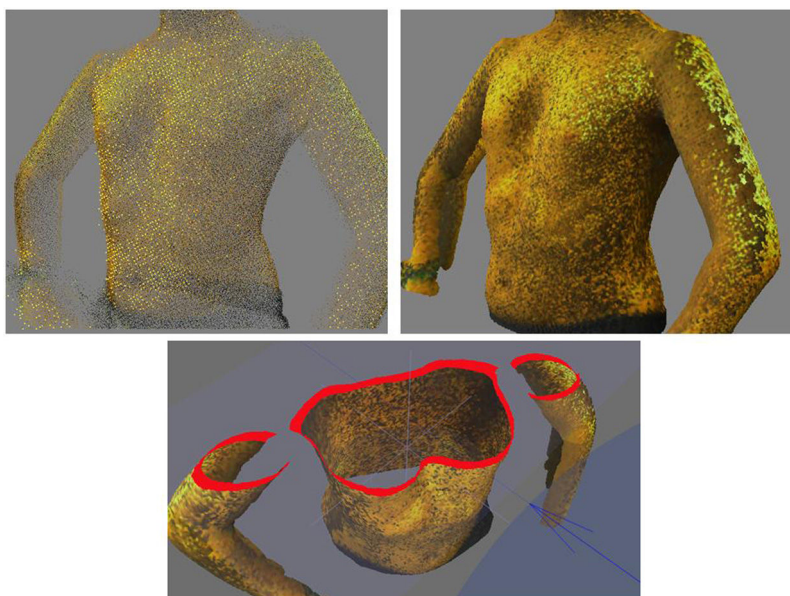


Figura 1 Integración de nube de puntos en figura tridimensional.

## Financiación

Beca de investigación. Ayuda para la financiación de proyectos en biomedicina, gestión sanitaria y atención sociosanitaria<sup>''</sup>. Gerencia Regional de Salud. Junta de Castilla y León, 2017. Referencia GRS: 1571/A/17).

## Bibliografía

1. Poncet P, Kravarusic D, Richart T, Evison R, Ronsky JL, Alassiri A, et al. Clinical impact of optical imaging with 3-D reconstruction of torso topography in common anterior chest wall anomalies. *J Pediatr Surg.* 2007;42:898–903.
2. Riphagen JM, van Neck JW, van Adrichem LN. 3D surface imaging in medicine: A review of working principles and implications for imaging the unsedated child. *J Craniofac Surg.* 2008;19:517–24.
3. Kravarusic D, Dicken BJ, Dewar R, Harder J, Poncet P, Schneider M, et al. The Calgary protocol for bracing of pectus carinatum: A preliminary report. *J Pediatr Surg.* 2006;41:923–6.

4. Haecker FM. The vacuum bell for conservative treatment of pectus excavatum: The Basle experience. *Pediatr Surg Int.* 2011;27:623–7.

Sara Fuentes<sup>a,\*</sup>, Francisco Damián<sup>b</sup>, Mario Berlioz<sup>b</sup>, José María Pradillos<sup>a</sup> y Teresa Lorenzo<sup>b</sup>

<sup>a</sup> Servicio de Cirugía Pediátrica, Complejo Asistencial Universitario de León, León, España

<sup>b</sup> Servicio de Radiología, Complejo Asistencial Universitario de León, León, España

\* Autor para correspondencia.

Correo electrónico: [sfuentesc@saludcastillayleon.es](mailto:sfuentesc@saludcastillayleon.es) (S. Fuentes).

<https://doi.org/10.1016/j.anpedi.2019.02.005>  
1695-4033/

© 2019 Publicado por Elsevier España, S.L.U. en nombre de Asociación Española de Pediatría. Este es un artículo Open Access bajo la licencia CC BY-NC-ND (<http://creativecommons.org/licenses/by-nc-nd/4.0/>).

## Primer caso de infección neonatal por SARS-CoV-2 en España



## First case of neonatal infection due to SARS-CoV-2 in Spain

Sr. Editor:

La infección por el nuevo coronavirus (2019-nCoV), renombrado como SARS-CoV-2, e identificado en 2019 en Wuhan (China), es la causante de la denominada enfermedad por coronavirus 2019 (COVID-19). Actualmente se ha extendido

produciendo una pandemia mundial según la Organización Mundial de la Salud (OMS)<sup>1,2</sup>.

En estos momentos existen muy pocos datos de la enfermedad en neonatos. No hay evidencia clara de transmisión vertical, con pocos casos publicados de hijos de madres infectadas en el tercer trimestre, siendo los test virológicos negativos. El riesgo de transmisión horizontal por contacto con una persona infectada parece igual que en la población general y de momento se han descrito 3 casos<sup>3,4</sup>.

Debido a la escasa información existente presentamos el caso de una infección neonatal por SARS-CoV-2 en España:

Madre de 41 años a la que se le realizó una cesárea urgente por preeclampsia grave a la semana 38 + 4. Fue una