



IMÁGENES EN PEDIATRÍA

## Hematoma intraparenquimatoso asociado a vasculitis ANCA positiva



### Intraparenchymal haematoma associated with an ANCA-positive vasculitis

Patricia Puerta Roldán<sup>a,\*</sup>, Yolanda Calzada Baños<sup>b</sup> y Antonio Guillén Quesada<sup>a</sup>

<sup>a</sup> Servicio de Neurocirugía Pediátrica, Hospital Sant Joan de Déu, Barcelona, España

<sup>b</sup> Servicio de Nefrología Pediátrica, Hospital Sant Joan de Déu, Barcelona, España

Recibido el 24 de octubre de 2018; aceptado el 23 de enero de 2019

Disponible en Internet el 26 de febrero de 2019

Paciente de 11 años remitida por cefalea y disminución del nivel de consciencia. La TC craneal muestra hematoma intraparenquimatoso frontal derecho (fig. 1). La arteriografía descarta aneurismas, fístulas o malformaciones vasculares subyacentes. Se realiza craneotomía y evacuación del hematoma por hipertensión intracraneal mantenida, evolucionando satisfactoriamente. Inicia tratamiento rehabilitador con mejoría significativa de la hemiparesia izquierda residual. Durante el ingreso destaca hipertensión arterial con elevación de las cifras plasmáticas de renina y aldosterona. Se completa estudio con ecografía Doppler y angio-RM renales, resultando normal.

Durante los meses sucesivos, se normalizan las cifras tensionales. Un año después, en un control ambulatorio, la analítica sanguínea muestra anemia e insuficiencia renal severas y la de orina, microhematuria y proteinuria no nefrótica. Se realiza biopsia renal donde se constata gran afectación histológica (fig. 2).

Se establece el diagnóstico de vasculitis asociada a anticuerpos anticitoplasma de neutrófilos, concretamente anti-mieloperoxidasa (MPO-ANCA). Se inicia tratamiento con rituximab e inmunosupresión con azatioprina y prednisona. Ante la ausencia de respuesta, se coloca catéter de diálisis peritoneal para proseguir terapia sustitutiva. Actualmente

se encuentra pendiente de trasplante renal en ausencia de signos de actividad de la enfermedad.

Los hematomas intraparenquimatosos constituyen una entidad poco frecuente en niños. Las causas más habituales son: malformaciones arteriovenosas y aneurismas, coagulopatías, tumores y meningitis<sup>1</sup>. Son muy pocos los casos de hematoma intraparenquimatoso de origen hipertensivo publicados en niños<sup>2</sup>.

Las vasculitis asociadas a ANCA son un grupo de enfermedades sistémicas infrecuentes, caracterizadas por la presencia de inflamación necrosante en la pared de pequeños vasos. Incluyen la granulomatosis con poliangeitis, la poliangeitis microscópica, la granulomatosis eosinofílica con poliangeitis y las formas de vasculitis limitadas al riñón<sup>3</sup>.

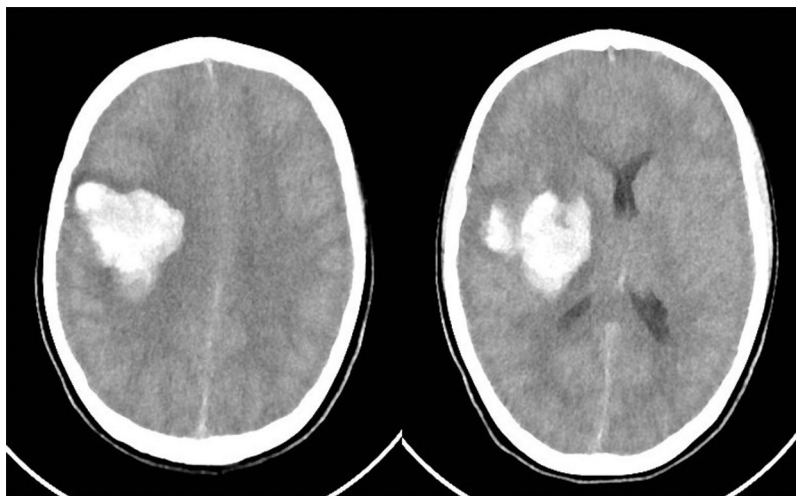
Aproximadamente un 6-8% de los pacientes con vasculitis de pequeño vaso presenta afectación de SNC. Hasta la fecha, se han publicado 10 casos de hematoma intraparenquimatoso asociado a vasculitis ANCA positivas, y todos excepto uno en adultos<sup>4</sup>.

En ausencia de confirmación histológica, en nuestro caso no podemos afirmar que el hematoma fuera consecuencia directa de la vasculitis, y la hipertensión arterial pudo ser la causa del hematoma, dada su localización. Sea de una forma directa o indirecta, lo más probable es que la hemorragia intracraneal guarde relación con la vasculitis.

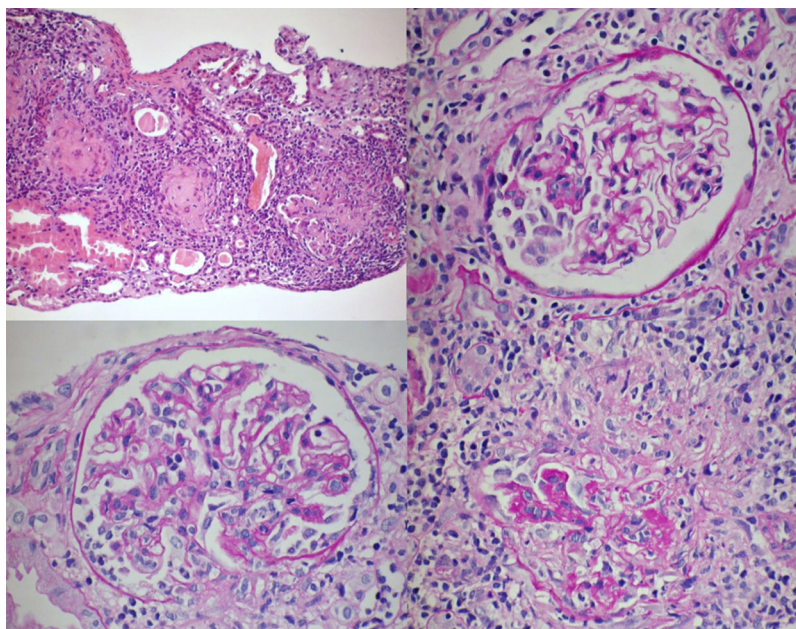
Concluimos que las vasculitis ANCA positivas son enfermedades potencialmente devastadoras en presencia de

\* Autor para correspondencia.

Correo electrónico: [ppuerta@hsjdbcn.org](mailto:ppuerta@hsjdbcn.org) (P. Puerta Roldán).



**Figura 1** TC craneal que muestra hematoma intraparenquimatoso frontal derecho con extensión hacia ganglios basales y desplazamiento de la línea media.



**Figura 2** Estudio histopatológico de biopsia renal. Se observa extensa afectación glomerular con fibrosis y necrosis segmentaria. Tinción de hematoxilina-eosina.

afectación renal, y los hematomas intraparenquimatosos pueden ser la primera manifestación clínica. Por tanto, recomendamos incluir las vasculitis sistémicas en el diagnóstico etiológico diferencial de los hematomas intraparenquimatosos.

## Bibliografía

1. Marzo-Sola ME, Carod-Artad J, Garaizar C, Prats-Viñas JM. Hematomas intraparenquimatosos: particularidades en los niños. *Rev Neurol.* 1998;26:561-3.
2. Coulthard MG, Lamb WH. Polycythaemia and hypertension caused by renal artery stenosis. *Arch Dis Child.* 2002;86:307-8.
3. Plumb LA, Oni L, Marks SD, Tullus K. Paediatric anti-neutrophil cytoplasmic antibody (ANCA)-associated vasculitis: An update on renal management. *Pediatr Nephrol.* 2018;33:25-39.
4. Tan J, Hussain A, Daiwajna R, Kian Chai L, Lim E, Han A. Microscopic polyangiitis complicated by intracerebral hemorrhage and pulmonary hemorrhage in a pediatric patient. *Am J Case Rep.* 2013;14:276-9.