



IMÁGENES EN PEDIATRÍA

Prolapso uretral: imagen diagnóstica de una enfermedad poco frecuente

Urethral prolapse: Diagnostic image of a rare pathology

Reyes Novoa-Carballal^{a,*}, Raquel Cantero Rey^a, Irene García García^b y Orlando Valenzuela Besada^b

^a Servicio de Pediatría, Hospital Álvaro Cunqueiro, Vigo, Pontevedra, España

^b Servicio de Ginecología y Obstetricia, Hospital Álvaro Cunqueiro, Vigo, Pontevedra, España

Disponible en Internet el 5 de septiembre de 2018

El prolapso uretral es muy poco frecuente en niñas. Su clínica más habitual es la aparición de una masa o hemorragia vaginal, normalmente no dolorosa, aunque puede presentar disuria o molestias leves¹. La etiopatogenia no está bien establecida postulándose la debilidad de la musculatura pélvica, defectos en tejido periuretral o el aumento de presión intraabdominal como factores predisponentes². No suele asociar otras anomalías del tracto genitourinario, por lo que no están indicadas pruebas de imagen de rutina. El diagnóstico diferencial incluye ureterocele, pólipos, himen imperforado y tumores malignos uretrales o vaginales. El tratamiento puede ser conservador con baños de asiento y corticoides tópicos o quirúrgico; habitualmente se indica cirugía por fracaso del conservador, recurrencias o complicaciones. Esta presenta un alto porcentaje de curación siendo una de las técnicas más utilizadas la resección circular de la mucosa prolapsada².

Niña de 8 años remitida a urgencias por sangrado genital escaso e intermitente en los últimos 7 días. Refería prurito. Exploración física general normal. En zona genital presentaba una masa circular de coloración rojiza, friable ocupando la parte central del introito vulvar, no dolorosa a la palpación (fig. 1). Se diagnosticó prolapso uretral tras la

exploración que incluyó paso de sonda a través de la masa con salida de orina. El tratamiento fue inicialmente conservador persistiendo un grado leve de prolapso sin síntomas en el seguimiento.

Aunque poco frecuente, conocer el prolapso uretral evita la realización de pruebas complementarias innecesarias para su diagnóstico que se realiza solo mediante inspección³.

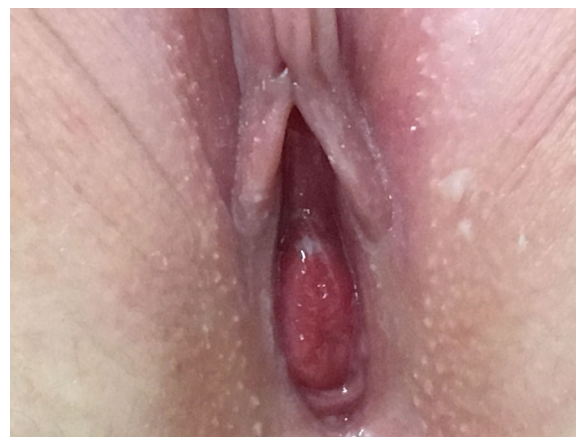


Figura 1 Masa circular rojiza (aspecto de «donut») en parte central de introito vulvar.

* Autor para correspondencia.

Correo electrónico: dreyes.82@hotmail.com
(R. Novoa-Carballal).

Bibliografía

1. Anveden-Hertzberg L, Gauderer MW, Elder JS. Urethral prolapse: An often misdiagnosed cause of urogenital bleeding in girls. *Pediatr Emerg Care*. 1995;11:212-4.
2. Hillyer S, Mooppan U, Kim H, Gulmi F. Diagnosis and treatment of urethral prolapse in children: Experience with 34 cases. *Urology*. 2009;73:1008-11.
3. Shavit I, Solt I. Urethral prolapse misdiagnosed as vaginal bleeding in a premenarchal girl. *Eur J Pediatr*. 2008;167:597-8.