



IMÁGENES EN PEDIATRÍA

Muerte súbita por hernia diafrágica congénita no diagnosticada

Sudden death due to undiagnosed congenital diaphragmatic hernia

Inés Landín^{a,b}, Ana Soler^{a,b}, Francisco García-Sayago^{a,b} y Eneko Barbería^{a,b,*}



^a Instituto de Medicina Legal i Ciencias Forenses de Cataluña, Tarragona, España

^b Facultad de Medicina y Ciencias de la Salud, Universidad Rovira i Virgili, Reus, Tarragona, España

Disponible en Internet el 22 de junio de 2018

La hernia diafrágica congénita (HDC) es un defecto con una incidencia de 1:3.000 recién nacidos, el 60% no presentan otras malformaciones¹ y tiene una supervivencia del 75-90%². Se localiza más frecuentemente en la región posterolateral izquierda (hernia de Bochdalek).

Se presenta el caso de un niño de 13 meses sin antecedentes médicos, que llega al centro de salud en situación de parada cardiorrespiratoria y fallece tras maniobras de RCP avanzadas. Había sido visitado en el mismo centro 5 h antes por cuadro de dolor abdominal con 2 episodios de vómito alimenticio y febrícula (37,4 °C). Desarrollo estaturponderal adecuado, externamente no se hallaron lesiones ni otros hallazgos relevantes. El examen interno reveló en hemitórax izquierdo un derrame pleural serohemático y la presencia de una amplia porción intestinal de aspecto necrótico-hemorrágico con desplazamiento de estructuras mediastínicas (fig. 1). Se identificó orificio localizado en la porción posterolateral izquierda del diafragma, a través del cual se había producido la herniación (fig. 2). No se hallaron

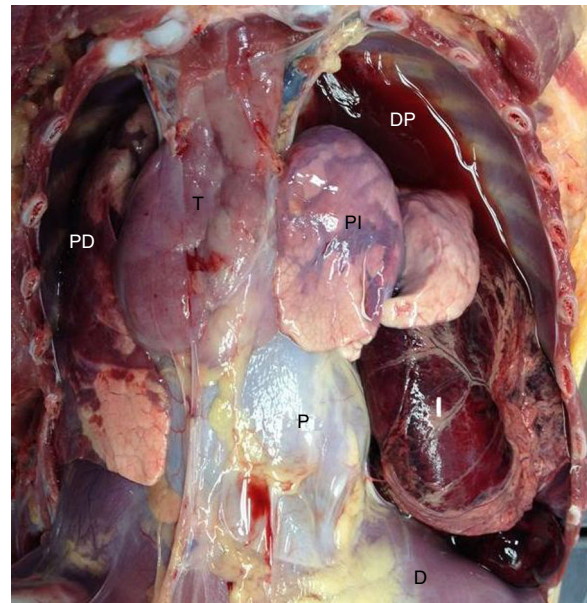


Figura 1 Cavidad torácica abierta. D: diafragma; DP: derrame pleural; I: intestino; P: pericardio; PD: pulmón derecho; PI: pulmón izquierdo; T: timo.

* Autor para correspondencia.

Correo electrónico: eneko.barberia@xij.gencat.cat (E. Barbería).

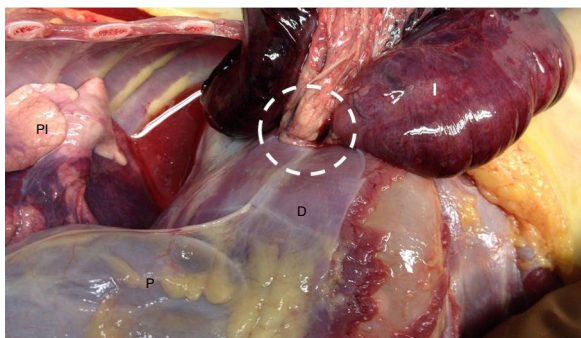


Figura 2 Visión del orificio herniario (círculo) desde la cavidad torácica. D : diafragma; I: intestino; P: pericardio; PI: pulmón izquierdo.

otras malformaciones congénitas. El estudio toxicológico fue negativo y el estudio histopatológico informó también de un cierto grado de colapso pulmonar izquierdo y signos de aspiración alimentaria terminal difusa. La presentación tardía (después del primer año) de la HDC como causa de muerte súbita es excepcional.

Bibliografía

1. García-Posada R, Gómez O, Martínez JM, Puerto B, Gratacós E. Hernia diafragmática congénita: criterios pronósticos y estado actual del tratamiento prenatal. *Guía clínica. Diag Prenat.* 2012;23:126-33.
2. Burgos CM, Modée A, Öst E, Frencker B. Addressing the causes of late mortality in infants with congenital diaphragmatic hernia. *J Pediatr Surg.* 2017;52:526-9.