



IMÁGENES EN PEDIATRÍA

Piosalpinx en niña prepúber con enfermedad de Hirschsprung

Pyosalpinx In A Prepubescent Girl With Hirschsprung's Disease

Blanca Estors Sastre^{a,*}, Elena Calleja Aguayo^a, Ana Edith Hernández Calvarro^a y Claudia Marhuenda Irastorza^b



^a Unidad de Urología Infantil, Servicio de Cirugía Pediátrica, Hospital Universitario Son Espases, Palma de Mallorca, Baleares, España

^b Servicio de Cirugía Pediátrica, Hospital Universitario Son Espases, Palma de Mallorca, Baleares, España

Disponible en Internet el 22 de junio de 2018

Niña de 11 años con síndrome de Down, que acude a urgencias por presentar dolor abdominal de predominio en fosa ilíaca derecha (FID) y fiebre de 48 h de evolución. Entre los antecedentes encontramos enfermedad de Hirschsprung tratada mediante colostomía en el período neonatal y posterior descenso abdominoperineal tipo Duhamel, presentando varios episodios de oclusión intestinal posteriores que se resolvieron con tratamiento conservador. A su llegada presentaba regular estado general, fiebre de 39 °C, el abdomen era blando y depresible, con dolor intenso y defensa muscular a la palpación de la FID. La analítica sanguínea demostró leucocitosis con neutrofilia y una PCR de 15,5 mg/dL. Se realizó ecografía abdominal objetivándose una estructura tubular fija en la FID con paredes engrosadas y contenido líquido (figs. 1 y 2). El estudio se completó con una TAC abdominal confirmando el diagnóstico de hidropiosalpinx derecho (fig. 3). Se inició antibioterapia endovenosa con amoxicilina-clavulánico objetivándose mejoría clínico-radiológica en las primeras 24 h sin precisar drenaje quirúrgico de la colección. Se dio de alta a las 72 h con antibioterapia oral y buena evolución posterior.

El hidropiosalpinx es una condición extremadamente rara en adolescentes sexualmente inactivas¹. En este caso, debido a su rara asociación con la enfermedad de

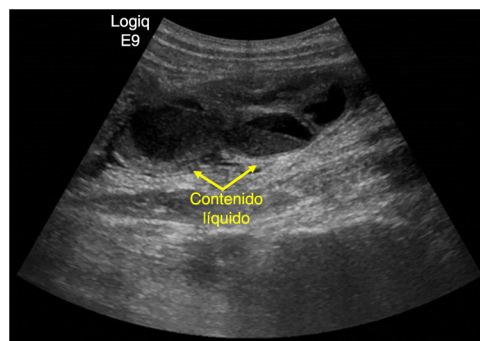


Figura 1 Ecografía abdominal en la que se aprecia una estructura tubular en FID, con paredes engrosadas y contenido líquido.

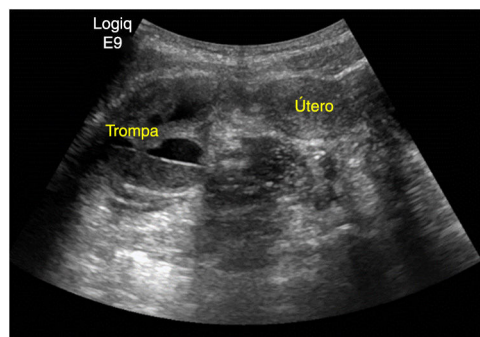


Figura 2 Ecografía pélvica en la que se objetiva estructura tubular en FID dependiente del útero.

* Autor para correspondencia.

Correo electrónico: bestorss@gmail.com (B. Estors Sastre).

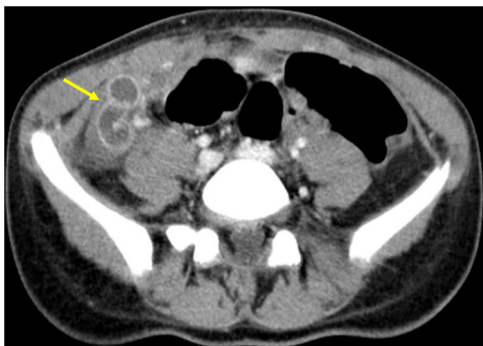


Figura 3 Corte axial de la TAC abdominal donde se aprecia engrosamiento y aumento del realce de las paredes de la trompa de Falopio derecha con contenido líquido en su interior.

Hirschsprung, deben considerarse 2 hipótesis etiopatogénicas: origen secundario a la posible existencia de bridas

intestinales por el antecedente de cirugía abdominal, o bien, un origen congénito en el contexto de neurocristopatía^{2,3}. En cualquier caso, debe considerarse el hidropiosalpinx dentro del diagnóstico diferencial de abdomen agudo en las pacientes adolescentes, especialmente en aquéllas con historia de aganglionismo.

Bibliografía

1. Hornemann A, von Koschitzky H, Bohlmann MK, Hornung D, Die-drich K, Taffazoli K. Isolated pyosalpinx in a 13-year-old virgin. *Fertil Steril.* 2009;91:2732.e9-10.
2. Merlini L, Anooshiravani M, Peiry B, La Scala G, Hanquinet S. Bilateral hydrosalpinx in adolescent girls with Hirschsprung's disease: Association of two rare conditions. *Am J Roentgenol.* 2008;190:278-82.
3. Palazón P, Saura L, de Haro I, Martín-Solé O, Albert A, Tarrado X, et al. Bilateral hydrosalpinx in patients with Hirschsprung's disease. *J Pediatr Surg.* 2018:1-6.