



CARTAS CIENTÍFICAS

Diagnóstico prepuberal del síndrome de OHVIRA: ¿es posible?



Diagnosis of OHVIRA syndrome in prepuberty: Is it possible?

Sr. Editor:

El síndrome de hemivagina obstruida con útero didelfo y agenesia renal ipsilateral (OHVIRA), antes denominado síndrome de Herlyn-Werner-Wunderlich, es una malformación congénita rara que se produce por un desarrollo anómalo de los conductos de Müller y de Wolff durante el desarrollo embrionario del sistema reproductor femenino^{1,2}. Representa el 0,16-10% de todas las malformaciones müllerianas³. La forma de presentación más frecuente es una tumoración abdominal secundaria a hematocolpos durante la adolescencia, asociada a dolor y dismenorrea, siendo raro el diagnóstico antes de la pubertad. Presentamos 2 casos de diagnóstico prepuberal del síndrome de OHVIRA.

Caso 1: niña de un año de vida controlada en Nefrología por agenesia renal izquierda, con quiste vulvar que aumenta progresivamente de tamaño. Se interviene quirúrgicamente realizando incisión del quiste con salida de líquido amarillento, vaciándose por completo. Se realiza resección de pared posterior que impresiona de vagina tabicada. Evoluciona de forma asintomática y es remitida a los 13 años de edad por incontinencia de orina y hallazgo en ecografía abdominal de útero bicorne y bicollis de morfología y ecoestructura normales (fig. 1). En la exploración física presenta genitales externos normales. En la resonancia magnética (RM) se visualiza riñón derecho compensador y sospecha de útero bicorne (fig. 1). Ante los hallazgos radiológicos, se decide realización de cistoscopia y vaginoscopia diagnósticas. Se realiza cistoscopia visualizando vejiga de paredes lisas, con meato ureteral derecho. No se visualiza meato ureteral izquierdo en vejiga ni ectópico en uretra. Vaginoscopia en la que se visualiza una vagina normal en sus 2/3 distales y tabique vaginal en 1/3 proximal, con 2 cuellos uterinos.

Caso 2: niña de un año de edad, controlada en Nefrología por atrofia renal izquierda. En la ecografía de control se visualiza en región cervical uterina una formación quística de 17 × 12,5 mm, de pared regular, fija, vascularizada, retrovesical, estableciendo como posibles diagnósticos imperforación himeneal, quiste anexial medializado o persistencia del seno urogenital. Se completa estudio con RM visualizando riñón derecho compensador y atrofia renal izquierda. Posterior a la vejiga, anterior al recto,

se identifica una estructura tubular que se localiza en la teórica ubicación de la vagina, continuándose con el útero, y que se extiende caudalmente mediante un trayecto tubular que discurre anterior al recto, que impresiona de vagina con contenido líquido. No se objetiva comunicación entre vagina y aparato urinario (fig. 2). En la exploración física, presenta genitales externos normales. Ante las pruebas radiológicas, se realizan cistoscopia, vaginoscopia y laparoscopia diagnóstico-terapéuticas. En la laparoscopia se visualiza útero y anejos sin alteraciones, no identificando anomalías en espacio retrovesical y retrouterino que puedan comprimir la vagina. En la cistoscopia se visualiza meato ureteral derecho ortotópico, no identificando meato ureteral izquierdo en vejiga ni en uretra. Se realiza vaginoscopia observando vagina permeable y cuello uterino normales, y estructura paravaginal tubular que impronta en la pared postero-izquierda de la vagina, no comunicada y que impresiona de hemivagina ciega accesoria (fig. 2). Se realiza resección de septo vaginal e introducción de cistoscopio en estructura tubular compatible con hemivagina.

Las malformaciones müllerianas representan un amplio rango de anomalías del desarrollo, que se producen por la fusión defectuosa o defectos en la regresión de los conductos de Müller durante el desarrollo fetal^{1,3}. La incidencia del síndrome de OHVIRA es baja, presentándose en 1/2.000 a 1/28.000 mujeres¹. Generalmente, estas pacientes se encuentran asintomáticas hasta la menarquia, momento en el cual pueden presentar síntomas, como una tumoración secundaria a hematocolpos, dolor pélvico o vaginal y, menos frecuentemente, dolor abdominal, vómitos, fiebre, flujo vaginal anómalo o retención urinaria². Sin embargo, también se han descrito casos diagnosticados prenatalmente, por la presencia de una tumoración retrovesical secundaria a hidrocolpos y agenesia renal en las ecografías prenatales⁴ y prepuberalmente^{2,5,6}. La presentación clínica en pacientes prepuberales es menos frecuente y puede manifestarse como tumoración vulvar o abdominal, retención urinaria, infección urinaria, hidrocolpos, piocolpos o dolor abdominal². El diagnóstico clínico es difícil, siendo la ecografía y la RM las pruebas de imagen de elección. Sin embargo, el diagnóstico en la infancia es complicado por la dificultad de visualización del útero de pequeño tamaño prepuberal y la vagina en las pruebas de imagen⁵, como ocurrió en nuestro caso 1, en el que no se llegó al diagnóstico hasta los 13 años de edad, cuando se confirmó la existencia de un útero didelfo en las pruebas de imagen. Una vez establecido el diagnóstico, el tratamiento de elección es la resección del septo vaginal, permitiendo el drenaje del contenido hacia la vagina, con un buen pronóstico y evitando las posibles complicaciones como

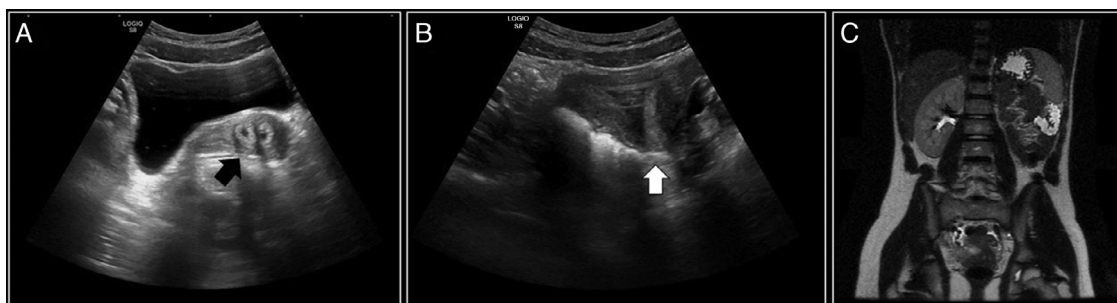


Figura 1 Caso 1. A y B) Ecografía en la que se visualiza útero bicorne (flechas). C) RM donde se objetiva agenesia renal izquierda y riñón derecho compensador, y posible útero bicorne.

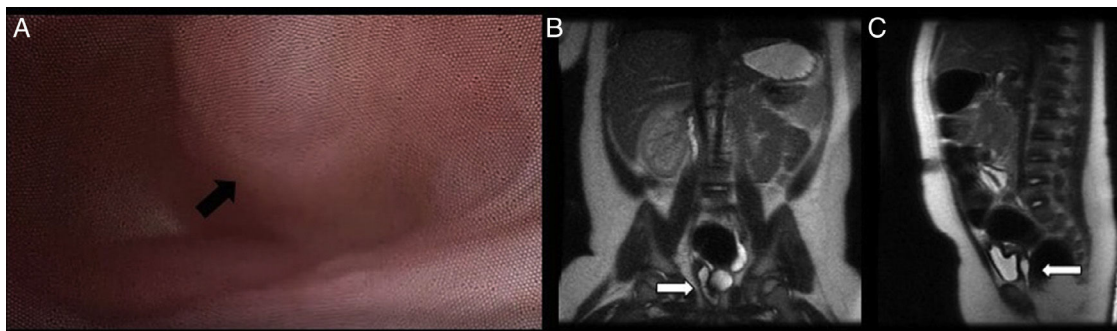


Figura 2 Caso 2. A) Vaginoscopia en la que se visualiza hemivagina obstruida (flecha) protuyendo en la vagina. B) Corte coronal de RM donde se visualiza una estructura tubular, en teórica ubicación de la vagina, con contenido líquido (flecha). C) Corte sagital de RM donde se visualiza estructura tubular retrovesical y anterior al recto (flecha).

hematometra o piometra, hematosalpinx o piosalpinx, endometriosis, adherencias pélvicas e infertilidad^{1,5}.

Bibliografía

1. Afrashtehfar CD, Piña-García A, Afrashtehfar KI. Malformaciones müllerianas. Síndrome de hemivagina obstruida y anomalía renal ipsolateral (OHVIRA). *Cir Cir.* 2014;82:460-71.
2. Han JH, Lee YS, Im YJ, Kim SW, Lee MJ, Han SW. Clinical implications of obstructed hemivagina and ipsilateral renal anomaly (OHVIRA). Syndrome in the prepubertal age group. *PLoS ONE.* 2016;11:e0166776.
3. Sleiman Z, Zreik T, Bitar R, Sheaib R, Al Bederi A, Tanos V. Uncommon presentations of an uncommon entity: OHVIRA syndrome with hematosalpinx and pyocolpos. *Facts Views Vis Obgyn.* 2017;9:167-70.
4. Han BH, Park SB, Lee YJ, Lee KS, Lee YK. Uterus didelphys with blind hemivagina and ipsilateral agenesis (Herlyn-Werner-Wunderlich syndrome) suspected on the presence of hydrocolpos on prenatal sonography. *J Clin Ultrasound.* 2013;41:380-2.
5. Sanghvi Y, Shastri P, Mane SB, Dhende NP. Prepubertal presentation of Herlyn-Werner-Wunderlich syndrome: A case report. *J Ped Surg.* 2011;46:1277-80.

6. Pansini L, Torricelli M, Gomarasca A, Brambilla C, Beolchi S, Sideri M. Acute urinary retention due to didelphys uterus associated with an obstructed hemivagina in a 5-month-old infant. *J Pediatr Surg.* 1988;23:984-5.

Yurema González Ruiz^{a,*}, Reyes Delgado Alvira^a, Alexander Siles Hinojosa^a, Beatriz Izquierdo Hernández^b y Miguel Ángel Rihuete Heras^a

^a Servicio de Cirugía Pediátrica, Hospital Universitario Miguel Servet, Zaragoza, España

^b Servicio de Radiología y Radiodiagnóstico, Hospital Universitario Miguel Servet, Zaragoza, España

* Autor para correspondencia.

Correo electrónico: yuremagr@gmail.com (Y. González Ruiz).

<https://doi.org/10.1016/j.anpedi.2018.04.010>
1695-4033/

© 2018 Publicado por Elsevier España, S.L.U. on behalf of Asociación Española de Pediatría. Este es un artículo Open Access bajo la licencia CC BY-NC-SA (<http://creativecommons.org/licenses/by-nc-sa/3.0/>).