



IMÁGENES EN PEDIATRÍA

Papular epidermal nevus with “skyline” basal cell layer, un nuevo caso de una entidad que debemos conocer

Papular epidermal nevus with “skyline” basal cell layer, a new case of a condition of which we must be aware

Cristina Pardo Domínguez*, Javier del Boz González y Rafael Fúnez Liébana

Área de Pediatría, Área de Dermatología, Área de Anatomía Patológica, Hospital Costa del Sol, Marbella, Málaga, España

Disponible en Internet el 8 de mayo de 2018

El PENS es una variante de nevus epidérmico que se presenta como pápulas queratósicas aisladas, variables en número y morfología. La histología es característica y muestra hiperqueratosis, acantosis rectangular y una capa basal con células «en empalizada» y amplia franja citoplasmática supranuclear que simula el horizonte «skyline» descrito en la enfermedad de Bowen.

En 2004 Gianluca presentó 2 pacientes con hamartomas papulares epidérmicos que, además, asociaban anomalías neurológicas. Dichos casos fueron incluidos posteriormente en el «Atlas de genodermatosis» como nuevos síndromes neurocutáneos¹. Sin embargo, no es hasta 2011 cuando se propone el acrónimo de PENS (*Papular epidermal nevus with «skyline» basal cell layer*) en la publicación por el doctor Torrelo et al.² de una serie de 5 pacientes. Se han publicado desde entonces 8 artículos sumando un total de 21 casos descritos en la literatura, 10 de los cuales asocian anomalías neurológicas. Dicha asociación es conocida como síndrome PENS.

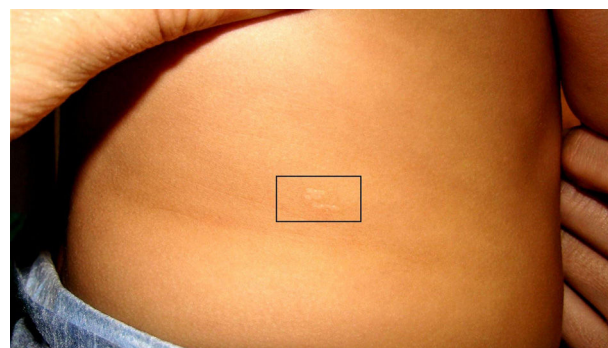


Figura 1 Se aprecian las lesiones descritas, máculas papulosas de color piel sin franca hiperqueratosis en tronco y pierna.

Presentamos un nuevo caso de PENS. Se trata de una niña de un año con antecedente de aplasia de riñón derecho, asociación no descrita previamente en esta entidad. Es remitida al presentar lesiones cutáneas que apreciaron sus padres al mes de vida en brazo, tronco y ambas piernas (figs. 1 y 2). Consistían en lesiones papulosas de color piel sin franca hiperqueratosis asociada y que se habían mantenido

* Autor para correspondencia.

Correo electrónico: c.pardo.d90@gmail.com
(C. Pardo Domínguez).

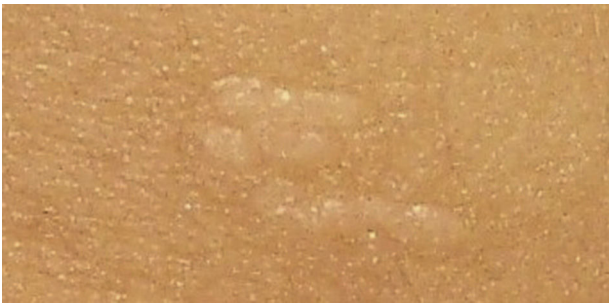

Figura 2 Se aprecian las lesiones descritas, máculas papulosas de color piel sin franca hiperqueratosis en tronco y pierna.

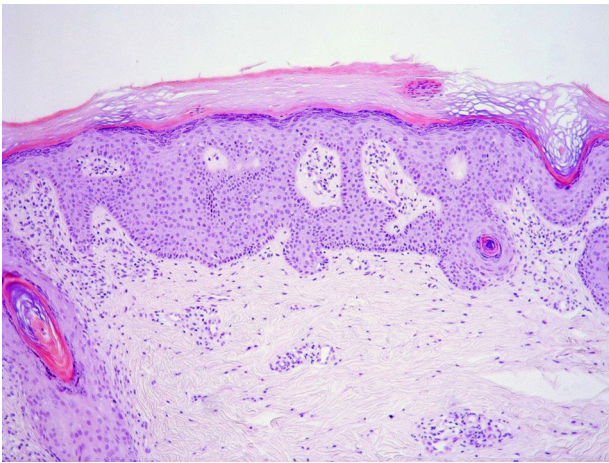


Figura 3 Biopsia cutánea que mostró hiperqueratosis, acantosis y capa basal epidérmica con células en empalizada, alteración característica del nevus tipo PENS.

estables desde entonces. Se realizó biopsia cutánea que mostró las alteraciones características antes comentadas (fig. 3). Ha presentado hasta la fecha un desarrollo psicomotor normal.

Probablemente, esta entidad se encuentre infradiagnosticada, por lo que es importante para su diagnóstico saber reconocer las lesiones cutáneas y conocer la entidad así como sus posibles anomalías asociadas.

Bibliografía

1. Tadini G, Caputo R. Papular epitelial hamartomas and neurologic abnormalities syndrome. En: Tadini G, Caputo R, editores. *Atlas of Genodermatoses*. London/New York: Taylor & Francis; 2006. p. 198-9.
2. Torrelo A, Colmenero I, Kristal L, Navarro L, Hafner C, Hernandez-Martin A, et al. Papular epidermal nevus with 'skyline' basal cell layer (PENS). *J Am Acad Dermatol*. 2011;64:888-92.