

## CARTAS CIENTÍFICAS

## Balanopostitis por *Actinotignum* en niños. Revisión bibliográfica y presentación de un caso



### *Actinotignum* induced balanopostitis in children. A literature review and a case report

Sr. Editor:

El microorganismo *Actinotignum schaalii* (*A. schaalii*) (antes denominado *Actinobaculum schaalii*) es un bacilo grampositivo, anaerobio facultativo, descrito por primera vez en 1997. El género *Actinotignum* contiene otras 2 especies: *Actinotignum urinale* y *Actinotignum sanguinis*. *A. schaalii* es la especie más frecuentemente relacionada con infecciones humanas<sup>1</sup>, sobre todo del tracto urinario (ITU), con 172 casos descritos hasta octubre del 2016, 6 de ellos en pacientes pediátricos (de 0 a 15 años). Aunque la mayoría de los casos publicados hasta la fecha de infecciones causadas por *A. schaalii* son en pacientes adultos, parece haber en la población pediátrica otro grupo susceptible. Presentamos el primer aislamiento de *A. schaalii* en un paciente pediátrico con balanopostitis, atendido en el Servicio de Urgencias Externas Pediátricas del Hospital Universitario San Cecilio de Granada.

Varón de 7 años de edad que acudió a urgencias por inflamación peneana apreciable desde el mismo día. No presentó en ese momento sintomatología miccional ni otras manifestaciones sistémicas. Como antecedentes personales destacables, el paciente había pasado el fin de semana en la playa. Además, tenía fimosis y adherencias balanoprepuciales tratadas con corticoide tópico a los 5 años de edad. Estaba correctamente vacunado y sin otros antecedentes personales o familiares de interés. En la exploración física se apreció una inflamación y eritema a nivel de glande, prepucio y cuerpo del pene, con dolor a la retracción prepucial y aparición a la manipulación de abundante exudado purulento amarillento-verdoso, siendo el resto de la exploración compatible con la normalidad. Se recogió una muestra de exudado para análisis microbiológico y se realizó lavado con suero salino fisiológico, con posterior aplicación de crema de bacitracina, neomicina y polimixina B. El paciente fue dado de alta con el diagnóstico de balanitis y tratamiento de lavados con suero salino fisiológico y mupirocina en crema. A los 3 días acudió a su centro de salud para revisión, objetivándose una franca mejoría clínica, indicándose

continuar con el mismo tratamiento hasta cumplir 7 días. El estudio microbiológico del exudado balanoprepucial mostró negatividad de la PCR para *Chlamydia trachomatis*, *Neisseria gonorrhoeae*, *Mycoplasma* spp. y *Ureaplasma* spp. En el cultivo crecieron en el medio de agar sangre/CO<sub>2</sub>, a las 48 h de incubación, unas colonias muy pequeñas (< 1 mm) (fig. 1) que correspondían con un bacilo grampositivo, ligeramente curvado, con rasgos de las corinebacterias, de crecimiento lento, no hemolíticas, y citocromo-oxidasa y catalasa negativa. Se identificó mediante la espectrometría de masas MALDI-TOF como *A. schaalii* (score 2,4). El antibiograma mostró las siguientes concentraciones mínimas inhibitorias (mg/l): sensible a vancomicina (0,25), ampicilina (0,016), amoxicilina/ácido clavulánico (0,016) y cefotaxima (0,016), y resistente a clindamicina (> 256).

*A. schaalii* es una bacteria cuyo hábitat natural no es del todo conocido, aunque puede formar parte de la microbiota del tracto genitourinario<sup>1</sup>. Se sospecha que es causa infradiagnosticada de infecciones genitourinarias, en parte por la dificultad técnica de su aislamiento, al crecer escasamente en cultivos en medio ambiente y precisar en ocasiones técnicas de estudio moleculares<sup>2</sup>. Generalmente, se asocia esta bacteria a ITU, en adultos de edad avanzada, con enfermedad nefrourinaria de base, habiéndose descrito también endocarditis, osteomielitis e infecciones de tejidos blandos<sup>1</sup>. Se ha relacionado la humedad producida en la zona genital por el uso de pañales en niños y por problemas de incontinencia en personas mayores como factores favorecedores de la colonización por esta bacteria, con una mayor prevalencia de ITU<sup>3</sup>.

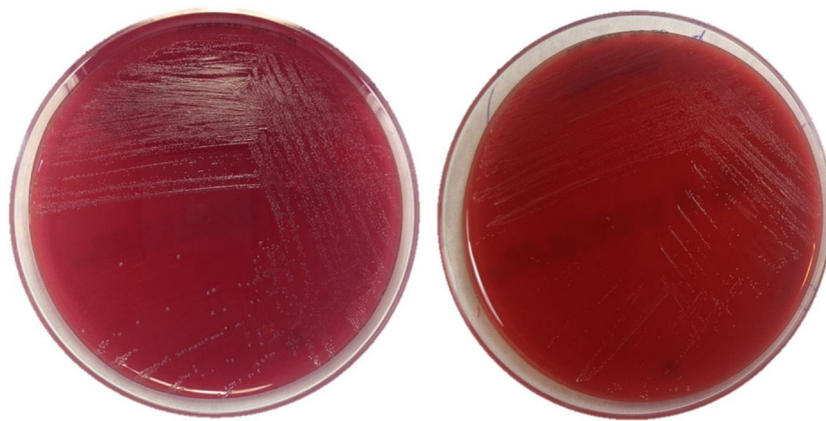
Hasta la fecha, se han descrito 7 infecciones por esta bacteria en pacientes pediátricos (tabla 1)<sup>3-6</sup>, siendo 5 de ellas ITU, un absceso intradural y el último el caso que mostramos. Cinco de los casos tenían antecedente de enfermedad urogenital y 4 de los casos presentaban factores predisponentes como uso de pañal, enuresis o, en nuestro caso, humedad por uso continuado de traje de baño. *A. schaalii* debe ser considerado como un uropatógeno emergente a tener en cuenta en pediatría, especialmente e niños menores de 4 años con enfermedad nefrourinaria, que usen pañal, tengan enuresis u otras condiciones que provoquen humedad en zona genital, y concretamente ante sospecha de infección de orina y negatividad de cultivos habituales<sup>3,4</sup>. Debe tenerse en cuenta también este microorganismo como posible causante de infecciones balanoprepuciales. Conviene recordar que

**Tabla 1** Infecciones por *Actinotignum schaalii* en pacientes pediátricos

N.º caso	Edad	Sexo	Presentación clínica	Muestra	Microbiota concomitante	Patología urogenital	Otras condiciones predisponentes	Tratamiento	Bibliografía
1	5 años	Varón	Pielonefritis	Orina	No	Obstrucción de la unión pieloureteral	Hemiplejía izquierda congénita, epilepsia	Amoxicilina-clavulánico (2 días) seguido de vancomicina (14 días)	Pajkrt et al. <sup>5</sup> , 2003
2	9 meses	Mujer	Síndrome cauda equina	Exudado absceso intradural	Estreptococo no hemolítico	No	Siringomielia, uso de pañal	Drenaje quirúrgico, penicilina, metronidazol	Reinhard et al. <sup>6</sup> , 2005
3	3 años	Mujer	Cistitis	Orina	<i>Klebsiella pneumoniae</i>	No	ITU recurrente, uso de pañal	Cotrimoxazol (7 días) seguido de amoxicilina (10 días)	Andersen et al. <sup>3</sup> , 2012
4	13 años	Varón	Cistitis. Reinfeción al año	Orina	No	Vejiga neurógena	Enuresis	Pivampicilina (20 días) seguido de mecilinam (10 días) seguido de pivampicilina (14 días)	
5	8 meses	Varón	Cistitis	Orina	No	Vejiga neurógena	Mielomeningocele, uso de pañal	Cotrimoxazol (7 días) seguido de amoxicilina (14 días)	Zimmermann et al. <sup>4</sup> , 2012
6	15 años	Varón	Cistitis	Orina	No	Vejiga neurógena, reflujo vesicoureteral, divertículo vesical	Mielomeningocele, paraplejía	Amoxicilina-clavulánico (7 días)	<sup>a</sup>
7	7 años	Varón	Balanopostitis	Exudado balanoprepucial	No	Fimosis, adherencias balanoprepuciales	Humedad, traje de baño	Mupirocina tópica (7 días)	Nuestro caso

<sup>a</sup> Comunicación personal del Dr. Reto Lienhard, microbiólogo en el Laboratoire de référence Borrelia (ADMED Microbiologie) en La-Chaux-de-Fonds, Francia.

Tabla modificada de Zimmermann et al.<sup>4</sup>.



**Figura 1** Imagen de colonias de *Actinotignum schaalii* en medios de cultivo. Crecimiento en agar sangre tras 48 h de incubación en condiciones anaerobia (izquierda) y aerobia (derecha).

esta bacteria es habitualmente resistente a fluoroquinolonas y cotrimoxazol, siendo este último utilizado para tratamiento y profilaxis de ITU en pediatría. Actualmente, se recomienda para el tratamiento de las infecciones producidas por *A. schaalii*, o su sospecha, amoxicilina o cefalosporinas<sup>6</sup>. Con respecto a las infecciones balanoprepuciales, podría ser suficiente el tratamiento tópico con mupirocina, aunque son necesarios más estudios para determinar el pronóstico, las complicaciones y el tratamiento adecuado.

## Bibliografía

1. Lotte R, Lotte L, Ruimy R. *Actinotignum schaalii* (formerly *Actinobaculum schaalii*): a newly recognized pathogen – A review of the literature. *Clin Microbiol Infect.* 2016;22:28–36.
2. Lara-Oya A, Navarro-Marí JM, Gutiérrez-Fernández J. *Actinotignum schaalii* (previamente denominado *Actinobaculum schaalii*): una nueva causa de balanitis. *Med Clin (Barc).* 2016;147:131–2.
3. Andersen LB, Bank S, Hertz B, Søby KM, Prag J. *Actinobaculum schaalii*, a cause of urinary tract infections in children? *Acta Paediatr Oslo Nor.* 2012;101:e232–4.
4. Zimmermann P, Berlinger L, Liniger B, Grunt S, Agyeman P, Ritz N. *Actinobaculum schaalii*: an emerging pediatric pathogen? *BMC Infect Dis.* 2012;12:201.
5. Pajkrt D, Simmons-Smit AM, Savelkoul PH, van den Hoek J, Hack WW, van Furth AM. Pyelonephritis caused by *Actinobaculum schaalii* in a child with pyeloureteral junction obstruction. *Eur J Clin Microbiol Infect Dis.* 2003;53:679–82.
6. Reinhard M, Prag J, Kemp M, Andresen K, Klemmensen B, Højlyng N, et al. Ten cases of *Actinobaculum schaalii* infection: Clinical relevance, bacterial identification, and antibiotic susceptibility. *J Clin Microbiol.* 2005;43:5305–8.

Carlos Ruiz-García<sup>a</sup>, Antonio Muñoz-Hoyos<sup>a,b</sup>, Ana Lara-Oya<sup>c</sup>, José María Navarro-Marí<sup>c</sup> y José Gutiérrez-Fernández<sup>c,d,\*</sup>

<sup>a</sup> Unidad de Gestión Clínica de Pediatría y Neonatología, Hospital Universitario Clínico San Cecilio, Instituto de Investigación Biosanitaria de Granada, Granada, España

<sup>b</sup> Departamento de Pediatría, Facultad de Medicina, Universidad de Granada, Instituto de Investigación Biosanitaria de Granada, Granada, España

<sup>c</sup> Laboratorio de Microbiología, Hospital Virgen de las Nieves, Instituto de Investigación Biosanitaria de Granada, Granada, España

<sup>d</sup> Departamento de Microbiología, Facultad de Medicina, Universidad de Granada, Instituto de Investigación Biosanitaria de Granada, Granada, España

\* Autor para correspondencia.

Correo electrónico: josegf@go.ugr.es (J. Gutiérrez-Fernández).

<https://doi.org/10.1016/j.anpedi.2017.12.005>  
1695-4033/

© 2017 Asociación Española de Pediatría. Publicado por Elsevier España, S.L.U. Este es un artículo Open Access bajo la licencia CC BY-NC-ND (<http://creativecommons.org/licenses/by-nc-nd/4.0/>).