



IMÁGENES EN PEDIATRÍA

Aportación de la resonancia magnética periférica al diagnóstico de leucemia linfoblástica aguda



Peripheral magnetic resonance scan in the diagnosis of acute lymphoblastic leukaemia

María Dolores Ruiz Montesino*, Virginia Moreira Navarrete y Carmen Vargas Lebrón

Unidad de Investigación, Hospital Universitario Virgen Macarena, Sevilla, España

Disponible en Internet el 13 de diciembre de 2016

La leucemia en la edad pediátrica puede presentarse de manera inespecífica, con síntomas que pueden confundir con artritis.

La resonancia magnética es una herramienta no invasiva capaz de evaluar la médula ósea, su aportación en el diagnóstico aún no está definida¹⁻³.

Presentamos un caso clínico en el que la resonancia hizo sospechar una leucemia, confirmada por biopsia de médula.

Varón de 5 años, que comienza en febrero de 2015 con tumefacción y rechazo a la movilización del carpo derecho. Días después, presenta tumefacción y aumento de temperatura de ambos carpos.

Sin antecedentes de interés. Afebril, buen estado general. Hemoglobina 12,7 g/dl, Hto 37,4%, leucocitos $7.940 \times 10^3/\mu\text{l}$, plaquetas $308.000 \times 10^3/\mu\text{l}$. Frotis de sangre periférica: tendencia a macrocitosis, sin esquistocitos, no formas inmaduras. Coagulación normal. Velocidad de sedimentación globular 18 mm. Proteína C reactiva 12 mg/l. Bioquímica normal. Inmunoglobulinas normales.

Antiestreptolisina O, factor reumatoide, anticuerpos anti péptidos cíclicos citrulinado, antígeno leucocitario humano B27 y perfil celíaco, negativos. Anticuerpos antinucleares 1/160 patrón nuclear homogéneo y moteado.

Radiografía de carpos: aumento de partes blandas en el carpo derecho. Gammagrafía ósea normal.

Resonancia magnética periférica: alteración de la señal del hueso con inversión de la misma (médula ósea hiperintensa en T1 e hipointensa en STIR) en ambas manos (fig. 1).

En mayo: adenopatías laterocervicales, anemia, ANA+ hasta 1/640 y linfocitosis. Aspirado de médula ósea que muestra médula infiltrada por un 70% de blastos inmaduros.

Se confirma: leucemia linfoblástica aguda B común. Inicia tratamiento oncológico.

La señal anormal de la médula ósea, en la resonancia magnética, puede preceder a las anomalías en sangre periférica, y debe promover la ampliación de los estudios diagnósticos.

* Autor para correspondencia.

Correo electrónico: lrui Montesino@yahoo.es
(M.D. Ruiz Montesino).

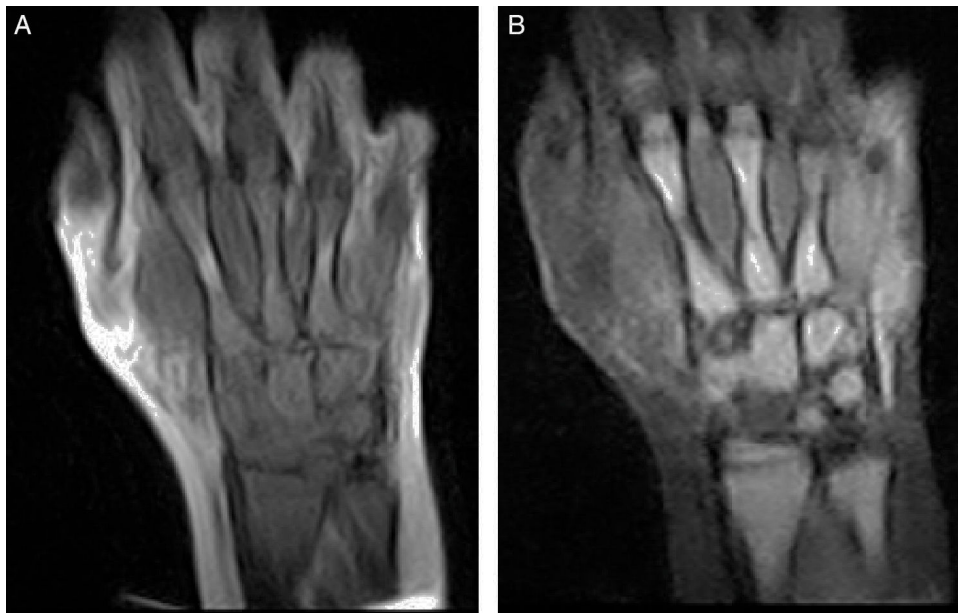


Figura 1 A) Mano derecha, coronal T1, desde radiocubital distal a metacarpofalángicas: hipointensidad de todos los huesos con pequeñas zonas hiperintensas en diáfisis de metacarpianos (2.º y 4.º). Grasa hiperintensa, como corresponde a esta secuencia. B) Mano derecha, coronal STIR, desde radiocubital distal a metacarpofalángicas: hiperintensidad en todos los huesos con pequeñas zonas hipointensas en diáfisis de metacarpianos (2.º y 4.º). Grasa hipointensa, como corresponde a esta secuencia.

Bibliografía

1. Kato M, Koh K, Kikuchi A, Toyama D, Mochizuki S, Uchisaka N, et al. Case series of pediatric acute leukemia without a peripheral blood abnormality, detected by magnetic resonance imaging. *Int J Hematol.* 2011;93:787–90.
2. Ragab Y, Nabih M, Aly I, Kamal A, Abd-Allah MA, El-Refai R, et al. Magnetic resonance imaging features of hip disorders in an Egyptian pediatric population. *Reumatismo.* 2015;67:68–77.
3. Chan BY, Gill KG, Rebsamen SL, Nguyen JC. MR Imaging of Pediatric Bone Marrow. *Radiographics.* 2016;36:1911–30.