

Tabla 1 Fármacos que pueden alterar la función tiroidea en pacientes eutiroideos

Medicación	Metabolismo	Función tiroidea
Fenobarbital	↑ del metabolismo de T4	↓ T4 y FT4
Furosemida	↓ la unión de T4 a TBG	↓ T4 y FT4
Dopamina (> 1 µg/kg/min)	↓ secreción de TSH	↓ TSH, ↓ secreción hormonas tiroideas
Glucocorticoides (altas dosis)	↓ secreción de TSH	↓ T4, T3 y TSH
Heparina	Activa la lipoproteinlipasa ↑ concentración en plasma de AGL	Desplaza la T4 de la TBG y ↑ T4 libre
Octeótrido	↓ secreción hormonas tiroideas	Hipotiroidismo iatrogénico
Povidona yodada y otros contrastes	Bloqueo de la incorporación del yodo a la tiroglobulina y de la liberación de T4	Hipotiroidismo iatrogénico

Tabla 2 Evolución de la función tiroidea en los días siguientes a la administración de heparina

	Día +1	Día +2	Día +10
T3 (0,65-2,5 ng/ml)	> 8,19	3,06	1,07
T4L (0,61-1,5 ng/dl)	> 5,96	3,61	0,89
TSH (0,45-7 UI/ml)	1,54	2,41	3,53

Bibliografía

- Dong JB. How medications affect thyroid function. *West J Med.* 2000;172:102–6.
- Jaume JC, Mendel CM, Frost PH, Greenspan FS, Laughon CW. Extremely low doses of heparin release lipase activity into the plasma and can thereby cause artifactual elevations in the serum-free thyroxine concentration as measured by equilibrium dialysis. *Thyroid.* 1996;6:79–83.
- Laji K, Rhidha B, John R, Lazarus J, Davies JS. Abnormal serum free thyroid levels due to heparin administration. *Q J Med.* 2001;94:471–3.
- Jain R, Uy HL. Increase in serum free thyroxine levels related to intravenous heparin treatment. *Ann Intern Med.* 1996;124:74–5.

- Haim A, Chanoine JP, Albersheim S, Mock T. Elevated free thyroxine levels following low molecular weight heparin in a premature neonate. *Acta Paediatr.* 2008;97:1601.
- Surks MI, DeFesi CR. Normal serum free thyroid hormone concentrations in patients treated with phenytoin or carbamazepine. A paradox resolved. *JAMA.* 1996;275:1495.

Iñigo de Noriega Echevarría^a, Alberto García-Salido^b, M. Teresa Muñoz-Calvo^{a,c,d,*} y Jesús Argente^{a,c,d}

^a Servicios de Pediatría y Endocrinología, Hospital Infantil Universitario Niño Jesús, Madrid, España

^b Servicio de Cuidados Intensivos, Hospital Infantil Universitario Niño Jesús, Madrid, España

^c Departamento de Pediatría, Universidad Autónoma de Madrid, Madrid, España

^d CIBER Fisiopatología de la Obesidad y Nutrición, Instituto de Salud Carlos III, Madrid, España

* Autor para correspondencia.

Correos electrónicos: munozmaite@yahoo.es, maitemunozcalvo@gmail.com (M.T. Muñoz-Calvo).

<http://dx.doi.org/10.1016/j.anpedi.2016.09.006>
1695-4033/

© 2016 Asociación Española de Pediatría. Publicado por Elsevier España, S.L.U. Todos los derechos reservados.

Uso de rituximab para trombocitopenia refractaria en pacientes con anticuerpos antifosfolípidos



Rituximab therapy for refractory thrombocytopenia in patients with antiphospholipid antibodies

Sra. Editora:

El síndrome antifosfolípido (SAF) es una enfermedad autoinmune definida por la coexistencia de trombosis —arteriales o venosas— o pérdidas fetales recurrentes y presencia de

anticuerpos antifosfolípidos en la circulación en 2 ocasiones separadas al menos por 12 semanas. Puede ser primario, sin asociación con otras enfermedades o secundario a procesos subyacentes, destacando el lupus eritematoso sistémico. Los anticuerpos antifosfolípidos son autoanticuerpos dirigidos contra proteínas plasmáticas con afinidad por fosfolípidos aniónicos, señalando por su relevancia clínica el anticoagulante lúpico y los anticuerpos anticardiolipina y anti-β2-glicoproteína I¹.

En 1999 se establecieron los Criterios de Sapporo para la clasificación del SAF, no siendo criterios diagnósticos. Fueron actualizados en 2006 y, aunque se ha sugerido su adaptación a la edad pediátrica suprimiendo el criterio obstétrico², dicha propuesta está pendiente de validación (tabla 1).

Tabla 1 Adaptación pediátrica de los actuales criterios de clasificación del síndrome antifosfolípido en adultos

Criterios clínicos

Trombosis vascular:

– ≥ 1 episodio clínico a nivel arterial, venoso o pequeño vaso en cualquier tejido u órgano confirmado objetivamente mediante criterios validados

Criterios de laboratorio

– Anticuerpos anticardiolipina IgG o IgM en suero o plasma, presentes a título medio o alto (más de 40 unidades de IgG o IgM mayor del percentil 99) en 2 o más ocasiones separados al menos 12 semanas

– Anticoagulante lúpico en plasma en 2 o más ocasiones separados por 12 semanas^a

– Anti-2-glicoproteína IgG y/o IgM isotipo en suero o plasma ($>$ percentil 99) en 2 o más ocasiones, con al menos 12 semanas de diferencia

Síndrome antifosfolípido: si al menos cumple un criterio clínico y un criterio analítico. No se puede diagnosticar si el criterio analítico y la manifestación clínica están separados por menos de 12 semanas o más de 5 años.

^a Detectados según las guías de la Sociedad Internacional en Trombosis y Hemostasia:

– Alargamiento de la coagulación dependiente de fosfolípidos demostrado por un test de *screening* (TTPa, tiempo de caolín, test de veneno de víbora de Russell diluido, TP, tiempo de texarina).

– No se corrige el alargamiento de los tiempos de coagulación mezclándolo con plasma normal pobre en plaquetas.

– Se corrige el alargamiento de los tiempos de coagulación con el test de *screening* que añade fosfolípidos.

– Exclusión de otras coagulopatías (por ejemplo, inhibidor del factor VIII o heparina).

Fuente: tomada de Aguiar et al.².

Presentamos los casos de 2 pacientes con trombocitopenia refractaria al tratamiento convencional y títulos muy elevados de anticuerpos antifosfolípidos, que respondieron rápida y persistentemente a la administración de rituximab (RTX).

Paciente 1

Adolescente mujer de 13 años de edad con antecedentes de trombocitopenia extremadamente córtico-dependiente refractaria a gammaglobulina intravenosa (GGIV), que asociaba intermitentemente neutropenia (valor mínimo: 600 neutrófilos/ μ l) y linfopenia (valor mínimo: 500/ μ l). El medulograma, estudio de autoinmunidad y cuantificación del complemento fueron normales. Al décimo mes de evolución presentó, además de trombocitopenia, prolongación significativa del TTPa (78 s, valores de referencia: 26-38 s) con anticoagulante lúpico, anticardiolipina IgG ($>$ 160 U/ml) y anti- β 2-GPI IgG positivos ($>$ 160 U/ml), confirmando 12 semanas después. Como clínica asociada presentó artralgias y cefalea, siendo su exploración física, neurológica y pruebas de imagen normales.

Dada la refractariedad a la terapia convencional se inició, partiendo de 10.000 plaquetas/ μ l, RTX³ a

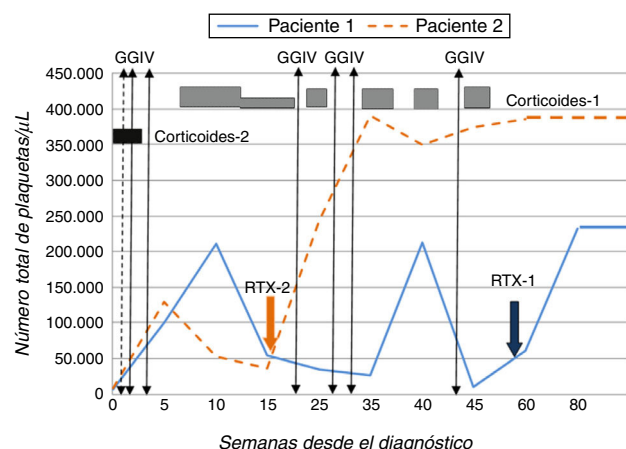


Figura 1 Evolución de las cifras de plaquetas, en ambos pacientes, a lo largo del tiempo según los tratamientos recibidos.

375 mg/m²/semana durante 4 semanas, con buena tolerancia. Desde la tercera semana de tratamiento se objetivó normalización de la cifra de plaquetas ($>$ 140.000/ μ l) (fig. 1).

Paciente 2

Adolescente varón de 14 años de edad que presentó púrpura y equimosis en contexto de trombocitopenia (8.000 plaquetas/ μ l), prolongación del TTPa ($>$ 100s) y presencia de anticoagulante lúpico y anticuerpos anticardiolipina IgG ($>$ 160 U/ml) y anti- β 2-GPI IgG ($>$ 160 U/ml) confirmados transcurridas 12 semanas. Se administraron 2 dosis de prednisona sin respuesta, recibiendo posteriormente GGIV con elevación plaquetaria transitoria. Dada la evolución y experiencia previa, y objetivando cifras de 30.000 plaquetas/ μ l se inició RTX a la dosis empleada anteriormente, obteniendo adecuada respuesta (fig. 1).

Ninguno de los pacientes presentó eventos trombóticos, *livedo reticularis*, fenómeno de Raynaud, síntomas o signos compatibles con lupus eritematoso sistémico u otra enfermedad autoinmune sistémica, ni tuvieron complicaciones hemorrágicas en su evolución. La valoración cardiológica, oftalmológica y ecografía abdominal realizadas antes de recibir RTX fueron asimismo normales.

Una vez se confirmó que las plaquetas se mantenían en cifras estables se inició antiagregación con ácido acetilsalicílico (100 mg/día) en ambos pacientes, dado el riesgo de presentar fenómenos trombóticos^{2,4}. Tras un seguimiento de 20 y 10 meses, respectivamente y habiendo recibido un único ciclo de tratamiento con RTX, los 2 pacientes continúan manteniendo recuentos plaquetarios normales, sin asociar efectos adversos, y con títulos decrecientes de anticuerpos antifosfolípidos.

Aunque la característica más distintiva del SAF son las trombosis, especialmente la trombosis venosa recurrente, otras manifestaciones clínicas denominadas «no clásicas»⁴, no incluidas en los criterios de clasificación, han sido bien definidas. Estas incluyen alteraciones neurológicas (migraña, corea), manifestaciones dermatológicas (*livedo*

reticularis, fenómeno de Raynaud), alteraciones valvulares cardíacas, microangiopatía renal y trastornos hematológicos (trombocitopenia inmune, anemia hemolítica), siendo estos hallazgos «no clásicos» más frecuentes en la población pediátrica que en adultos¹, al contrario que las manifestaciones trombóticas².

La primera línea de tratamiento de la trombocitopenia inmune, corticoides asociados o no a GGIV, resulta eficaz en el 60-80% de los pacientes. Cuando no se obtiene respuesta se han propuesto como tratamientos alternativos inmunoglobulina anti-D (pacientes Rh+) o esplenectomía, que presentan limitaciones y hacen necesaria la búsqueda de nuevas opciones terapéuticas^{3,5}.

RTX es un anticuerpo monoclonal quimérico que se une al antígeno CD20. Provoca una rápida y duradera eliminación de linfocitos B periféricos, pudiendo utilizarse en el tratamiento de trastornos del sistema inmune, mediados por autoanticuerpos, incluyendo la trombocitopenia autoinmune⁶. Se desconoce si en caso de repoblación de linfocitos B sería necesario repetir el procedimiento.

Hasta la fecha ha presentado una adecuada eficacia y seguridad, siendo preciso una estrecha vigilancia por sus posibles efectos adversos^{5,6}, que aunque infrecuentes, son graves como la leucoencefalopatía multifocal progresiva.

En conclusión, según aumenta la utilización de RTX en el tratamiento de trombocitopenias refractarias asociadas a anticuerpos antifosfolípidos en pacientes pediátricos, se aprecia que es una alternativa efectiva^{5,6}. Su empleo precoz podría evitar, entre otros, los efectos adversos derivados del uso prolongado de esteroides.

Bibliografía

1. Avcin T, Cimaz R, Silverman ED, Cervera R, Gattorno M, Garay S, et al. Pediatric antiphospholipid syndrome: Clinical and immunologic features of 121 patients in an international registry. *Pediatrics*. 2008;122:e1100-7.
2. Aguiar CL, Soybilgic A, Avcin T, Myones BL. Pediatric antiphospholipid syndrome. *Curr Rheumatol Rep*. 2015;17:27.
3. Mueller BU, Bennett CM, Feldman HA, Bussel JB, Abshire TC, Moore TB, et al. One year follow-up of children and adolescents with chronic immune thrombocytopenic purpura (ITP) treated with rituximab. *Pediatr Blood Cancer*. 2009;52:259-62.
4. Abreu MM, Danowski A, Wahl DG, Amigo MC, Tektonidou M, Pacheco MS, et al. The relevance of non-criteria clinical manifestations of antiphospholipid syndrome: 14th International Congress on Antiphospholipid Antibodies Technical Task Force Report on Antiphospholipid Syndrome Clinical Features. *Autoimmun Rev*. 2015;14:401-14.
5. Gokcebay DG, Tavit B, Fettah A, Yarali N, Azik FM, Tunc B. Evaluation of children with chronic immune thrombocytopenic purpura and Evans syndrome treated with rituximab. *Clin Appl Thromb Hemost*. 2013;19:663-7.
6. Pons I, Espinosa G, Cervera R. Eficacia y seguridad de rituximab en el tratamiento del síndrome antifosfolipídico primario: análisis de 24 casos a partir de la revisión de la bibliografía. *Med Clin (Barc)*. 2015;144:97-104.

Felisa Vázquez Gómez^{a,*}, María Prieto Arce^a, Luis Ignacio González-Granado^b, Eugenia Enríquez Merayo^c y Jaime de Inocencio Arocena^c

^a Unidad de Hemato-Oncología Pediátrica, Hospital Universitario 12 de Octubre, Madrid, España

^b Unidad de Inmunodeficiencias, Pediatría, Hospital Universitario 12 Octubre, Instituto de Investigación, Hospital Universitario 12 de Octubre (i+12), Madrid, España

^c Unidad de Reumatología Pediátrica, Hospital Universitario 12 de Octubre, Madrid, España

* Autor para correspondencia.

Correo electrónico: felisa.vazquezg@gmail.com (F. Vázquez Gómez).

<http://dx.doi.org/10.1016/j.anpedi.2016.09.007>
1695-4033/

© 2016 Asociación Española de Pediatría. Publicado por Elsevier España, S.L.U. Todos los derechos reservados.