



IMÁGENES EN PEDIATRÍA

Carcinoma mucoepidermoide de glándula parótida



Mucoepidermoid carcinoma of the parotid gland

Javier Ata-Ali^{a,b,*}, Fadi Ata-Ali^c, José Ferrando-Marco^d y Manuel Fontal-Alvarez^e

^a Unidad de Odontología, Hospital Arnau de Vilanova, Conselleria de Sanitat Universal i Salut Pública, Valencia, España

^b Universidad Europea de Valencia, Valencia, España

^c Práctica Privada, Valencia, España

^d Servicio de Anatomía Patológica, Hospital Arnau de Vilanova, Conselleria de Sanitat Universal i Salut Pública, Valencia, España

^e Servicio de Otorrinolaringología, Hospital Arnau de Vilanova, Conselleria de Sanitat Universal i Salut Pública, Valencia, España

Disponible en Internet el 4 de mayo de 2016

Presentamos el caso de un varón de 11 años que acudió al hospital por presentar una tumoración en región preauricular izquierda de crecimiento lento pero continuo, asintomática, de meses de evolución. Al tacto, la tumoración era evidente, y a la palpación, indolora, de consistencia firme y no adherida a tejidos circundantes ni piel. No se palpaban adenopatías de vecindad en cuello y la función del nervio facial estaba intacta. La ecografía informó de un nódulo hipoecoico, con algunas zonas ecogénicas en su interior, bien definido, localizado en zona intra-parotídea izquierda de aproximadamente 2,5 cm de diámetro máximo. La punción-aspiración con aguja fina no fue concluyente. Se le practicó una paratoidectomía superficial, sin incidencias, ni secuelas. El estudio histopatológico de la pieza fue: carcinoma mucoepidermoide

de bajo grado (fig. 1). El comité de tumores decidió no emplear tratamiento complementario, y tras 12 años de seguimiento, el paciente sigue asintomático y libre de tumor.

La incidencia de los tumores malignos en niños es inferior a un caso por millón de habitantes y año¹. Aproximadamente el 50% de los tumores de glándulas salivales en esta época de la vida son malignos. El estudio histopatológico de la pieza quirúrgica determinará el pronóstico y los tratamientos complementarios². El tratamiento de estos tumores es siempre quirúrgico, dada la escasa respuesta a la quimio-radioterapia. Los tumores mucoepidermoides de glándulas salivales en niños presentan un menor estadio y mayor supervivencia que en los adultos, siendo a los 5 años del $95 \pm 1,5\%$ y del $59 \pm 0,5\%$, respectivamente³.

* Autor para correspondencia.

Correo electrónico: javiataali@hotmail.com (J. Ata-Ali).

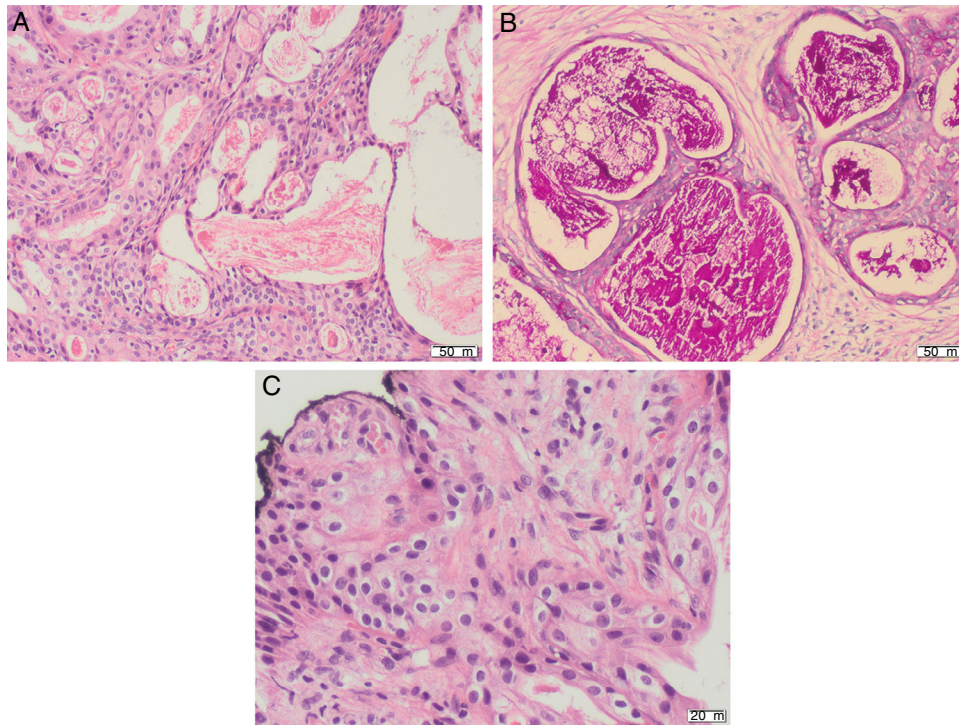


Figura 1 A) Grandes áreas quísticas rodeadas de células escamosas intermedias y células claras (H&E $\times 200$). B) Técnica de Periodic Acid Schiff (PAS), que destaca la naturaleza mucinosa del contenido quístico (PAS $\times 200$). C) Detalle a gran aumento de la celularidad neoplásica. Células escamosas intermedias y células claras, de núcleos monomorfos, con escasa atipia y sin figuras de mitosis (H&E $\times 400$).

Bibliografía

1. Yoshida EJ, García J, Eisele DW, Chen AM. Salivary gland malignancies in children. *Int J Pediatr Otorhinolaryngol.* 2014;78:174–8.
2. Lennon P, Silvera VM, Pérez-Atayde A, Cunningham MJ, Rahbar R. Disorders and tumors of the salivary glands in children. *Otolaryngol Clin North Am.* 2015;48:153–73.
3. Sultan I, Rodríguez-Galindo C, Al-Sharabati S, Guzzo M, Casanova M, Ferrari A. Salivary gland carcinomas in children and adolescents: A population-based study, with comparison to adult cases. *Head Neck.* 2011;33:1476–81.