



IMÁGENES EN PEDIATRÍA

Asimetría de la lengua

Asymmetry of the tongue



Beatriz Vacas^{a,*}, Teresa del Rosal^a, Ana Méndez-Echevarría^a y Aranzazu Royo^b

^a Departamento de Pediatría General y Enfermedades Infecciosas, Hospital Universitario La Paz, Madrid, España

^b Departamento de Radiología, sección de Neurorradiología, Hospital Universitario La Paz, Madrid, España

Disponible en Internet el 5 de mayo de 2016

Niña de 32 meses de edad que acude al servicio de urgencias por tos seca y afonía de 15 días de evolución, que no había mejorado con corticoides orales. En los últimos 3 días refieren deglución dolorosa, rechazo progresivo del alimento y exceso de salivación. Los padres negaron fiebre, dificultad respiratoria y vómitos. Sin antecedentes de interés.

A la exploración se observa decaimiento, tos intermitente y disfonía. La auscultación cardiopulmonar fue normal salvo por ruidos transmitidos de vías altas. Se objetivó una asimetría marcada de la lengua, con engrosamiento de la hemilengua izquierda (fig. 1). El resto del examen físico fue normal.

El hemograma, perfil básico y nivel de proteína C-reactiva fueron normales, así como las radiografías lateral de cuello y de tórax. La RM craneal mostró un tumor sólido (fig. 2), con extensión intra- y extracraneal. La biopsia con aguja fina guiada por TC mostró células redondas azules de pequeño tamaño. El estudio inmunohistoquímico fue positivo para CD99, y negativo para CD45, MyoD1 y antígeno de membrana epitelial, indicando sarcoma de Ewing. A las 48 h del

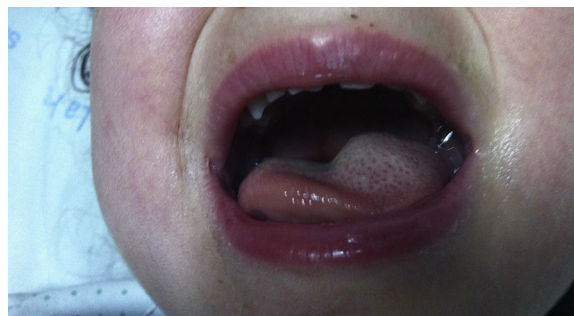

Figura 1 Fotografía de la cavidad oral que muestra engrosamiento de la hemilengua izquierda.

ingreso, la paciente mostró un deterioro neurológico progresivo con depresión respiratoria. La TC mostró edema cerebral difuso e hidrocefalia supratentorial, sin poderse descartar hemorragia intratumoral. Se colocó una válvula de derivación de LCR, pero la paciente permaneció con una puntuación de 3 en la escala de coma de Glasgow,

* Autor para correspondencia.

Correos electrónicos: madridbv@hotmail.com, beavacas81@gmail.com (B. Vacas).

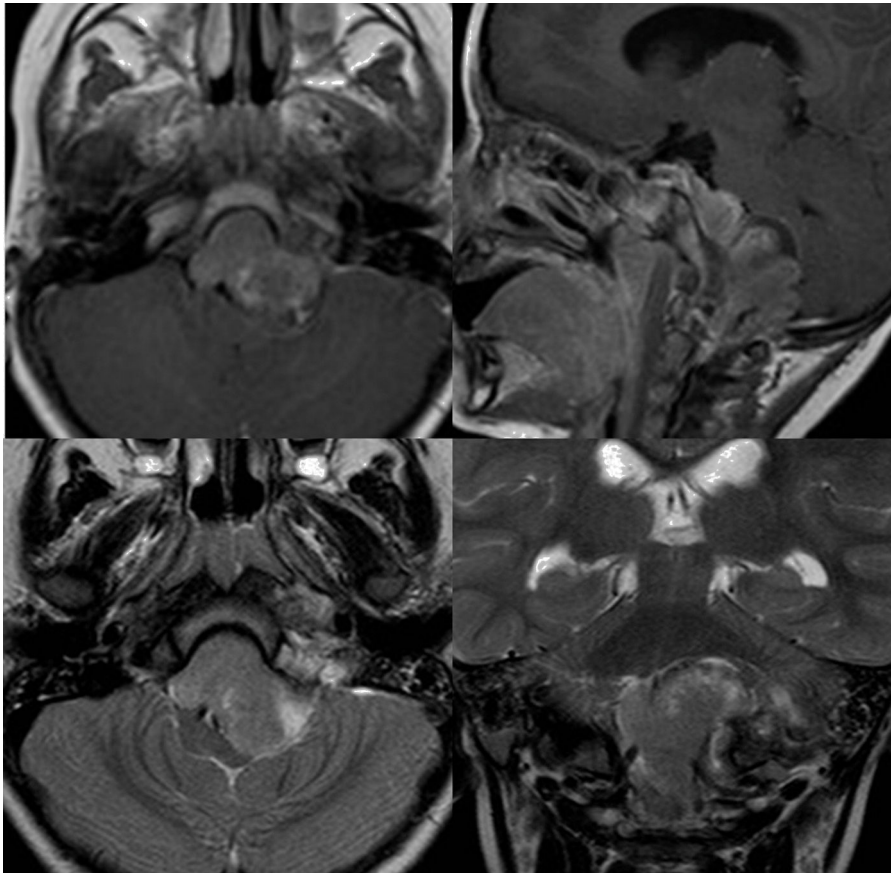


Figura 2 RM craneal, imagen sagital potenciada en T1 con gadolinio, que muestra una masa grande con realce moderado y extensión intra y extracraneal, ocupando el espacio parafaríngeo izquierdo y toda la región del canal basilar, del foramen magno a la silla turca.

confirmándose la muerte encefálica. Los padres declinaron la autopsia.

Este caso enfatiza la importancia del examen físico en pediatría. Aunque los tumores pediátricos son

infrecuentes, han de incluirse en el diagnóstico diferencial de síntomas persistentes de etiología desconocida, tales como la tos y la ronquera de nuestra paciente.