



IMÁGENES EN PEDIATRÍA

Migraña hemipléjica y secuencia pseudocontinuous arterial spin-labeling



Hemiplegic migraine and arterial spin labelling sequence

Daniel Martín Fernández-Mayoralas^{a,*}, Mar Jiménez de la Peña^b,
Alberto Fernández-Jaén^a y Ana Laura Fernández-Perrone^a

^a Unidad de Neuropediatría, Hospital Universitario Quirón Madrid, Pozuelo de Alarcón, Madrid, España

^b Servicio de Radiodiagnóstico, Hospital Universitario Quirón Madrid, Pozuelo de Alarcón, Madrid, España

Disponible en Internet el 24 de mayo de 2016

Niña de 9 años con cuadro de disartria, hemiparesia derecha de predominio braquial mantenida durante una hora y sintomatología sensitiva en miembro superior derecho (parestesias) de igual duración, seguida de dolor hemicraneal izquierdo que duró varias horas. Había sucedido un episodio previo leve 2 meses atrás, con parestesias en miembro superior derecho. No existían antecedentes familiares

de migraña hemipléjica (MH). Se realizó resonancia magnética (RM) durante la fase aguda para descartar la presencia de anomalías, especialmente isquemia cerebral (fig. 1).

La MH esporádica es un tipo de migraña con aura con debilidad motora, sin antecedentes familiares de primer ni segundo grado que padezcan MH. En la patogénesis se intuye un mecanismo de hipoperfusión/hiperperfusión

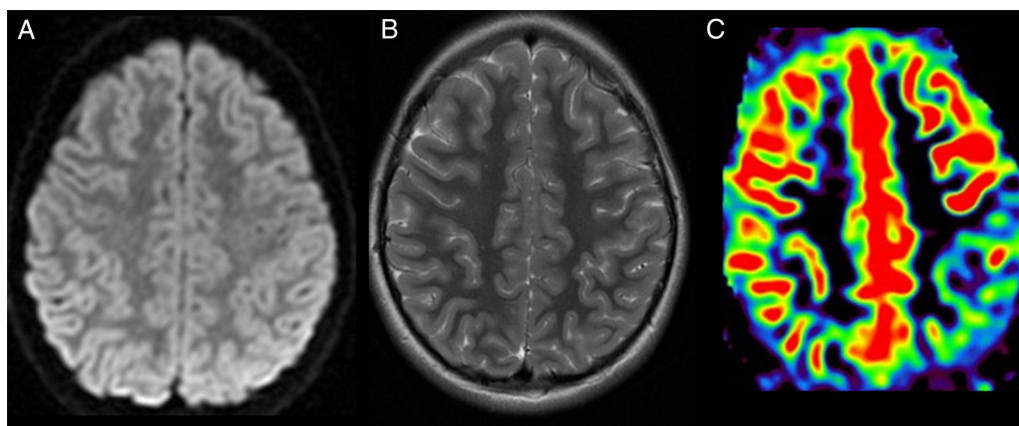


Figura 1 A) Imagen axial ponderada en difusión. B) Imagen axial ponderada en T2. C) Mapa cualitativo de flujo cerebral, con secuencia de perfusión sin contraste, *pseudocontinuous arterial spin-labeling* (ASL).

* Autor para correspondencia.

Correo electrónico: dmfmayor@yahoo.es (D. Martín Fernández-Mayoralas).

bifásica focal del córtex cerebral con una distribución anatómica que se correlaciona con el déficit neurológico clínico. Se ha utilizado la RM con contraste en secuencia de perfusión *Dynamic susceptibility contrast-perfusion weighted imaging* (DSC-PWI) para caracterizar los cambios hemodinámicos de la MH, que deben ser siempre reversibles. La secuencia *pseudocontinuous arterial spin-labeling* (ASL), es una técnica de marcado arterial incorporada recientemente al arsenal de secuencias disponibles en RM, que aprovecha el agua presente en la sangre arterial como medio endógeno de contraste para visualizar la perfusión tisular y realizar un análisis cualitativo del flujo sanguíneo cerebral. Al contrario que la DSC-PWI esta técnica no requiere contraste, lo que es de gran importancia en niños¹.

Según nuestra revisión, este es el primer caso reportado en un paciente con MH menor de 16 años con anomalías de perfusión visualizadas en ASL¹.

Las imágenes de difusión y de T2 no evidencian alteraciones de señal o morfología, a diferencia de la clara hipoperfusión parietal izquierda, que se normalizó posteriormente. Este hallazgo, reversible en ASL, siendo el resto de secuencias (T2 y difusión) normales, sirve para afianzar el diagnóstico de presunción clínica de MH y excluir otras posibilidades de diagnóstico diferencial.

Parámetros: TE, 28 ms; TI, 1.800 ms, TI1s, 1.200 ms; TI, 2.000 ms; TR, 3.000 ms; *bandwidth*: 62,5 kHz; *flip angle*, 90°; FOV, 24; matriz 64 × 48; grosor: 8 mm, sin *gap*.

Bibliografía

1. Kim S, Kang M, Choi S. A case report of sporadic hemiplegic migraine associated cerebral hypoperfusion: Comparison of arterial spin labeling and dynamic susceptibility contrast perfusion MR imaging. *Eur J Pediatr*. 2016;175:295–8.