



IMÁGENES EN PEDIATRÍA

Infarto testicular hemorrágico tras torsión del cordón espermático



Hemorrhagic infarction of the testicle after spermatic cord torsion

R. Sánchez Oro*, J.M. Sanchís García, C. Parrilla Muñoz y C. Soto Sarrión

Servicio de Radiodiagnóstico, Hospital Clínico Universitario de Valencia, Valencia, España

Disponible en Internet el 25 de noviembre de 2013

Niño de 14 años que presentó dolor testicular derecho, que se inició súbitamente y tuvo 48 h de evolución. En el examen físico presentaba un hemiescrotro inflamado, el reflejo cremastérico estaba ausente y el dolor no se aliviaba con la elevación del testículo. En la ecografía en modo B (fig. 1) se identificaba un testículo agrandado, heterogéneo, con 2 zonas bien diferenciadas: una en el polo superior, hipoeicoica, y otra en el polo inferior, hipereicoica. En la ecografía doppler color (fig. 2) no se detectó flujo arterial ni venoso.

Los hallazgos correspondían a una torsión del cordón espermático. La lesión hipereicoica del polo inferior se interpretó como un área de transformación hemorrágica del infarto testicular desarrollado por el paciente y así se confirmó posteriormente en la anatomía patológica de la pieza de orquiectomía (fig. 3). En la intervención quirúrgica se realizó también orquidopexia contralateral.

En las primeras 3 h tras la torsión, el testículo puede tener una apariencia normal en la ecografía, entre las 3 y las 24 h suele aparecer agrandado e hipoeicoico¹. Sin embargo, en los pacientes con más de 24 h de evolución es frecuente encontrar un testículo de ecoestructura heterogénea con áreas hipereicoicas en su interior. Es muy importante identificar estas áreas hipereicoicas porque corresponden a infartos hemorrágicos que son indicativos de no viabilidad testicular y obligarán a realizar una orquiectomía². Para proteger el testículo contralateral no torsionado se ha de realizar

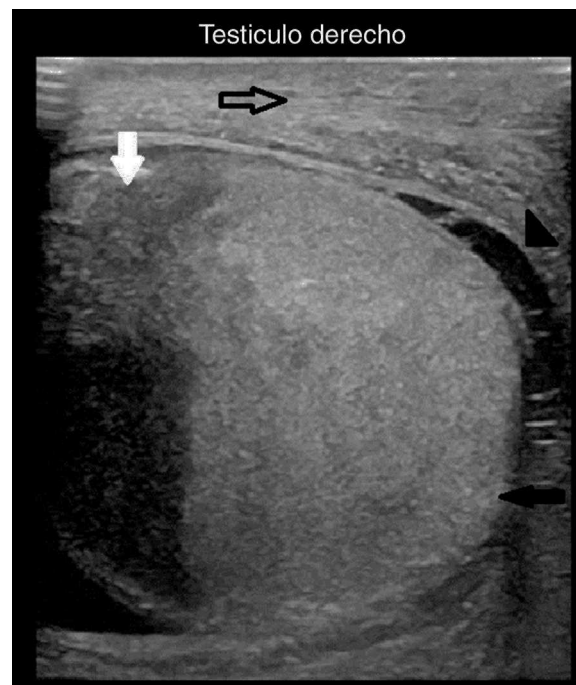


Figura 1 Ecografía en modo B del testículo derecho (corte longitudinal). Se observa un polo superior hipoeicoico (flecha blanca), un polo inferior hipereicoico (flecha negra), engrosamiento de las cubiertas escrotales (flecha hueca negra) e hidrocele reactivo con tabiques (cabeza de flecha negra).

* Autor para correspondencia.

Correo electrónico: raquel.sanchez.oro@hotmail.com
(R. Sánchez Oro).

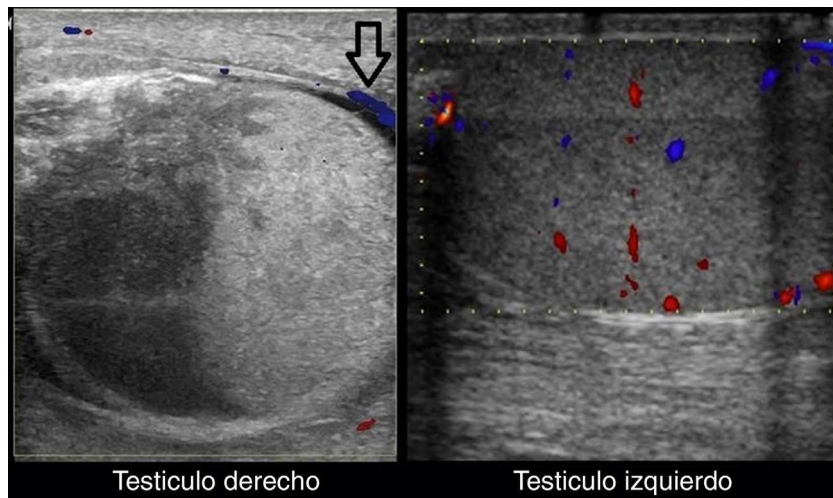


Figura 2 Ecografía doppler color del testículo izquierdo y del derecho (cortes longitudinales). Muestra una ausencia de flujo venoso y arterial en el testículo derecho, con presencia de vascularización aumentada en el tejido paratesticular (flecha negra). El flujo venoso y arterial está conservado en el testículo izquierdo.

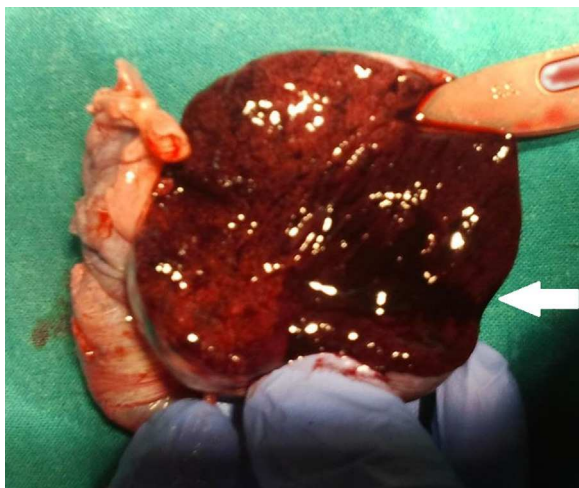


Figura 3 Pieza de orquiectomía derecha abierta por cara anterior en la que se observa, macroscópicamente, el infarto testicular con transformación hemorrágica en el polo inferior (flecha blanca).

orquidopexia del mismo³ y orquiectomía del testículo isquémico para disminuir el riesgo de desarrollar una reacción autoinmune que ocasionaría infertilidad⁴.

Agradecimientos

A los servicios de Pediatría, Urología y Anatomía Patológica por su disposición y colaboración.

Bibliografía

1. Aso C, Enríquez G, Fité M, Torán N, Piró C, Piqueras J, et al. Gray-scale and color doppler sonography of scrotal disorders in children: An update. *Radiographics*. 2005;25:1197-214.
2. Turgut AT, Bhatt S, Dogra VS. Acute painful scrotum. *Ultrasound Clin*. 2008;3:93-107.
3. Coley BD. The acute pediatric scrotum. *Ultrasound Clin*. 2006;1:485-96.
4. Dogra VS, Bhatt S, Rubens DJ. Sonographic evaluation of testicular torsion. *Ultrasound Clin*. 2006;1:55-66.