

Diagnóstico prenatal y manejo del quiste broncogénico



Prenatal diagnosis and management of bronchogenic cyst

Sr. Editor:

El quiste broncogénico es una malformación producida durante el desarrollo del árbol traqueobronquial entre la semana 3 y 7 de vida fetal¹. Se trata de un quiste solitario lleno de líquido o moco localizado en el 70% de los casos en mediastino. También puede situarse en parénquima pulmonar, en la cavidad pleural y, de forma excepcional, fuera del tórax, en el cuello, la lengua o la piel^{2,3}. Generalmente, no tiene comunicación con la tráquea, los bronquios ni otras estructuras adyacentes²⁻⁴.

Se presenta una lactante con diagnóstico prenatal de probable quiste broncogénico, que permanece asintomática y es intervenida de forma programada a los 9 meses de edad.

Embarazo controlado; en la ecografía de la semana 12 se detecta una imagen anecoica en el hemitórax izquierdo, que permanece sin cambios en controles posteriores. Se amplía estudio mediante resonancia magnética (RM) en la semana 30 + 4 de gestación (fig. 1), donde se establece como primera posibilidad diagnóstica el quiste broncogénico, planteando diagnóstico diferencial con otras malformaciones broncopulmonares, como el quiste de duplicación esofágico. Parto con fórceps en la semana 41 + 3, peso al nacer 4.150 g y Apgar 7/8; no precisó reanimación; parálisis braquial con fractura clavicular izquierda, sin otras incidencias en el periodo neonatal.

La paciente permanece asintomática, con ganancia ponderoestatural adecuada y desarrollo psicomotor normal. Al mes de vida, se realiza una radiografía de tórax (fig. 2) y RM para confirmación de la sospecha diagnóstica. Se solicita esofagograma que descarta comunicación con el quiste. A los 9 meses de edad, se realiza una quistectomía programada mediante videotoracoscopia. La anatomía patológica confirma el diagnóstico de formación quística, compatible con quiste broncogénico.

El diagnóstico de malformaciones broncopulmonares en el periodo prenatal es cada vez más frecuente gracias a las ecografías de rutina durante el embarazo. Se estima una incidencia de 56 por cada 100.000 nacimientos⁵. El quiste broncogénico suele aparecer en el mediastino medio o posterior como imagen quística unilocular anecoica, aunque puede visualizarse también un componente hiperecogénico^{5,6}.

Sin embargo, el diagnóstico mediante ecografía resulta difícil; la RM prenatal realizada en torno a la semana 30 ayuda a definir la naturaleza de la malformación, estableciendo el diagnóstico diferencial entre malformación adenomatoidea quística (malformación congénita de las vías aéreas), enfisema lobar congénito, quiste broncogénico, quiste de duplicación entérica, secuestro pulmonar y quiste neuroentérico^{2,4,7,8}. Además, permite establecer las relaciones con estructuras vecinas y estimar el volumen y la maduración pulmonar, datos determinantes en caso de intervención pre o perinatal^{7,8}.

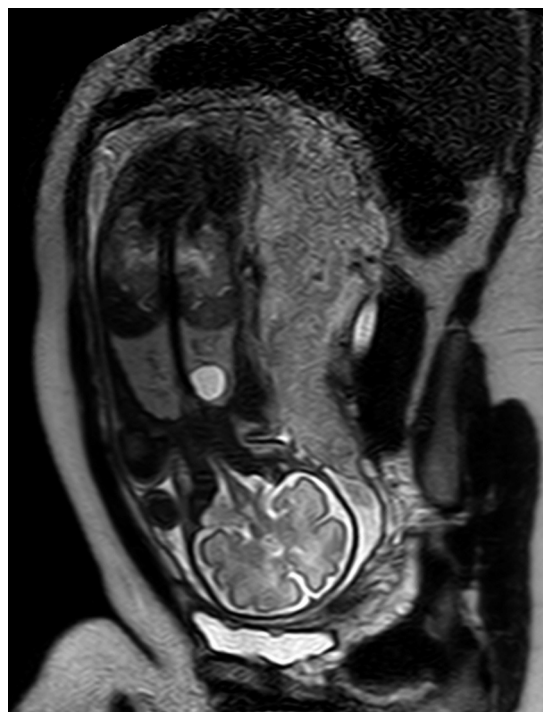


Figura 1 RM fetal en la semana 30 + 4: lesión redondeada bien delimitada en el lóbulo superior del pulmón izquierdo, con señal hiperintensa en esta secuencia SS TSE T2, sin relación con estructuras mediastínicas.

La historia natural del quiste broncogénico es muy variable. Se recomienda hacer un seguimiento ecográfico cada 2 semanas, vigilando posibles complicaciones, como la hipoplasia pulmonar, el polihidramnios por compresión esofágica, el enfisema pulmonar por compresión bronquial⁹ o el *hydrops* fetal por compresión cardiaca o venosa^{2,5}. La anasarca constituye un factor de mal pronóstico, haciendo necesaria la intervención prenatal para drenaje del quiste^{5,6,10}.

El distrés respiratorio al nacimiento, en caso de compresión traqueobronquial, puede precisar oxigenación con membrana extracorpórea hasta el momento de la intervención⁹. Sin embargo, lo más frecuente es la evolución favorable sin sintomatología evidente al nacimiento³⁻⁵. La evaluación posnatal de las malformaciones broncopulmonares requiere ecografía con Doppler, radiografía de tórax, esofagograma, RM o TC pulmonar con contraste intravenoso en los 2 primeros meses de vida, siendo esta última la técnica con mayor sensibilidad, estimada del 100%^{2,5-7}. En nuestro caso, se realizó una RM para evitar la irradiación ocasionada por la TC.

El carácter secretor del quiste produce un crecimiento progresivo con riesgo de rotura, fistulización, infección, hemorragia o degeneración tumoral, obligando a la intervención quirúrgica^{2,3,7}. En pacientes asintomáticos no está bien definido el momento quirúrgico, recomendándose entre los 6 y los 24 meses de vida. La cirugía precoz previene la aparición de sintomatología y favorece el desarrollo alveolar posnatal; sin embargo, el riesgo anestésico y quirúrgico es mayor en los primeros meses de vida^{2,7}. Actualmente, existe experiencia en la extirpación del quiste por videoto-

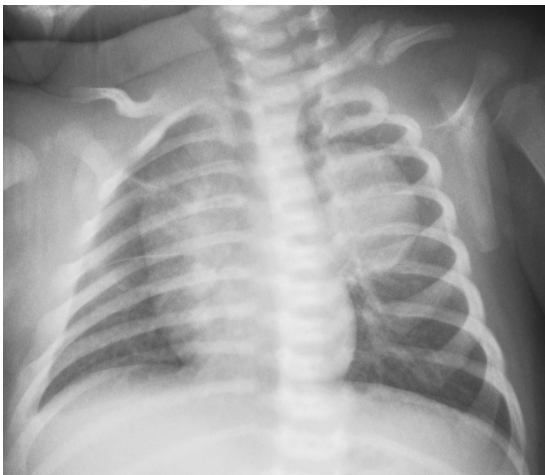


Figura 2 Radiografía de tórax: imagen de mayor densidad radiológica, redondeada, bien delimitada, en el hemitórax izquierdo sin calcificaciones en su interior y sin anomalías aparentes de las estructuras óseas adyacentes. Fractura de clavícula izquierda con formación de callo óseo.

racoscopia, técnica menos cruenta y mejor aceptada que la toracotomía.

El pronóstico de las malformaciones broncopulmonares depende del tamaño, la localización y la aparición de complicaciones. La RM prenatal mejora el diagnóstico y ayuda a la planificación de una terapia relacionada con su evolución sin sustituir a la ecografía en la detección y seguimiento. En la mayoría de los casos, el quiste broncogénico no produce clínica al nacimiento. El momento más adecuado para su extirpación no está claro, debiéndose hacer un balance entre el riesgo de una intervención quirúrgica precoz y el beneficio de evitar posibles complicaciones y favorecer un correcto desarrollo pulmonar.

Bibliografía

1. Biyyam DR, Chapman T, Ferguson MR, Deutsch G, Dighe MJ. Congenital lung abnormalities: embryologic features, prenatal diagnosis, and postnatal radiologic-pathologic correlation. *Radiographics*. 2010;30:1721–38.

2. Cobos Barroso N, Bosque García M. Malformaciones congénitas broncopulmonares. En: Andrés Martín A, Valverde Molina J, editores. *Manual de neumología pediátrica* (Sociedad de Neumología Pediátrica). Madrid: Editorial Panamericana; 2011. p. 169–83.
3. Pascual Sánchez MT, Pérez Pérez G. Malformaciones broncopulmonares. En: Cobos N, Pérez-Yarza EG, editores. *Tratado de Neumología Infantil*. 2.ª ed. Ergon; 2009. p. 249–64.
4. Tsunetzuka Y, Shimizu Y, Tanaka N, Ishikawa N, Ohama K. Progressive intraparenchymal bronchogenic cyst in a neonate. *Ann Thorac Cardiovasc Surg*. 2008;14:32–4.
5. Hourrier S, Salomon LJ, Bault JP, Dumez Y, Ville Y. Prenatal diagnosis and management of foetal lung lesions. *Rev Mal Respir*. 2011;28:1017–24.
6. Lecomte B, Hadden H, Coste K, Gallot D, Laurichesse H, Lemery D, et al. Hyperechoic congenital lung lesions in a non-selected population: From prenatal detection till perinatal management. *Prenat Diagn*. 2009;29:1222–30.
7. Eber E. Antenatal diagnosis of congenital thoracic malformations: early surgery, late surgery, or no surgery? *Semin Respir Crit Care Med*. 2007;28:355–66.
8. Recio Rodríguez M, Martínez de Vega V, Cano Alonso R, Carrascoso Arranz J, Martínez Ten P, Pérez Pedregosa J. MR imaging of thoracic abnormalities in the fetus. *Radiographics*. 2012;32:E305–21.
9. Levine D, Jennings R, Barnewolt C, Mehta T, Wilson J, Wong G. Progressive fetal bronchial obstruction caused by a bronchogenic cyst diagnosed using prenatal MR imaging. *AJR*. 2001;176:49–52.
10. Rios LT, Araujo Júnior E, Nardoza LM, Moron AF, Martins Mda G. Prenatal diagnosis and postnatal findings of bronchogenic cyst. *Case Rep Pulmonol*. 2013;2013:483864.

M. García Morin^{a,*}, A.M. Haro Diaz^a, A. Salcedo Posadas^b, J.L. Rodríguez Cimadevilla^b y Y. Ruiz Martín^c

^a *Servicio de Pediatría, Hospital General Universitario Gregorio Marañón, Madrid, España*

^b *Servicio de Neumología Infantil, Hospital General Universitario Gregorio Marañón, Madrid, España*

^c *Servicio de Radiología Infantil, Hospital General Universitario Gregorio Marañón, Madrid, España*

* Autor para correspondencia.

Correo electrónico: m.garciamorin@gmail.com (M. García Morin).

<http://dx.doi.org/10.1016/j.anpedi.2013.10.014>

Del intestino al cerebro... pasando por el torrente sanguíneo

From gut to brain... passing through the blood stream

Sr. Editor:

Haciendo analogía al famoso artículo «Gluten sensitivity: From gut to brain»¹, el cual habla de las manifestaciones neurológicas de la enfermedad celiaca y de la «sensibilidad



al gluten»», deseamos publicar una nota acerca de raras manifestaciones hematológicas de la enfermedad celiaca y lanzar la hipótesis de que estas también puedan presentarse en los pacientes con sensibilidad al gluten.

La manifestación hematológica más frecuente de la enfermedad celiaca es la anemia (por déficit de hierro, de ácido fólico o de vitamina B₁₂). Otras manifestaciones posibles son la leucopenia y o la trombocitopenia; la primera se postula de origen carencial y la segunda por autoinmunidad.

Recientemente, se ha descrito asociación con manifestaciones hematológicas raras, en especial con la aplasia medular (10 casos descritos en la literatura, 2 de ellos en niños)²⁻⁴. Otros cuadros hematológicos que se han visto