

IMÁGENES EN PEDIATRÍA

Falso hematoma epidural ecográfico en un neonato[☆]

False epidural haematoma in a neonatal ultrasound

M. Aмоса Delgado^{a,*}, B. Hernandez Garcia^b, J.A. Ruiz Gines^a y J.A. Alvarez Salgado^a

^a Servicio de Neurocirugía, Hospital Virgen de la Salud, Complejo Hospitalario de Toledo, Toledo, España

^b Servicio de Pediatría, Fundación Jiménez Díaz, Madrid, España

Disponible en Internet el 23 de octubre de 2013

Recién nacido a término de 12 días de vida, con embarazo controlado y parto espontáneo, eutócico, con presentación cefálica. Exploración al nacimiento normal, salvo importante cefalohematoma parietal derecho. Consulta por persistencia de cefalohematoma e irritabilidad. Exploración normal, fontanela anterior normotensa y pulsátil. La ecografía transfontanelar (ET) muestra un hematoma epidural parietal derecho de $4 \times 4 \times 1$ cm, sin desplazamiento de línea media (fig. 1). Se ingresa en la Unidad de

Cuidados Intensivos donde se repiten ET seriadas sin cambios. El paciente permanece estable. Se realiza resonancia magnética cerebral (fig. 2), donde no se evidencia dicho hematoma, concluyendo que la imagen visualizada se trataba de una falsa imagen en espejo del cefalohematoma. El paciente pudo ser dado de alta sin requerir tratamiento neuroquirúrgico.

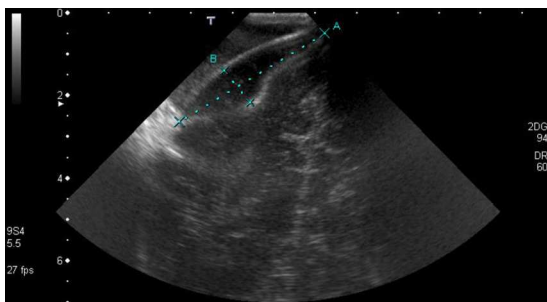


Figura 1 Imagen ecográfica en el que se observa un cefalohematoma de 40×10 mm junto con hematoma extraaxial epidural de 40×10 mm que impronta sobre la superficie cerebral pero sin desviación de la línea media.

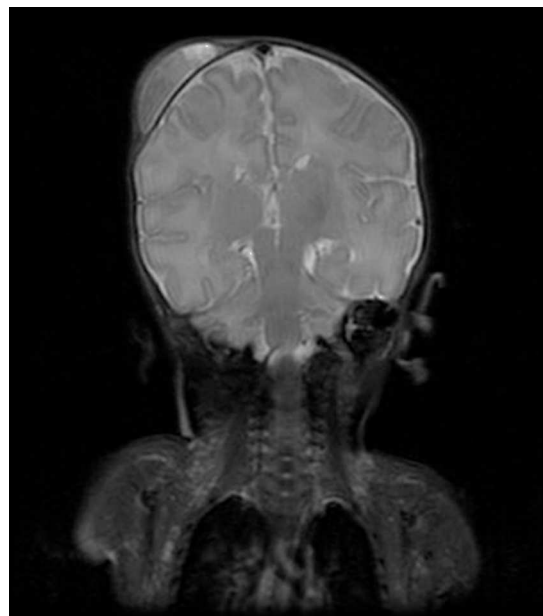


Figura 2 RM craneal en corte coronal donde se aprecia el cefalohematoma parietal derecho pero sin presencia de lesión intracraneal asociada.

[☆] Presentado previamente en el XVII Congreso Nacional de la Sociedad Española Neurocirugía, desarrollado en Las Palmas los días 9-12 de mayo del 2012.

* Autor para correspondencia.

Correo electrónico: manu.amosa@gmail.com
(M. Aмоса Delgado).

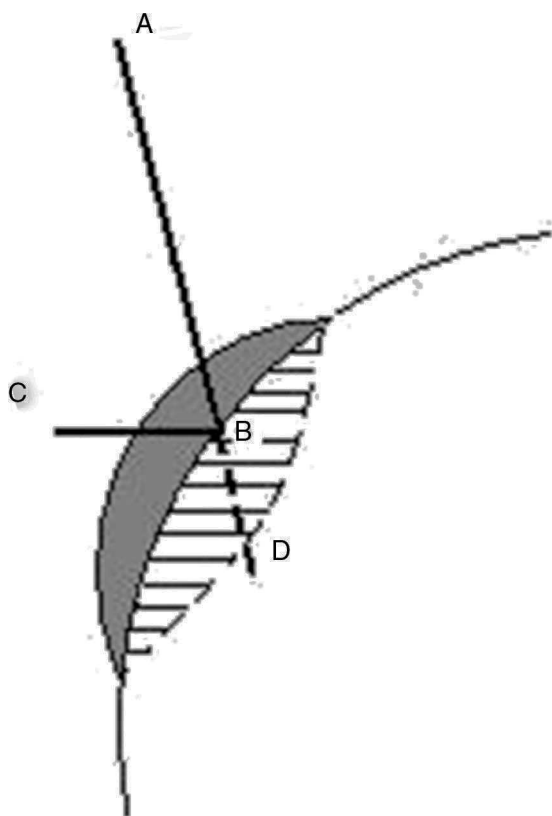


Figura 3 El rayo del ultrasonido viaja en dirección AB, al chocar con el hueso rebota y la información que recoge es del trayecto ABC, aunque el trayecto que supone el transductor es ABD. Por ello, la imagen del cefalohematoma es reflejado a nivel intracraneal como un hematoma epidural.

Una imagen en espejo ocurre cuando el haz ultrasónico incide oblicuamente en una superficie que actúa como espejo ecográfico, reflejándolo (fig. 3). Así empieza a repetir información de las estructuras que están por encima de la superficie mientras que el sistema de lectura del transductor, basado en el tiempo, asume que el haz continúa viajando en línea recta. Por ello, la nueva imagen es presentada como si se encontrara posterior a la superficie que lo refleja en lugar de anterior. El resultado es que la imagen del cefalohematoma es mostrada como si estuviera por debajo de la calota, simulando un hematoma epidural¹⁻⁴.

Este caso ilustra que aunque la ET es un método inocuo y estándar de evaluación en el neonato, en ocasiones es necesario recurrir a pruebas más invasivas, sobre todo cuando existe discordancia clínico-radiológica.

Bibliografía

1. Abu-Zidan FM, Hefny AF, Corr P. Clinical ultrasound physics. *J Emerg Trauma Shock*. 2011;4:501-3.
2. Cakmakci H, Gulcu A, Zenger MN. Mirror-image artifact mimicking epidural hematoma: Usefulness of power Doppler sonography. *J Clin Ultrasound*. 2003;31:437-9.
3. Feldman MK, Katyal S, Blackwood MS. Ultrasound artifacts. *Radiographics*. 2009;29:1179-89.
4. Mihmanli I, Cetinkaya S, Kurugoglu S, Kantarcu F, Esen G. Another face of mirror-image artifact. *Eur J Ultrasound*. 2001: 14-20.