



PÓSTER II

Viernes, 5 de junio

DIAGNÓSTICO POR IMAGEN  
Zona Póster (Planta 0)

**P942**  
VALORACIÓN MEDIANTE ECOGRAFÍA DE LOS NÓDULOS DE LOCALIZACIÓN SUPERFICIAL

L.A. Sanz Salanova, M.R. Cozcolluela Cabrejas, F.J. González Echeverría, C. del Real Sánchez de Puerta, M.T. Martínez-Berganza Asensio y R. Larrosa López

*Servicio de Pediatría y Sección de Radiodiagnóstico, Hospital Reina Sofía de Tudela, Navarra, España.*

**Objetivo:** La ecografía es una técnica inocua, de bajo coste, altamente difundida, y habitualmente la técnica utilizada inicialmente en pacientes en los que se les diagnostican nódulos palpables. Por ello, es importante conocer las presentaciones ecográficas habituales de los diferentes nódulos de localización superficial.

**Material y métodos:** Basándonos en las imágenes tanto de ecografía como de ecografía doppler adquiridas en los últimos 10 años en el Hospital Reina Sofía (Tudela, Navarra), se ha efectuado una revisión de la patología más habitual de localización superficial que se origina en sistema músculo-esquelético, vasos, grasa, glándulas salivares, ganglios linfáticos y hueso en la población pediátrica.

**Resultados:** Se describe el aspecto ecográfico típico de las lesiones. En todos casos se confirmó el diagnóstico mediante otras técnicas de imagen y/o punción o biopsia de la lesión. Se revisan los nódulos localizados en el músculo (fibromatosis coli, hematoma, roturas musculares...); en cápsula sinovial (quiste popliteo); hueso (fractura, osteomielitis, granuloma eosinófilo, quiste dermoide...); en ganglios linfáticos (inflamatorios, reactivos, necróticos, supurativos, granulomatosos, afectación por linfoma...); en glándulas salivares (sialolitiasis, enfermedad inflamatoria, quiste de la primera hendidura braquial, linfangioma...); en mama (ginecomastia); en vasos (hemangioma...) y una miscelánea de patologías (quiste del conducto tirogloso, quiste de hendidura braquial, linfangioma, lipoma, absceso...).

**Conclusiones:** El objetivo de esta revisión es familiarizarse con el aspecto ecográfico de las lesiones nodulares palpables, dada la difusión de la ecografía. No obstante, deben conocerse las limitaciones de la técnica, pues en muchos casos es necesario completar el estudio con otras técnicas de imagen (Rx, TAC o RM).

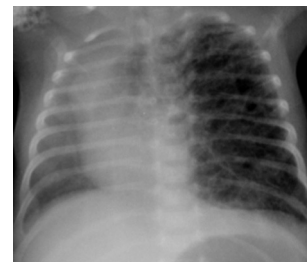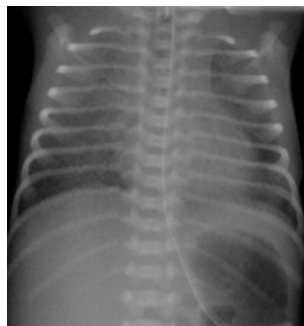**P943**  
MALFORMACIÓN ADENOMATOIDEA QUÍSTICA ENMASCARADA POR PATOLOGÍA PULMONAR SUBYACENTE

M.E. Porta Dapena, M.T. Garzón Guiteria, J.F. Hurtado Díaz, J.M. Garrido Pedraz, M. López Sousa y F.J. Casares Mouriño

*Departamento de Pediatría y Servicio de Radiodiagnóstico del Complejo Hospitalario, Ourense, España.*

**Introducción:** La enfermedad adenomatoidea quística (MAQ) es una malformación congénita pulmonar poco frecuente caracterizada por una proliferación anormal de elementos mesenquimales pulmonares.

**Caso clínico:** RN prematura de 31 semanas de EG, 1.ª gemela de gestación bicorial, biamniótica. Sin antecedentes familiares. Cesárea por desprendimiento de placenta previa. Apgar 3-7. Peso: 1.200 g. AC: Soplo II/VI. AP: estetores bilaterales, tiraje costal, quejido respiratorio y aleteo nasal. Resto de la exploración normal. La Rx de tórax muestra un patrón alveolar en vidrio esmerilado, difuso, con escasos broncogramas compatible con enfermedad de membrana hialina grado II (EMH). Se procede a Ventilación Mecánica, VAFO y administración de Surfactante e ibuprofeno por ductus arterioso persistente, con buena evolución clínica y radiológica y extubación al 6.º día. Al mes de vida inicia cuadro de distrés respiratorio con crepitantes de predominio en hemitórax izdo. En la Rx de tórax se observa hiperaireación de pulmón izdo con múltiples imágenes seudoquísticas de pequeño tamaño con herniación contralateral y desplazamiento de estructuras cardiomedíastínicas a la dcha, con distribución del aire intestinal normal. Los hallazgos sugieren enfermedad adenomatoidea quística y se confirman con TAC. Se procede a toracotomía posterolateral y lobectomía de LSI con el diagnóstico anatomopatológico de MAQ tipo II.



**Comentarios:** El espectro clínico de la MAQ en el RN varía desde asintomática a *hydrops fetalis*, *neutotórax* o distrés respiratorio que, puede estar enmascarado por patología subyacente como neumonías recurrentes o como en nuestro caso una enfermedad de membrana hialina.

## P944

### SARCOMA DE EWING/PNET DE LA PARED COSTAL EN NIÑO DE 7 AÑOS

M. Gracia Casanova, P. Huerta Blas, S. Ortiz Madinaveitia, S. Soria Navarro, J. Elías Pollina y A. Mainar Turón

*Anatomía Patológica y Radiología Intervencionista, Hospital Clínico Universitario Lozano Blesa, y Servicio de Cirugía Pediátrica, Hospital Miguel Servet, Zaragoza, España.*

**Introducción:** Se presenta el caso de un paciente con una masa torácica en el que tras un complejo diagnóstico diferencial clínico-radiológico se confirmó la presencia de un sarcoma de Ewing/PNET costal.

**Caso clínico:** Niño de 7 años que acude a urgencias por fiebre de 38 °C y dolor en hemiabdomen derecho de 24 horas de evolución. No presenta antecedentes familiares ni personales de interés. En la exploración destaca una hipoventilación basal derecha y dolor a la palpación en hipocondrio derecho. Se realiza radiografía toraco-abdominal apreciándose un aumento de densidad seudonodular basal derecha. Se solicitan hemograma, leucocitos 18.200/mm<sup>3</sup> (N 74,9%), resto de fórmula normal; PCR 10,07 mg/dl; VSG 1.<sup>a</sup> hora 72 mm; ferritina sérica 279 ng/ml; mantoux negativo; serologías de neumonía e hidatidosis negativas y ecografía abdominal sin hallazgos. Se ingresa y se pauta antibioterapia endovenosa desapareciendo la fiebre, con persistencia de la imagen radiológica. Ante estos hallazgos se solicitan catecolaminas en orina normales y tomografía computarizada evidenciándose una tumoración sólida de 4 × 3 cm localizada a nivel extrapulmonar. Se realiza PAAF de la lesión, encontrándose grupos de células neoplásicas de pequeño tamaño, que se agrupa en forma de molde, indicando un proceso neoplásico de células pequeña compatible con un tumor neuroectodérmico periférico (PNET) toracopulmonar. En la biopsia de la lesión no se obtiene suficiente componente estructural. A continuación se realiza PET/TAC poniendo de manifiesto una tumoración laterobasal derecha discretamente hipermetabólica con dudosa invasión costal sin metástasis a distancia. Se envía a hospital de referencia solicitándose enolasa neuronal específica (41,6 ng/ml) y se programa resección quirúrgica, confirmando el diagnóstico intraoperatorio e inmunohistoquímico de Sarcoma de Ewing/PNET costal.

**Conclusiones:** El Sarcoma de Ewing representa el 1% de los tumores malignos propios de la infancia, siendo la localización costal excepcional. Destaca el complejo diagnóstico diferencial, siendo definitivo el estudio anatomopatológico de la pieza quirúrgica para el diagnóstico.

## P945

### TROMBOSIS DE LA VENA CAVA INFERIOR: A PROPÓSITO DE UN CASO

A. Castellón Gallego, M. Maneiro Freire, M. Muñoz Fontán, N. Martín Torres, A. Álvarez Moreno y M.J. Fernández Seara

*Servicio de Pediatría, Complejo Hospitalario Universitario de Santiago de Compostela, A Coruña, España.*

**Introducción:** La trombosis venosa neonatal es una entidad poco frecuente asociada en la mayoría de los casos a deshidratación, hemorragias, sepsis, asfixia perinatal, diabetes materna, catéteres venosos, policitemia, traumatismo del parto, anemia, enfermedades cardíacas cianóticas, consumo materno de tiacidas y trastornos de la coagulación. También existen casos de causa no conocida o idiopáticas.

**Caso clínico:** Neonato a término ingresado por riesgo infeccioso (fiebre materna intraparto, taquicardia fetal sostenida y aguas meconiales). Antecedentes antenatales sin datos de interés. Nacido mediante parto vaginal con llanto ineficaz precisando una dosis de naloxona (sedación materna), Apgar 8/10/10. En la exploración física se detecta criptorquidia izquierda por lo que se realiza ecografía abdominal detectándose nódulo de morfología ovoidea con una pared hiperecogénica probablemente calcificada localizado en el interior de la vena cava a nivel infrahepático, que muy probablemente corresponda a un trombo organizado que permite el flujo a su alrededor. Se realiza estudio completo de coagulación, función renal y hepática sin evidenciarse alteraciones significativas. El niño permanece asintomático durante todo su ingreso y se realiza seguimiento ecográfico del trombo sin objetivarse cambios. Se decide actitud expectante y seguimiento evolutivo.

**Conclusiones:** La trombosis de la vena cava inferior en una entidad rara con muy pocas referencias en la literatura médica, asociándose casi siempre a trombosis de las venas renales. Se diagnostica fundamentalmente mediante ecografía, siendo muchas veces un hallazgo incidental. El pronóstico y tratamiento depende principalmente de su extensión y de la formación de circulación colateral, siendo las principales secuelas hipertensión arterial e insuficiencia renal.

## P946

### ENFERMEDAD DE ALBERS-SCHÖNBERG: CUANDO UNA IMAGEN VALE MÁS QUE MIL CONSULTAS

G.C. Muñoz García, O. Rotaetxe Vacas, I. Anguiano San Juan, J.J. Carrandi Camiña, F.J. Núñez Rodríguez y M.C. Fernández Ramos

*Sección de Endocrinología Infantil, Servicio de Pediatría y Servicio de Radiología, Hospital de Basurto, Bilbao, Vizcaya, España.*

**Caso clínico:** Presentamos el caso de un niño que nos fue remitido a la consulta de endocrinología pediátrica a la edad de dos años para estudio de talla baja. Se trataba de un niño en el percentil 3 para el peso y la talla con escafocefalia, discreto pliegue antimongoloide, estrabismo divergente e hipermetropía, retraso en la dentición y una retrognatia que se manifestó en la época de lactante con problemas en la deglución. El desarrollo psicomotor era normal y no presentaba otras dismorfias. Como antecedente, destacaba una reciente fractura en metacarpo tras un traumatismo de baja intensidad. Así, ya desde la primera visita llamaban la atención los rasgos faciales del paciente, y para valoración de dicho fenotipo fue consultando a lo largo de un año en las secciones de neurología infantil de diversos centros, sin poder ser catalogado dentro de ningún síndrome concreto. Finalmente, a la edad de tres años acude a la consulta de ortopedia infantil para valoración de cojera persistente, y en el estudio rutinario mediante radiografía de caderas se observa un aumento llamativo de densidad ósea a nivel de ambas palas ilíacas y fémures con una deformidad en coxovara. Ante dichos hallazgos se solicita una serie ósea donde se evidencian hallazgos similares a todos los niveles del esqueleto, siendo especialmente llamativos a nivel de base de cráneo y vértebras. Apoyados en dichas imágenes, y quedando aún pendiente el resultado del estudio genético, podemos lanzar el diagnóstico de presunción de que nos encontramos ante un síndrome de Albers-Schönberg, o lo que es lo mismo, la forma benigna de osteopetrosis.

## P947

### FLUIDOTERAPIA INTRAVENOSA: TRAS LOS PASOS DE HOLLIDAY

C. Gavilán Martín

*Hospital Universitario San Juan, Alicante, España.*

**Introducción:** En 1957 M. Holliday sentaba las bases de la hidratación intravenosa en niños. Después de 50 años sus indicaciones continúan vigentes en la gran mayoría de los hospitales, a pesar de que en la última década proliferan publicaciones que aconsejan una reflexión profunda acerca del manejo de los líquidos parenterales en los niños hospitalizados. Teoría clásica de Holliday y Segar: Las necesidades basales de líquidos y electrolitos vienen determinadas por el gasto energético. Líquidos: 0-10 kg = 100 ml/kg; 11-20 kg = 1000 ml + 50 ml/kg; > 20 kg = 1500 ml + 20 ml/kg. Iones: Na = 3 mEq/kg; Cl = 2 mEq/kg; K = 2 mEq/kg. De forma generalizada, estos requerimientos se aportan en forma de sueros glucosalinos 0,18-0,3%. La polémica: En el 2003, M. Moritz y JC Ayus, destapan la caja de Pandora recomendando la administración de sueros isotónicos como fluidoterapia de mantenimiento, basándose en los casos de hiponatremia sintomática (en ocasiones mortal) surgidos en las UCIP durante los años 90, debidos a la infusión de sueros hipotónicos en niños con secreción aumentada de ADH. El problema: La fluidoterapia reemplaza las pérdidas de agua y electrolitos ocasionadas por los procesos fisiológicos normales (*mantenimiento*) y, si es necesario, corrige cualquier déficit existente (*reposición*). Para un correcto balance hídrico, el riñón debe ser capaz de concentrar y diluir la orina adecuadamente, lo que no ocurre en algunos pacientes por el aumento de ADH, fisiológico (pe. deshidrataciones) o inadecuado (pe. posquirúrgicos); en estos casos los sueros hipotónicos conllevan retención de agua libre e hiponatremia dilucional con el consiguiente riesgo de edema cerebral.

**Conclusión:** Teniendo presente que ninguna composición es óptima para todos los pacientes, y que ningún protocolo sustituye al sentido común del médico y a un adecuado seguimiento de los pacientes, según la evidencia actual, el mantenimiento de un niño sano puede realizarse con fluidos hipotónicos teniendo siempre precaución con el volumen a administrar. Sin embargo, la reposición en los niños gravemente enfermos debe hacerse de forma rápida (2-4h) y con sueros isotónicos (preferiblemente SSF), con el fin de devolver a la normalidad los valores en sangre de ADH.

con surco en la base, hipospadias balánico, introito pequeño, labios escrotalizados, y gónada palpable en labio mayor derecho. *Exploraciones complementarias:* hemograma, bioquímica, coagulación e iones normales. Estudio hormonal: testosterona 1.14 ng/ml (VN < 0,86). Resto de andrógenos normales. Cariotipo de alta resolución 46 XX, normal. Eco abdominal: útero rudimentario, no se ve ovario izquierdo. Gónada que parece teste en labio mayor derecho, con conducto deferente. Genitografía: uretra masculina, seno urogenital común, vagina-útero rudimentarios. Laparoscopia exploradora al mes y medio: gónada izquierda indiferenciada en abdomen, con aspecto ovárico, trompa normal, útero pequeño. Se procedió a extirpación de gónada y trompa izquierdas durante la laparoscopia. Al biopsiar gónadas: en la izquierda se observa tejido ovárico. En la derecha, parénquima testicular normal. *Evolución:* al informar a los padres, muestran preferencia por asignar el sexo masculino al paciente. A los 8 meses, test HCG: Basal 0,02 ng/ml → 0,386 ng/ml. Ha sido tratado con testosterona i.m. A los 23 meses de vida se realizó: extirpación de restos müllerianos (útero y vagina) por laparotomía, genitoplastia masculinizante y uretroplastia por técnica de Koyanagi. Evolución favorable.

**Conclusiones:** Presentamos este caso por lo infrecuente del mismo, por la dificultad de la técnica quirúrgica y la complejidad de la asignación del sexo, puesto que constituye una urgencia endocrinológica.

## P949 DISGENESIA GONADAL POR DEFECTO DE HORMONA ANTIMÜLLERIANA. ¿ES OBLIGATORIO EXTIRPAR SIEMPRE LAS GÓNADAS DISGENÉTICAS?

I.L. Ruiz Arana, M. Alegre Viñas, M. Nistal, L. Golmayo Gaztelu, M.M. Alonso Blanco y R. Barrio Castellanos

*Hospital Ramón y Cajal, Madrid, y Hospital Universitario La Paz, Madrid, España.*

**Introducción:** La actitud general ante una gónada disgenética en sujetos XY es su extirpación. En la actualidad hay criterios histológicos que apoyan que algunas gónadas disgenéticas puedan conservarse debido al bajo riesgo de degeneración maligna.

**Caso clínico:** Varón de 9 años que presentó al nacimiento alteración de la diferenciación sexual (ADS) con micropene (2,3 cm) incurvado e hipospadias perineal con testículos de 1 cc (Prader) en escroto. Cariotipo 46XY. Estudio hormonal al mes y medio de vida: hormona antimülleriana (4,9 ng/ml) (V.N: 80,1-101,5), testosterona (0,2 ng/ml), LH (0,2 mUI/ml) y FSH (0,2 mUI/ml). El estudio genético de mutaciones del gen del receptor de andrógenos fue negativo. Con el diagnóstico de disgenesia gonadal a los 20 meses se realizó el primer tiempo de reconstrucción del hipospadias. El micropene fue tratado con testosterona 25 mg/mes durante 3 meses, la respuesta clínica fue positiva con crecimiento del pene. Hasta los 7 años los testículos permanecieron en escroto con evidencia de criptorquidia bilateral a los 8 años por lo que se realizó orquidopexia bilateral con biopsia. El estudio histológico confirmó el diagnóstico de disgenesia testicular con anomalía en la diferenciación del testículo por defecto de hormona antimülleriana. La presencia de una intensa disminución de células germinales así como la ausencia de atipias permitió la preservación de los testes por el bajo riesgo de desarrollo de neoplasia, con el objetivo de conservar la función esteroidogénica. Los hallazgos histológicos confirman el mal pronóstico en cuanto a fertilidad.

**Conclusión:** El estudio histológico de las gónadas disgenéticas es de gran utilidad para un correcto diagnóstico de la ADS y la toma de decisión de conservar o no las gónadas malformadas.

## ENDOCRINOLOGÍA Zona Póster (Planta 0)

### P948 HERMAFRODITISMO VERDADERO

D. Zapata Hernández, J.M. Martos Tello, K. Mantilla Rivas, A. Escribano Muñoz y A. Gutiérrez Macías

*Hospital Universitario Virgen de la Arrixaca, Murcia, España.*

**Caso clínico:** El hermafroditismo verdadero constituye el 3-10% de las causas de ambigüedad genital. Más frecuente en individuos negros, africanos, y el cariotipo más frecuente es 46 XX. Estas características las reúne el caso que presentamos: Recién nacido, que a los pocos días de vida es estudiado por genitales ambiguos. *Antecedentes familiares:* padres de origen nigeriano, sanos, no consanguíneos. Tres hermanos sanos. *Antecedentes personales:* embarazo y parto sin incidencias. PN: 3.570 g, longitud 52 cm. En la exploración genital se apreciaba un clítoris hipertrófico/falo de 15 × 12 mm

**P950****HIPEROSTOSIS: DIAGNÓSTICO DIFERENCIAL**

R. del Pozo Melero, S. Moriano León,  
J. Guerrero Fernández, C. Melcón Crespo,  
F. Climent Alcalá y R. Gracia Bouthelier

*Hospital Universitario La Paz, Madrid, España.*

**Introducción:** La enfermedad de Caffey o hiperostosis cortical infantil, es una patología poco conocida con una baja incidencia (3/1.000 en menores de 6 meses). Consiste en un exceso de crecimiento de la cortical en múltiples huesos, principalmente largos con una clínica de irritabilidad, fiebre e inflamación de partes blandas. Curso clínico autolimitado con resolución espontánea.

**Caso clínico:** Lactante mujer de 6 meses, de etnia peruana, con incurvación progresiva de ambas EEII desde poco después del nacimiento, sin otros síntomas ni signos acompañantes. Antecedentes personales: tratamiento con Protovit, no antecedentes de tratamiento con prostaglandinas, resto sin interés. Antecedentes familiares: sin interés. Exploración física: talla y peso en p3, extremidades inferiores en varo, resto normal. Pruebas complementarias realizadas: analítica: metabolismo fosfo-cálcico (PTH 52 pg/ml, vitamina D 30 ng/ml, calcio total 10,1 mg/dl, fosfato 5,1 mg/dl, fosfatasa alcalina 340 u/l). Hormonas tiroideas: TSH 2,62 mUI/ml y T4L 1,27 ng/dl. Serie ósea: reacción subperióstica con incurvación a nivel de ambas tibias (imagen en sable) y fémures. Serología sífilis IgG negativo. Mantoux: negativo. Vitaminas liposolubles: normales. Control a los 10 meses: clara mejoría en la deformidad de EEII derecha con persistencia leve en EEII izquierda. Control radiográfico: desaparición de la reacción subperióstica salvo hiperostosis residual en tibia y fémur izquierdos.

**Conclusiones:** Dada la buena evolución de esta patología pero su gran desconocimiento, creemos importante pensar en ella como posible diagnóstico diferencial de otras patologías como son tumores óseos, osteomielitis, raquitismo, sífilis congénita, hipervitaminosis A, etc. cuyo pronóstico y actitud terapéutica es muy diferente.

**P951****BOCIO NEONATAL ASOCIADO A TRATAMIENTO MATERNO CON ANTITIROIDEOS**

M.C. Martínez López, M.I. Pescador Chamorro,  
M.C. Miranda Herrero, M. Fontecha García de Yébenes,  
F. González Martínez y A. Rodríguez Sánchez

*Hospital General Universitario Gregorio Marañón,  
Madrid, España.*

**Introducción:** El bocio neonatal es una entidad clínica poco frecuente. La patología tiroidea materna mal controlada durante la gestación puede asociarse a alteraciones de la función tiroidea fetal y del recién nacido.

**Caso clínico:** Recién nacido varón que presenta una masa cervical anterior en el momento del nacimiento. Antecedentes obstétricos: hipertiroidismo materno en tratamiento con propiltiuracilo durante todo el embarazo (dosis máxima: 350 mg/día desde 6 semanas antes del parto). Polihidramnios en ecografía de la semana 34, y escaso crecimiento longitudinal en la semana 36. Parto eutócico a término sin complicaciones. Exploración física: Buen estado general, no signos de dificultad respiratoria. Pabellones auriculares de implantación algo baja, frente ancha con implantación baja del pelo. Masa cervical anterior de 7 x 3 cm compatible con bocio. Hipotonía axial, reflejo de Moro débil, succión adecuada. Resto de exploración sin hallazgos de interés. Se realizaron ecografía cervical y gamma-grafía tiroidea con Tc99 que confirmaron el diagnóstico de bocio neonatal. En el control de hormonas tiroideas realizado a las 16 horas de vida se objetivaron niveles de TSH 52,7 mU/dl

(rango normal < 10) y T4 libre 0,7 ng/dl (rango normal 0,8-2). A las 40 horas de vida presentó hipertonia e hiperexcitabilidad, con clonus y reflejo de retirada, siendo los valores de hormonas tiroideas de TSH 12,9 mU/dl y T4 libre 1,3 ng/dl. En los días sucesivos la exploración física se normalizó, siendo las determinaciones de hormonas tiroideas realizadas normales para la edad.

**Discusión:** El diagnóstico y tratamiento de las alteraciones de la función tiroidea materna durante la gestación son esenciales para asegurar el bienestar fetal y el normal desarrollo de su función tiroidea. Las mujeres gestantes con hipertiroidismo deben ser monitorizadas cada 4-6 semanas, siendo el objetivo del tratamiento utilizar las dosis mínimas necesarias de antitiroideos para mantener los niveles de T4 libre en el límite superior de la normalidad. El adecuado tratamiento de la madre y el control ecográfico del feto son herramientas útiles para asegurar la normalidad de la función tiroidea fetal y descartar la aparición de un bocio.

**P952****ALTERACIÓN DEL CRECIMIENTO EN NIÑOS CON DIABETES MELLITUS TIPO 1 SECUNDARIA A DÉFICIT DE HORMONA DE CRECIMIENTO**

M. Alegre Viñas, I.L. Ruiz Arana, M. Martín Frías,  
L. Golmayo Gaztelu, M.M. Alonso Blanco y R. Barrio Castellanos

*Unidad de Endocrinología Pediátrica, Hospital Ramón y Cajal,  
Madrid, y Universidad de Alcalá de Henares, Madrid, España.*

**Introducción:** Los niños con diabetes mellitus tipo 1 (DM 1) con buen control metabólico presentan crecimiento semejante a niños sanos. La disminución de la velocidad de crecimiento no asociada a mal control nos obliga a descartar otra patología asociada.

**Objetivos:** Presentar las características evolutivas de dos pacientes con DM 1 y déficit aislado de hormona de crecimiento (GH).

**Casos clínicos:** *Paciente 1:* Varón diagnosticado DM1 a los 4 años con HbA<sub>1c</sub> 9,1% (VN 5,31 ± 0,313) y talla +0,3 DE. Talla diana (TD) 182,6 cm (+1,1 DE). A los 5 años meningitis tuberculosa. Déficit de GH a 8 años: talla 121 cm (-0,9 DE). *Paciente 2:* Niña diagnosticada DM1 a 3 8/12 con HbA<sub>1c</sub> 9,9% y talla +0,1 DE. TD 166 cm (+0,6 DE). Déficit de GH a 5 6/12 años: talla 102,8 cm (-1,5 DE). Evolución (tabla). En ambos: estudio enfermedad celíaca negativo y función tiroidea normal. Dos tests GH patológicos con disminución IGF1. No otros déficits hipofisarios asociados. RNM cerebral: *Paciente 1:* Imágenes residuales de meningitis tuberculosa. *Paciente 2:* Hipoplasia hipofisaria. El paciente 1 fue tratado con GH desde 7,5 a los 16 años: talla adulta de 180,3 cm (+1 DE). El paciente 2 acaba de comenzar tratamiento con GH.

|            | Edad   | Talla (cm)<br>(DE) | VC (cm/año)<br>(DE) | HbA <sub>1c</sub><br>(%) | E. ósea |
|------------|--------|--------------------|---------------------|--------------------------|---------|
| Paciente 1 | 5 4/12 | 111,2 (+0,4)       | 7,7 (+1,4)          | 5,9                      | 2 8/12  |
|            | 6 5/12 | 116,2 (+0,2)       | 5,0 (-1,2)          | 6,8                      | -       |
|            | 7 4/12 | 119 (-0,2)         | 2,8 (-3,4)          | 6,5                      | 5       |
| Paciente 2 | 4 7/12 | 101,7 (-0,6)       | 3,2 (-4,7)          | 6,4                      | 3 6/12  |
|            | 5 6/12 | 102,8 (-1,5)       | 2,1 (-4,2)          | 6,0                      | 4       |

**Conclusiones:** En los pacientes con DM1 con alteración del crecimiento y buen control metabólico tras descartar alteraciones asociadas como enfermedad celíaca e hipotiroidismo hay que descartar déficit de GH. El tratamiento con GH dificulta el control la diabetes.

**P953****MENARQUÍA PRECOZ IDIOPÁTICA COMO CAUSA INFRECUENTE DE SANGRADO VAGINAL EN LA INFANCIA**

A.C. Barreda Bonis, C. Melcón Crespo, A.M. González Fernández, F. Climent Alcalá, J. Guerrero Fernández y R. Gracia Bouthelie

*Servicio de Endocrinología, Hospital Materno Infantil La Paz, Madrid, España.*

La menarquía precoz idiopática es un proceso benigno y autolimitado consistente en un sangrado genital de origen endometrial en niñas prepúberes sin otras características sexuales asociadas. Para su diagnóstico es preciso descartar procesos tumorales, traumatismos, vulvovaginitis, cuerpos extraños vaginales, así como la ingesta exógena de estrógenos.

**Casos clínicos:** *Caso 1:* Niña de 9.8 años con dos episodios de sangrado vaginal, autolimitados, de 2-3 días de duración, separados por intervalo de 1 mes; sin otros signos de desarrollo puberal. Antecedentes sin interés. Exploración: talla y peso: p25; Tanner I, genitales externos femeninos sin secreción. Hemograma, bioquímica y coagulación normales. Urocultivo: estéril. Edad ósea acorde. Sistema hipofiso-gonadal: prepuberal. Ecografía abdominal: útero prepúber, ovario derecho de 2,9 cm e izquierdo de 2,8 cm con imágenes foliculares en su interior, la mayor de 6,9 mm. Vaginoscopia: introito, mucosa y orificio cervical de aspecto normal. No sangrado ni cuerpos extraños. Evolución: sin recidivas. Desarrollo puberal normal, menarquía a los 12 años. *Caso 2:* Niña de 2 años con dos episodios de sangrado vaginal de 4 y 8 días de duración, a los 2 años y 4 meses después, sin otros signos de desarrollo puberal. Antecedentes sin interés. Exploración: talla y peso: p10. Tanner I, genitales femeninos normales. Presenta sangrado en pañal y en zona genital. Urocultivo normal; frotis vaginal: normal. Estudio hormonal: prepuberal. Edad ósea acorde. Ecografía abdominal: útero prepúber, ovarios con imágenes de folículos en el ovario derecho de 1,1 cm y en el izquierdo de 1,2 cm. Vaginoscopia: genitales externos sin alteraciones. En vagina se observa sangre retenida en hocico de tenca, que parece provenir de cavidad uterina. RM Abdominal: Útero sin alteraciones. En ovario derecho se visualiza una imagen redondeada hiperintensa de 8 mm, compatible con folículo ovárico. Evolución: sin recidivas hasta el momento actual.

**Conclusión:** La menarquía precoz idiopática es una causa poco frecuente de sangrado genital en la infancia por lo que descartar otros procesos es obligado. Se trata de un proceso benigno y autolimitado que no influye en el desarrollo puberal posterior ni en la talla final.

**P954****GEMELAS CON TALLA BAJA**

J. de las Heras Montero, A. Miguélez Velazco, I. Hernández Salvador, A. Aguayo Calcena, A. Vela Desojo e I. Rica Echebarria

*Endocrinología, Hospital de Cruces, Barakaldo, Vizcaya, España.*

**Caso clínico:** Motivo de consulta: gemelas fenotípicamente iguales de 5 años y 3 meses de edad que acuden a consultas de Endocrinología Infantil por talla baja. Antecedentes familiares: talla baja familiar (padre: 164 cm, madre: 153,2 cm). Hermana de 8 años sana, talla en p 3-10. Antecedentes personales: embarazo gemelar biamniótico. Recién nacidas a término, crecimiento intrauterino retardado, realizando la primera gemela catch-up de talla a los 3 años de edad. Asmáticas en tratamiento con budesonida inhalada. Exploración física: la exploración física por aparatos de ambas hermanas es normal, presentando peso en p10 y talla en < p3. Pruebas complementarias: HRF, BQ general, serie férrica normales; función tiroidea normal, Ac antitiroideos negativos; Ac antitransglutamina-sa negativo, IgA normal. La edad ósea está atrasada en 1 año. La primera gemela presenta IGF1: 118 ng/ml, IGF-BP3: 3,8 µg/ml; y la

segunda IGF1: 201 ng/ml, IGF-BP3: 4,6 µg/ml. Se realiza cariotipo, presentando la primera gemela cariotipo 46 XX normal y la segunda un mosaicismo (17% 45 XO/83% 46XX), que se confirma. En la primera gemela se realiza estudio de GH, que presenta respuesta normal tras estímulo farmacológico (clonidina e insulina) y secreción nocturna adecuada. Tratamiento: se inicia tratamiento con GH a 45 µg/kg/día a la segunda gemela (cariotipo mosaico) a los 8 años y 3 meses de edad.

**Resultados:** Se presenta la evolución de ambas pacientes hasta los 15 años de edad. Se aprecia una leve aceleración del crecimiento de la segunda gemela pese a lo cual la hermana no tratada alcanza talla similar (145,2 cm respecto a 144,2 cm).

**Comentarios:** Se pone en duda si la GH es eficaz en mosaicismos con bajo porcentaje de células 45 XO.

**P955****HIPERPLASIA HIPOFISARIA SECUNDARIA A HIPOTIROIDISMO PRIMARIO**

M.A. Mate García, R. Tomasini, M. Urgelles Homdedeu y M. Olmo González

*Hospital Mutua de Terrassa, Barcelona, y CAP La Sénia, Tarragona, España.*

**Caso clínico:** Paciente niña de 10 años y 9 meses de edad, remitida a consultas externas de endocrinología pediátrica, por estancamiento de la velocidad de crecimiento y elevación de TSH. Rehistoriando refiere astenia, caída del cabello, sequedad cutánea, y dolor abdominal de un año de evolución. Presenta también dolores en extremidades inferiores y cefalea de pocos meses de evolución. Estos síntomas habían pasado desapercibidos. Antecedentes familiares y personales sin interés. Exploración física: buen estado general, palidez cutáneo-mucosa, xerosis cutánea y estrías en abdomen. Se palpa bocio. Estadio puberal I de Tanner. Resto normal. Auxología: Peso: 35 kg (-0,49 DE), Talla: 131,2 cm (-1,7 DE). Exploraciones complementarias. Analítica: anemia con una hemoglobina 10,7 g/dl, hematocrito 31,6%, VCM 91,59 fL, HCM 31 pg/cel, AST: 83 U/l, ALT: 33 U/l, Colesterol 303 mg/dl, Creatinacina 1.120 U/l. Estudio del hierro normal, ionograma normal. TSH: 907,5 mUI/ml, T4L < 0,4 ng/dl, Perfil gonadal prepuberal, IGF-1: 60,4 ng/ml. Anticuerpos antitiroideos: antiperoxidasa: > 500 UI/ml y antitiroglobulina: 198 UI/ml. Como estudios de imagen se realiza: Ecografía tiroidea: tiroides globalmente hipoecóico, con múltiples imágenes nodulares de mayor hipoecogenicidad repartidas por todo el parénquima, de pocos milímetros de diámetro. El tamaño del lóbulo tiroideo derecho es de: 11 × 8 × 37 mm y el izquierdo de 12 × 9 × 29 mm; ecografía abdominal: normal y RMN craneal: Engrosamiento globuloso de la hipófisis, con diafragma selar ligeramente invertido (12 mm) El fondo de ojo y campimetría son normales. Diagnóstico y evolución: Se diagnostica de tiroiditis autoinmune con hiperplasia hipofisaria secundaria a hipotiroidismo primario de larga evolución y se inicia tratamiento sustitutivo con levotiroxina sódica a 2,5 µg/kg/día. A las 6 semanas se normalizan los niveles de TSH y T4L y mejora la clínica, estando actualmente asintomática. Pendiente RNM craneal de control.

**P956****DÉFICIT HORMONAL COMBINADO HIPOFISARIO ASOCIADO A DELECIÓN DE LA REGIÓN P.11.2 DEL CROMOSOMA 18**

M. Pedrini Casals, R. Cardona Hernández, E. Molina Hermoso, M. García Puig, M.C. Valls Tolosa y L. Ibáñez Toda

*Agrupación Sanitaria, Hospital Sant Joan de Déu, Barcelona, España.*

**Introducción:** Los factores genéticos que controlan el desarrollo y función de la hipófisis no están, hasta ahora, del todo bien carac-

terizados. Distintas alteraciones del cromosoma 18 (deleciones, isocromosomas, trisomías) se han asociado a talla baja y excepcionalmente a hipopituitarismo.

**Caso clínico:** Lactante que consulta por estancamiento ponderal a partir de las seis semanas de vida. No antecedentes perinatales de interés. Peso RN: 3.200 g (+0,12 DE); Longitud: 48 cm (-0,88 DE). Consultan en centro hospitalario a los 2 meses de vida por vómitos, rechazo del alimento y febrícula. Presenta palidez cutánea, fenotipo peculiar (orejas de implantación baja, blefarofimosis, retrognatia), hipotonía axial y pobre seguimiento visual. En la analítica de ingreso se objetiva cortisol con valores por debajo de la normalidad, iniciándose tratamiento corticoideo sustitutivo. De las exploraciones complementarias realizadas destaca cariotipo 46XY, del(18)(p11.2). Resto de exámenes incluyendo RAST a proteínas de leche de vaca, ecografías abdominal, cerebral y cardíaca, fondo de ojo y *screening* de metabolopatías dentro de la normalidad. Es dado de alta a las 3 semanas tras mejoría clínica, siguiendo controles en consultas externas. A los 4 meses de vida es derivado a nuestro centro por estancamiento ponderal (-2,74 DE) y persistencia de febrícula sin signos analíticos de infección. De las analíticas realizadas destaca TSH = 1,97 mUI/l, T4 = 7,6 pmol/l, IGF-1 indetectable, supresión del eje suprarrenal (tratamiento corticoideo), ADH baja, hipernatremia y osmolaridad plasmática elevada. Se objetiva poliuria y osmolalidad urinaria elevada con hiponatriuria. En la RM no se visualizó adenohipófisis ni neurohipófisis. Con el diagnóstico de hipotiroidismo central y diabetes insípida por probable hipoplasia hipofisaria se inicia tratamiento con desmopresina y levotiroxina, presentando mejoría clínico-analítica. Sigue controles en consultas externas de Endocrinología, continuando tratamiento con levotiroxina, desmopresina y pauta descendente de corticoides. Persisten peso y talla bajos y se encuentra pendiente de realizar test de estimulación de hormona de crecimiento.

**Conclusión:** Postulamos en relación a este caso clínico y otras descripciones presentes en la literatura que es probable que exista un factor en el brazo corto del cromosoma 18 implicado en el desarrollo y/o función de la glándula hipofisaria.

## ENFERMERÍA

### Zona Póster (Planta 0)

#### P957

##### DEFICIENCIA FEMORAL FOCAL PROXIMAL

Y. Rey Shilling, R. Fernández Martínez, F. Santolaria, J.M. Torres Simón, P. Plaja Román y J. Agulló Martí

*Servicio de Pediatría y Servicio de Ortopedia y Traumatología, Hospital de Palamós (Fundación Mn. Miquel Costa), Girona, España.*

**Caso clínico:** Recién nacido a término (40 + 5) de sexo masculino, hijo de una madre de 30 años, fumadora. Cuarta gestación, controlada, sin incidencias. Serologías: rubéola inmune, resto negativas. Parto eutócico. Líquido claro. Apgar 8/9. Las ecografías prenatales constan como normales. A la exploración presenta acortamiento de la extremidad inferior izquierda, sin otras malformaciones asociadas. Rx de ambas extremidades inferiores: no se observa fémur izquierdo. Resto de estructuras óseas sin alteraciones. Ecografía de caderas: en la cavidad acetabular izquierda se aprecia imagen ecográfica que podría corresponder con cabeza femoral cartilaginosa. La deficiencia femoral focal proximal consta de un amplio espectro de defectos, desde una hipoplasia leve de fémur hasta una agenesia completa. Su incidencia es de 1 por cada 50.000 recién nacidos vi-

vos. Algunos casos están asociados a diabetes materna. Existen varias clasificaciones radiológicas según la existencia de acetábulo, cabeza femoral y grado de acortamiento del fémur. El tipo de sfecación de nuestro caso hace difícil encuadrarlo en cualquiera de las clasificaciones mayoritariamente (Aitken y Pappas). No debe ser un caso de diagnóstico posnatal. Los casos extremos implican un difícil reto terapéutico.

## GENÉTICA Y DISMORFOLOGÍA

### Zona Póster (Planta 0)

#### P958

##### EXTROFIA VESICAL

I. Ruiz Tapia, M. Ursueguía Sánchez, E. Lodosa Ayala, R. Delgado Alvira, B. Riaño Méndez y M.B. Fernández Vallejo

*Complejo Hospitalario San Millán-San Pedro, Logroño, La Rioja y Hospital Miguel Servet, Zaragoza, España.*

**Introducción:** La extrofia vesical es un defecto grave del cierre de la pared abdominal fetal de patogenia desconocida. Presenta una prevalencia de 1:50.000 nacidos vivos. La alteración en la migración de las células ectodérmicas entre la 4.ª-5.ª semana de gestación provoca una comunicación entre el exterior y la mucosa vesical, por ausencia de tejido conectivo. Presenta varias formas clínicas, desde epispadias, la forma más leve, extrofia vesical clásica y extrofia de cloaca, la forma más grave. Puede asociar inserción baja del cordón umbilical, malformaciones intestinales y esqueléticas, uretra rudimentaria, cuello vesical hipoaplásico, y en las niñas clítoris bífido, duplicación vaginal y útero bífido. El diagnóstico es clínico. El tratamiento es quirúrgico y requiere varias fases: La primera, en las primeras 24-48 horas de vida y corresponde al cierre de la vejiga, de la uretra prostática en los niños, aproximación de las ramas pubianas y reconstrucción de la pared abdominal. La segunda, entre el año y los dos años de edad, corresponde a la reparación genital.

**Caso clínico:** Recién nacido, varón, sin antecedentes obstétricos de interés que presenta a la exploración física defecto de cierre de la pared abdominal a nivel de hipogastrio con masa mucosa compatible con vejiga. Genitales externos masculinos, pene rudimentario con epispadias, testes en bolsas escrotales. Resto de la exploración física normal. Se objetiva diástasis púbica en ecografía abdominal sin anomalías renales ni ureterales. Tratamiento: reconstrucción de la extrofia con cistostomía temporal que es retirada posteriormente, actualmente pendiente de corrección de epispadias. Así mismo se realiza osteotomía pélvica dejando tracción de fémures en zénith que es retirada al alta.

**Conclusión:** La extrofia vesical es una malformación infrecuente cuyo tratamiento quirúrgico es complejo y puede presentar secuelas graves que van desde la incontinencia urinaria hasta cambio de sexo por genitales rudimentarios, precisando en muchos casos varias intervenciones, por lo que requiere un abordaje multidisciplinar: quirúrgico, endocrino y psicológico.

#### P959

##### SÍNDROME CHARGE: A PROPÓSITO DE UN CASO

E. de Miguel Esteban, E. Lodosa Ayala, E. Bastida Ratera, A. González, I. Sáenz Moreno y B. Riaño Méndez

*Complejo Hospitalario San Millán-San Pedro, Logroño, La Rioja, y Hospital de Cruces, Barakaldo, Vizcaya, España.*

**Introducción:** El Síndrome CHARGE es una entidad clínica que comprende varias malformaciones: atresia de coanas, coloboma, cardiopatías, retraso en el crecimiento y desarrollo, hipoplasia genital y malformaciones óticas con o sin sordera. Se estima una incidencia de 0,1-1,2/10.000 nacimientos vivos. Presentamos un nuevo caso clínico, y una revisión actualizada del tema.

**Caso clínico:** Recién nacido varón, que ingresa por imagen sospechosa de atresia duodenal en ecografía prenatal. Antecedentes perinatales: madre sana, embarazo sin incidencias, cesárea por riesgo de pérdida de bienestar fetal, a término; APGAR 6/8/10, reanimación tipo IV. Peso 2.560 g. Se confirmó atresia duodenal, acompañada de fístula traqueo-esofágica. Se corrigieron ambas quirúrgicamente, además de realizar cirugía antirreflujo, y colocar gastrostomía de alimentación, por imposibilidad de técnicas de succión y deglución, al presentar fisura palatina incompleta, parálisis facial derecha completa, y parálisis de pares craneales inferiores. Además, presentaba coloboma papilar bilateral, con disminución de respuesta en potenciales evocados visuales, así como ausencia total en los auditivos. Completaba el cuadro una doble comunicación interauricular, sin repercusión clínica.

**Discusión:** En 1998 se establecieron los criterios clínicos para el diagnóstico del Síndrome CHARGE, de los que nuestro paciente cumple los cuatro mayores (coloboma, fisura palatina —en algunos casos puede sustituir la atresia de coanas—, alteración de pares craneales, anomalías en oído) y varios menores. El coloboma, presente en el 80% casos, puede ser unilateral o bilateral y afectar sólo al iris o extenderse a retina y afectar al nervio ótico. Las malformaciones cardíacas están presentes en 75-80% casos, siendo la tetralogía de Fallot la más común. Hasta en el 70% de los pacientes se identifica una mutación en el gen CHD7. Se debe considerar precozmente este diagnóstico en niños que presenten alguno de los criterios clínicos, para adelantarnos a las complicaciones. Su abordaje es multidisciplinar, si bien el avance de las técnicas quirúrgicas ha aumentado mucho la supervivencia de estos pacientes, así como su calidad de vida.

## P960

### CARDIOPATÍA, MALFORMACIÓN DE DANDY-WALKER Y ALTERACIONES CRANEOFACIALES: SOSPECHA DE SÍNDROME DE RITSCHER-SCHINZEL O SÍNDROME 3C (CRÁNEO-CEREBELO-CARDÍACO)

E. Vázquez Rodríguez, V. Sánchez Valverde, M. Escudero Lirio, M. Rodríguez González, A. Moruno Tirado, J. Santos de Soto, A. González-Meneses López y R. Fernández

*Servicio de Cardiología Pediátrica y Servicio de Dismorfología, Hospital Infantil Universitario Virgen del Rocío, Sevilla, España.*

**Introducción:** El síndrome de Ritscher-Schinzel, se caracteriza por anomalías congénitas del corazón, cráneo, y tronco cerebral. Puede presentar: estancamiento estaturponderal, hipotonía, retraso psicomotor, alteraciones cráneo-faciales, hipoplasia del vermis cerebeloso, malformación de Dandy-Walker, y cardiopatía. Se postula un patrón de herencia autosómica recesiva.

**Caso clínico:** Recién nacida mujer, sin antecedentes obstétricos de interés, que presenta al nacimiento distrés respiratorio e hipoxemia progresivos, siendo diagnosticada de atresia pulmonar con comunicación interventricular, ramas pulmonares hipoplásicas y colaterales sistémico-pulmonares. A los dos meses, se realiza intervención quirúrgica para ampliación del tracto de salida del ventrículo derecho, con parche de pericardio y resección muscular, conservando el anillo pulmonar. A los siete meses de edad, en una revisión cardiológica, se evidencia dilatación aneurismática en el parche referido, encontrándose la paciente asintomática. Siete meses más tarde, se diagnostica un trombo intracardíaco sobre dicho parche, de 24 × 32 mm, instaurándose anticoagulación con heparina; en los controles se evidenció déficit transitorio de anti-

trombina III, que requirió tratamiento. Con quince meses, es reintervenida para reconstruir el tracto de salida del ventrículo derecho, remover el trombo y cerrar la comunicación interventricular. Actualmente asintomática, tratada con digoxina y enalapril, y controlada en consulta. Valorada en Neuropediatría desde los ocho meses por retraso madurativo e hipotonía. Durante un ingreso, sufre episodio de hiperextensión e hipertonia de miembros superiores, con cianosis peribucal, evidenciándose en la TAC craneal hallazgos compatibles con malformación de Dandy-Walker. Se colocó sensor de presión intracraneal, y posteriormente se realizó ventriculoscopia. A la exploración, presenta hipotonía global intensa, desnutrición, pectus carinatum poscirugía, estrabismo, frente prominente, nariz tubular y recta. Estudiada en Servicio de dismorfología con sospecha de síndrome de Ritscher-Schinzel o síndrome 3C (Cráneo-Cerebelo-Cardíaco); el cariotipo y 22q11 resultaron normales; a la realización de este resumen, está en curso la determinación de DNA-array de SPNs para descartar otras alteraciones cromosómicas.

## P961

### SÍNDROME DE BEALS COMO DIAGNÓSTICO DIFERENCIAL EN EL HIPERCRECIMIENTO CON HÁBITO MARFANOIDE

D. Folgado Toledo, S. San Román Pacheco, C. Melcón Crespo, F. Climent Alcalá, I. González Casado y R. Gracia Bouthelier

*Servicio de Endocrinología Pediátrica, Hospital Universitario La Paz, Madrid, España.*

**Introducción:** El síndrome de Beals es una entidad de herencia autosómica dominante producida por una alteración congénita del tejido conectivo (Fibrilina 2). Su interés reside en la dificultad diagnóstica por el solapamiento clínico con el Síndrome de Marfan (aracnodactilia, camptodactilia, dolicoestenomelia y cifoescoliosis). Presentamos dos casos clínicos.

**Casos clínicos:** *Caso 1:* Neonato con rasgos dismórficos (talla alta, aracnodactilia, orejas plegadas, contracturas articulares). Antecedentes familiares de fenotipo marfanoide. A los 14 años es diagnosticado en nuestro servicio de diabetes Mody, llevándose a cabo estudio genético por fenotipo compatible con Síndrome de Beals. *Caso 2:* Varón que al nacimiento presenta aracnodactilia, contracturas en manos y orejas displásicas junto a talla alta diagnosticándose de síndrome de Marfan. A los dos años se objetiva dilatación del seno de Valsalva y a los nueve presenta cifoescoliosis. Es remitido a nuestra consulta a los 13 años siendo diagnosticado de Síndrome de Beals. En el momento actual está pendiente del resultado del análisis genético. El diagnóstico del síndrome de Beals requiere un alto nivel de sospecha clínica, proporcionando el estudio genético el diagnóstico definitivo.

## INFECTOLOGÍA

### Zona Póster (Planta 0)

## P962

### PACIENTE DE 6 AÑOS CON EDEMA DE MIEMBRO INFERIOR IZQUIERDO TRAS PICADURA DE INSECTO

C. García Vao Bel, N. Nieto Gabucio, M. Zafra Anta, E. Llorente Herrero, M.J. Lillo González y Á.I. Sánchez Vicente

*Servicio de Pediatría, Servicio de Medicina Nuclear y Servicio de Rehabilitación, Hospital de Fuenlabrada, Madrid, España.*

**Introducción:** El linfedema de miembros inferiores es una alteración consistente en una hinchazón persistente de los mismos causada por deficiencia en el drenaje linfático y originado por diferentes etiologías incluyendo lesión linfática y defectos congénitos anatómicos o funcionales.

**Caso clínico:** Niña de 6 años que acude a Urgencias de pediatría por presentar fiebre de hasta 39 °C y dolor en pie izquierdo de 3 días de evolución asocia síntomas catarrales y deposiciones blandas. Entre los antecedentes personales destaca intolerancia a la lactosa solucionada, hipertirotropinemia en una determinación aislada, dudosa reacción alérgica al tomar terbasmin y amoxicilina, y edema de pie y pierna izquierda de 2 meses de evolución que no altera sus actividades diarias y originada tras picadura de insecto en el pie. Exploración Física: BEG, edema con fovea sin signos inflamatorios en dedos, dorso y planta de pie con extensión a tobillo y 2/3 inferiores de pierna izquierda, auscultación cardíaca soplo I/VI en BEL de características funcionales, abdomen normal. ORL: hiperemia faríngea sin exudado; resto de exploración física normal. Exploraciones complementarias: Hemograma normal 10.000 leucocitos (70%N), PCR: 4.3 mg/dl, Bioquímica: glucosa, urea, creatinina, iones, proteínas totales, albúmina, transaminasas, inmunoglobulinas, C3, C4, C1q normales. Orina normal. Ac. antinucleares negativos. Hemocultivo, urocultivo y parásitos (sangre, heces, orina) negativos. Rx de pie, tórax, ecografía abdominal completa, eco doppler de MMII venosa y arterial, gammagrafía ósea normales. Linfogammagrafía de MII agenesia linfáticos en pierna izquierda. Con este diagnóstico se comienza tratamiento rehabilitador con medias de compresión y drenaje linfático con regular aceptación por parte de la niña, a los 7 meses del diagnóstico persiste el edema en pierna y pie izquierdos que no afectan las actividades diarias de la paciente.

**Comentarios:** Ante un edema persistente (¿asintomático?) en miembros inferiores, y descartadas otras patologías habituales, habrá que pensar en linfedema. La agenesia de linfáticos es una de las causas de linfedema primario. En nuestro caso la inflamación secundaria a una picadura de insecto parece ser el desencadenante del cuadro clínico.

### P963 ENFERMEDADES INFECCIOSAS IMPORTADAS, A LA ORDEN DEL DÍA EN CASOS DE FIEBRE SIN FOCO

J. Verdú Amorós, R. Lucas Sendra, F. J. Mares Diago,  
P. Ibáñez Clemente, I. Costa Alcácer y L. Monfort Belenguer

*Servicio de Pediatría, Hospital Clínico Universitario,  
Valencia, España.*

**Introducción:** España es uno de los principales destinos migratorios del África subsahariana y de América Latina. Ante todo niño con fiebre sin foco, y antecedente de estancia reciente en países de alta prevalencia, se debe sospechar la posibilidad de una enfermedad infecciosa importada.

**Caso clínico:** Niño de 6 años con fiebre de hasta 40,5 °C cada 6-8 horas de 4 días de evolución, a pesar de tratamiento con amoxicilina-clavulánico por faringoamigdalitis aguda. Asocia escalofríos, decaimiento, vómitos y dolor abdominal. A la exploración clínica destaca un regular aspecto general por decaimiento y facies febril. El abdomen es blando, depresible, doloroso a la palpación de vacío derecho, y puño-percusión renal derecha dolorosa. No hepatoesplenomegalia. No adenopatías. Resto de exploración por aparatos normal, salvo lesión costrosa, blanda, no supurativa en cuero cabelludo de región parietal derecha. En el análisis sanguíneo se aprecia anemia microcítica (Hb 9,4 g/dl, VCM 74 fL) y trombopenia (680.00/μl); química hemática normal; GOT 53 U/l, GPT 73 U/l; PCR 143,7 mg/l. Se practica tira reactiva de orina, ecografía abdominal y radiografía de tórax, sin hallazgos que justifiquen la clínica. Como antecedentes destacan su estancia en Nigeria durante un año, con profilaxis anti-

palúdica incompleta, y regreso hace 15 días. Ante la sospecha de malaria, se solicita estudio microbiológico en gota gruesa, identificándose trofozoítos de *Plasmodium falciparum* intraeritrocitarios, con un índice de parasitemia del 1,5%. Se inicia tratamiento antipalúdico con fosfato de cloroquina oral que se mantiene durante 72 horas, con desaparición de la fiebre en las primeras horas y normalización de los parámetros analíticos en los días siguientes, salvo Hb de 8 g/dl con buena respuesta reticulocitaria, y ausencia de parasitación eritrocitaria al final del tratamiento.

**Conclusión:** La malaria es la enfermedad parasitaria más importante del mundo. Toda fiebre sin foco en niño procedente de país con alta prevalencia de malaria obliga a descartar la enfermedad. *Plasmodium falciparum* causa mayor morbi-mortalidad que otras especies. La gota gruesa es el método diagnóstico de elección. Se deben considerar las resistencias a cloroquina.

### P964 BACTERIEMIA POR NEUMOCOCO EN UN HOSPITAL DE SEGUNDO NIVEL DESDE SU APERTURA

M.E. Cabezas Tapia, M.P. Cedená Romero,  
M. Orío Hernández, C. García-Bermejo García,  
N. Romero-Hombrebueno Domínguez y F. Jiménez Fernández

*Complejo Hospitalario Universitario, Albacete, España.*

**Introducción:** El *Streptococcus pneumoniae* es una causa frecuente de patología infecciosa invasiva en la edad pediátrica en el mundo. Dentro de las enfermedades invasivas causadas por este germen se consideran como más relevantes la bacteriemia y la meningitis. Desde la introducción de la vacuna antineumocócica heptavalente (VCN-7), ha disminuido la enfermedad neumocócica invasiva y, en menor grado, la incidencia de neumonías.

**Casos clínicos:** Presentamos los casos de bacteriemia por neumococo en un hospital de segundo nivel en los 8 meses transcurridos desde su apertura. Se diagnosticaron 5 casos desde el 21-4-08 hasta el 28-7-08 (3 varones y 2 mujeres). La edad media al diagnóstico fue de 27,2 meses [10-46 meses]. Todos los pacientes estaban correctamente vacunados y habían recibido las dosis de VCN-7 correspondientes a su edad. En todos los casos el motivo de consulta fue fiebre y malestar general. Del total 3 asociaban neumonía, dos de ellos con derrame precisando toracocentesis sólo en un caso. Los otros dos presentaban sepsis clínica evolucionando a shock uno de ellos. Los serotipos aislados fueron 5, 19A y 15B; ninguno de ellos incluido en la VCN-7, pero sí incluidos en la PPV-23. El serotipo 5 fue el que se aisló en los pacientes con derrame paraneumónico y el 15B en el paciente con shock. El tratamiento inicial fue cefotaxima en 3 casos, asociándose vancomicina sólo en 1. En el resto se inició con amoxicilina clavulánico pero se pasó a cefotaxima por mala evolución, asociándose vacomicina en uno de ellos.

**Conclusiones:** Destacamos la importancia de una correcta inmunización de los pacientes para evitar la presencia de enfermedades invasivas graves. Actualmente son necesarios más estudios epidemiológicos para comprobar y valorar la eficacia de la VCN-7.

### P965 ESPLENOMEGALIA MALÁRICA HIPERREACTIVA EN UN NIÑO DE 9 AÑOS PROCEDENTE DE GUINEA ECUATORIAL

L. de Antonio Ferrer, M. Tobeña Rue, F. Coll Usandizaga,  
F. Alfonso Moraga-Llop, C. Marhuenda Irastorza, N. Torán Fuentes,  
P. García Peña, E. Sulleiro y A. Carrascosa Lezcano

*Unidad de Pediatría General, Unidad de Enfermedades Infecciosas  
y Servicio de Radiología, Hospital Universitario Vall d'Hebron,  
Barcelona, España.*

**Antecedentes y objetivos:** La esplenomegalia malárica hiperreactiva (EMH) es frecuente en zonas endémicas de malaria y se



produce como una respuesta inmunitaria anómala frente a una infección por *Plasmodium*, debido a una exagerada producción de IgM policlonal que provoca la formación de inmunocomplejos que se depositan en el bazo produciendo esplenomegalia. Los criterios diagnósticos de la EMH son: esplenomegalia masiva, Ac antimalaria positivos, ausencia de parasitemia aguda, IgM > 2DS, linfocitosis sinusoidal en biopsia hepática y buena respuesta al tratamiento antimalárico.

**Métodos:** Presentación de un caso clínico.

**Resultados:** Niño de 9 años recién llegado de Guinea Ecuatorial que acude por febrícula y dolor abdominal. Antecedentes personales: fiebre tifoidea y varios episodios de malaria. A la exploración física destaca: regular estado general, palidez, hepatomegalia 2-3 cm y esplenomegalia dura 7-8 cm. En la analítica sanguínea destaca: anemia (Hb 10 g/dl),  $10 \times 10^9/l$  leucocitos con 15% de eosinófilos, AST 105 UI/l, ALT 110 UI/l, VSG 90 mm/1 h, proteína C reactiva 3,5 g/dl, hipergammaglobulinemia (IgE 2.643 mg/dl, IgG 3.430 mg/dl, IgM 299 mg/dl) y PPD negativo. Se cursan coprocultivos que son positivos a *Blastocystis hominis*, *Trichiuris trichiura* y *Schistosoma intercalatum*, recibiendo tratamiento para los dos últimos con mebendazol y praziquantel. Dos gotas gruesas fueron negativas, así como la detección del Ag y la PCR de *Plasmodium*. Estudio serológico: IgG anti*Plasmodium falciparum* (1/640), IgG + anti*Schistosoma mansoni* y patrón serológico de hepatitis B crónica. La biopsia hepática mostró linfocitosis sinusoidal y signos de hepatitis crónica. El aspirado de la médula ósea y la biopsia de una adenopatía subxifoidea realizados descartaron un proceso hematológico maligno. Ante la sospecha de EMH se inició tratamiento con quinina y clindamicina durante 7 días, con desaparición de la febrícula, mejoría del estado general, disminución de la esplenomegalia (3 cm) y mejoría de las cifras de Hb.

**Conclusiones:** La EMH debe considerarse ante un niño con esplenomegalia nacido o que haya permanecido tiempo en zonas endémicas. Estos pacientes a menudo presentan otras enfermedades crónicas que pueden dificultar el diagnóstico.

## P966

### PREVALENCIA DE INFECCIÓN TUBERCULOSA LATENTE EN NIÑOS DE 6 A 14 AÑOS DE UNA ZONA DE SALUD

M.J. Fernández Reyes, J.A. Benítez Chamorro, M.Á. Madueño García, M.S. Campal Donaire, M. Escobar Bejarano, C.M. Gil Martínez, M.J. Gragera Vara y M.M. Aplolo Sánchez

Centro de Salud "El Progreso", Badajoz, España.

**Antecedentes y objetivos:** Debido al resurgimiento de la prevalencia de la tuberculosis en los últimos años manifestado en el análisis de la situación de salud llevado a cabo en la zona de salud de El Progreso (Badajoz) se decidió realizar un estudio de prevalencia de infección tuberculosa latente (ITL) en la población pediátrica de dicha zona.

**Métodos:** Estudio observacional de cohortes prospectiva al largo plazo (10 años) con la realización de la prueba de la tuberculina a la población incluida en el estudio (niños de 6 a 14 años) de forma anual. En caso de mantoux positivo se pauta quimioprofilaxis o tratamiento en función de la situación clínica del paciente y se realiza un estudio de contactos para determinar la fuente (puesto que todo niño con mantoux positivo es un índice centinela de tuberculosis en su ámbito).

**Resultados:** Población diana: 728 niños. N.º de Mantoux realizados: 548 niños (75,27%). N.º de Mantoux positivos: 21 (3,83%). Niños escolarizados en la zona: 621 niños (85,30%). Niños escolarizados fuera de la zona: 107 (14,70%). No se detectó ningún caso de tuberculosis en niños ni en los contactos de los niños con mantoux positivo.

**Conclusiones:** En el primer año del estudio hemos comprobado que el riesgo de infección anual de la población estudiada

aumenta cuánto menor es la edad, como es previsible, sin embargo debemos comparar nuestros resultados con estudios similares para determinar si se asemejan a lo que se ha descrito hasta ahora en la literatura.

## P967

### ERITEMA NODOSO DE CAUSA POCO FRECUENTE

L. Yepes Carmona, M.C. Rivero de la Rosa, P. Terol Barrera, J. Romero Cachaza y J. González Hachero

Hospital Universitario Virgen Macarena, Sevilla, España.

**Introducción:** El eritema nodoso es una erupción cutánea nodular, eritematosa, caliente y dolorosa, que se localiza preferentemente en región pretibial, aunque puede aparecer en otras áreas corporales. Su etiología es múltiple, las más frecuentes son la tuberculosa y la estreptocócica aunque podemos encontrarnos causas de etiología más infrecuente: hongos, virus, medicamentosa, etc. La resolución suele ser espontánea, aunque el tratamiento debe ir dirigido a tratar la enfermedad de base culpable del trastorno.

**Caso clínico:** Niño de 11 años que consulta por fiebre intermitente de un mes de evolución y lesiones cutáneas induradas y calientes en miembros inferiores desde hace una semana. Antecedentes personales: Controlado en Psiquiatría infantil por trastorno de conducta en tratamiento con carbamacepina y periciazina. Exploración clínica: buen estado general, sobrepeso, febril, sensorio despejado, no petequias, lesiones nodulares elevadas, eritematosas, algunas calientes y dolorosas. Resto de exploración por aparatos y sistemas sin hallazgos patológicos. Pruebas complementarias: VSG: 30 mm 1.ª hora. Perfil general: fosfatasa alcalina y LDH elevadas. PCR normal. Mantoux 0 mm de induración alas 72 h. Rx tórax normal. Serología frente a VHb, VHC, CMV, EBV, Toxoplasma, *C. pneumoniae*, *M. pneumoniae*, adenovirus, *C. Burnettii*, Influenza A y B, parainfluenza y VRS negativos. Serología frente a *B. henselae*: IFI IgG positivo (1/1.024). Se diagnosticó de eritema nodoso por *B. henselae*. Iniciamos tratamiento con antitérmicos, la evolución fue favorable, permaneció afebril, lesiones cutáneas en regresión. Al alta se encontraba asintomático, en los sucesivos controles se observó una remisión total de las lesiones.

**Comentarios:** La enfermedad por arañazo de gato es la bartonelosis más frecuente causada por la especie *B. henselae*. En la mayoría de los casos, como fue en el nuestro, existe un contacto con previo con gatos aunque no siempre se detecta la puerta de entrada. Se presenta a cualquier edad pero aproximadamente el 80% de los casos presenta menos de 21 años. Es causa común de adenitis regional crónica o subaguda en niños y adolescentes. El diagnóstico clínico de las formas atípicas, como ocurrió en nuestro caso, es difícil. Inicialmente el tratamiento es sintomático, aunque en pacientes inmunocomprometidos la antibioterapia puede resultar eficaz.

## P968

### INFECCIÓN POR PARVOVIRUS B19: CASO DE PRESENTACIÓN INUSUAL

M.J. Vicente Martín, M.J. Peláez Cantero, V.M. Candón Moreno, M. Rivera Cuello, J.P. López Sigüero y F.J. García Martín

Servicio de Pediatría, Hospital Carlos Haya, Málaga, España.

**Introducción:** La incidencia de infección por el parvovirus B19 en la infancia es alta, especialmente en la edad escolar. La expresión más frecuente de dicha infección es el eritema infeccioso. Sin embargo, en los últimos años se han descrito otras erupciones cutáneas atípicas asociadas con la infección por el parvovirus B19. Una de ellas es el síndrome papular-purpúrico en "guantes y calcetines" (SPPGC). Presentamos un caso que se podría catalogar de SPPGC-like, puesto que aunque la afectación cutánea predomina claramente en pies y manos, el exantema es generalizado.

**Caso clínico:** Paciente mujer de 11 años de edad, previamente sana, que presenta un cuadro de 5 días de evolución de fiebre de hasta 39,5 °C y odinofagia intensa con intolerancia oral. A la exploración se objetivan: múltiples erosiones en la mucosa orofaríngea, queilitis, vulvovaginitis y un exantema maculo-pápulo-petequial de distribución predominante en "guantes y calcetines" pero con petequias puntiformes en el resto de la superficie cutánea, incluida área subconjuntival. Al inicio, había presentado eritema, edema y dolor en pies y manos, que cedieron progresivamente a la vez que aparecía el componente pápulo-petequial y un prurito intenso. Entre las pruebas complementarias realizadas, no se evidenciaron alteraciones en el hemograma (no citopenias), ni en la coagulación. No hubo elevación de los reactantes de fase aguda. Así mismo, se realizaron radiografía de tórax y ECO abdominal que resultaron normales. Se identificó parvovirus B19 en sangre por reacción en cadena de la polimerasa. La evolución de la paciente fue satisfactoria con tratamiento sintomático, cediendo la fiebre y las lesiones cutáneo-mucosas progresivamente al cabo de 2 semanas.

**Conclusión:** El SSPGC es una entidad de la cual se han descrito muy pocos casos en la literatura, existiendo aún menos casos publicados de aquellas formas que cursan, además, con una afectación cutáneo-mucosa tan extensa como se da en nuestra paciente. En la mayoría de estos casos publicados se detectó el parvovirus B19 como agente etiológico. Dadas sus características, sería recomendable que estas formas atípicas formaran parte del diagnóstico diferencial en el niño con fiebre y petequias.

## P969

### ARTRITIS SÉPTICA: NUESTRA EXPERIENCIA EN LOS ÚLTIMOS 5 AÑOS

E.I. Martínez Martínez, I. Jiménez Castillo, H. Navarro González, E. Martín Álvarez, L.M. Martínez Pardo, M. Díaz Molina, B. Bravo Mancheño, J.A. Martín García y D. Barajas de Frutos

*Hospital Materno Infantil Virgen de las Nieves, Granada, España.*

**Introducción:** La artritis séptica es una enfermedad infrecuente y de diagnóstico precoz difícil en ocasiones. Presentamos los 15 casos diagnosticados en nuestro hospital en los últimos 5 años.

**Revisión:** La proporción hombre/mujer fue de 6,4. La edad al diagnóstico osciló entre los 8 meses y los 5 años (media: 2,3 años). Tratándose siempre de monoartritis, la articulación más afectada fue la rodilla (55%), seguida de tobillo (35%), hombro (un caso) y primera metatarsofalángica (un caso). En el 100% de los pacientes había impotencia funcional y signos inflamatorios locales; presentaban fiebre el 75% de los casos. El hallazgo analítico más frecuente fue la leucocitosis (9/15), seguido de la elevación de PCR (media 10,3 mg/dl). Factores predisponentes: cuadro catarral previo (3), traumatismo previo (2), varicela (2), inmunodeficiencia congénita (1). Se realizó punción articular en 9 casos (7 rodillas y 2 tobillos), obteniéndose en todos líquido de características purulentas. Desde el punto de vista microbiológico no se consiguió crecimiento bacteriano en ninguno de los cultivos del líquido articular, siendo sólo positiva una tinción de Gram (cocos Gram+) y un hemocultivo (*S. aureus*). La prueba de imagen más solicitada fue la radiografía simple (9/15), ecografía se realizó en el 40% de los casos y en 3 gammagrafía. El tratamiento inicial más usado fue la asociación cloxaciclina-cefotaxima (13 casos) o cefotaxima-gentamicina (2 casos). La duración media del tratamiento intravenoso fue de 10 días, completándose por vía oral hasta 3 o 4 semanas. Todos los casos evolucionaron favorablemente, salvo una artritis de tobillo de diagnóstico tardío (3 semanas) que sufrió una osteonecrosis de tobillo.

**Conclusiones:** Nuestra serie coincide con los datos demográficos y clínicos recogidos en la bibliografía excepto en dos aspectos: 1) No hemos tenido ningún caso de artritis de cadera, siendo en las series consultadas la segunda articulación más frecuentemente afectada. 2) El bajo rendimiento microbiológico de nuestras mues-

tras, lo que tras haber comprobado la certeza del diagnóstico clínico, nos lleva a pensar que se trataran de gérmenes de aislamiento difícil.

## P970

### INFECCIÓN POR VIH EN LACTANTE ADOPTADA EN GAMBIA

N. Rovira Girabalt, L. Martí Mas, E. Farreny Sastre, S. Zambudio Sert, J.L. Hernández Zabalza y J. Sitjes Costa

*Servicio de Pediatría de la Fundació Althaia, Hospital Sant Joan de Déu, Barcelona, España.*

**Caso clínico:** Lactante de sexo femenino de 4 meses de edad, adoptada en Gambia a los 2 meses y medio. Vacunada de BCG y VHB en país de origen. Presenta candidiasis oral recurrente y deposiciones diarreicas. En la exploración física inicial destaca palidez de mucosas, hepatomegalia de 2 cm y poliadenopatias axilares e inguinales bilaterales. Se objetiva transaminitis, anemia y serología VIH positiva, siendo el resto de estudios complementarios normales. La PCR-RNA a VIH es positiva (7.000.000 copias/ml) y el recuento de CD4+ es de 1785 (35%). Se inicia tratamiento antirretroviral de gran efectividad (TARGA) con estavudina, lamivudina, lopinavir/ritonavir y profilaxis primaria para *P. jirovecci* con cotrimoxazol. Unas semanas después inicia un cuadro de tos seca y dificultad respiratoria sin fiebre asociada. Consulta con distrés importante e hipoxemia (saturación de Hb en FiO<sub>2</sub> 21% de 76%), hipoventilación en bases sin otros ruidos añadidos. La radiografía de tórax muestra infiltrados intersticiales bilaterales y la analítica sanguínea 14.900 leucocitos (56% segmentados) y PCR 11 mg/l, sin otros hallazgos. Ante la sospecha clínico-radiológica de neumonía por *P. jirovecci* se inicia cotrimoxazol a dosis terapéuticas y metilprednisolona endovenosa, presentado la paciente una evolución favorable. A los 8 días de tratamiento se suspende oxigenoterapia. Finalizado el tratamiento se mantiene cotrimoxazol a dosis profilácticas. Una vez retirada la corticoterapia y coincidiendo con la mejora clínica, inmunológica y virológica la paciente presenta BCGitis por reconstitución inmune, se reinicia corticoterapia oral y isoniazida. Ante la persistencia de los nódulos se procede a exéresis quirúrgica de los mismos sin recidiva.

**Comentarios:** Una serología positiva a VIH en lactante menor de 18 meses obliga a realizar de genética molecular. El tratamiento antirretroviral debe ser iniciado de forma urgente en todos los pacientes infectados menores de 12 meses. En ésta franja de edad el recuento de CD4+ no influye en la indicación de TARGA ni de profilaxis para *P. jirovecci*, que es incuestionable. Los fenómenos de reconstitución inmune pueden darse una vez el TARGA es efectivo y son más probables cuanto más deteriorada se encontraba la inmunidad del paciente en el momento de iniciar el tratamiento.

## P971

### MENINGITIS RECURRENTE POR *E. COLI* EN LACTANTE CON ANGIOMA LUMBOSACRO

Y. Castaño Muñoz, A. López Lafuente, M.C. Surribas Murillo, F.J. Romero Sala, F. del Castillo Martín y V. Carretero Díaz

*Servicio de Pediatría, Hospital Universitario La Paz, Madrid, y Servicio de Pediatría, Hospital San Pedro de Alcántara, Cáceres, España.*

**Introducción:** La meningitis por *E. coli* en el lactante, es poco frecuente (9%) y tiene una alta morbilidad (61%) y mortalidad (18%). Su recurrencia (0,6-5,8%) nos debe hacer sospechar una posible vía de entrada al SNC, congénita o adquirida, que dé lugar a una migración bacteriana al espacio subaracnoideo o bien que exista una inmunodeficiencia.

**Caso clínico:** Lactante de 5 meses que consultó por fiebre alta y fontanela abombada. EF: Perímetro cefálico (PC) P50-75. Decai-

miento, hipotonía, fontanela abombada, angioma de 2,5 cm en región lumbosacra (LS) con poro central al comprimir los laterales. Resto normal. LCR: 160 leucocitos/mm<sup>3</sup> (90% PMN), Glucosa: 7 mg/dl, Proteínas: 0,92 g/l. Hemocultivo y cultivo LCR: *E. coli*. Ante la existencia de un angioma LS y la atipicidad del germen aislado se realiza IRM medular que detecta: seno dérmico región lumbosacra con trayecto subcutáneo hasta saco dural sin visualizar comunicación con espacio subaracnoideo. Tras completar tratamiento antibiótico de meningitis y previo a alta, es valorada por Servicio de Neurocirugía que descarta la posibilidad de disrafia oculta. 1 mes después del alta, consulta por vómitos, febrícula y fontanela abombada. PC: P90. Palidez cutáneo-mucosa, fontanela abombada, angioma LS, hipotonía y tendencia al sueño. Resto normal. LCR: 700 leucocitos/mm<sup>3</sup> (60% PMN), Glu: 19 mg/dl, proteínas: 0,45 g/l. Cultivo LCR, Hemocultivo y secreción de sinus: *E. coli*. Tras completar tratamiento antibiótico de meningitis es remitida a otro Servicio de Neurocirugía donde se realizó exéresis de trayecto fistuloso que se originaba en angioma y se continuaba por disrafismo sacro hasta duramadre. 6 meses después permanece asintomática y con adecuado desarrollo psicomotor.

**Conclusión:** Es importante que el pediatra detecte marcas cutáneas (angiomas, hoyuelos, lipomas, hipertricosis) en la línea media sugerentes de disrafismo espinal oculto para así poder solicitar una prueba de imagen que lo confirme o descarte, pues el retraso en el diagnóstico y en el tratamiento está en relación directa con las posibles complicaciones neurológicas e infecciosas.

## P972

### SHOCK CARDIOGÉNICO EN NIÑA CON FIEBRE Y EXANTEMA

E. Farreny Sastre, C. Mengotti Caligaris, J.M. Muixit Roset, J. Rapelli, J. Sitjes Costas y S. Nevot Falcó

Fundación Althaia, Hospital Sant Joan de Déu, Barcelona, España.

**Caso clínico:** Niña de 3 años. Consulta a urgencias por fiebre de 40 °C y lesiones cutáneas. Exploración física: 39,5 °C, FC 156 lpm, TA 81/46 mmHg. Regular estado general. No signos meníngeos ni focalidad neurológica. Lesiones en escarapela generalizadas. Gingivoestomatitis. Resto normal. Analítica de sangre: 11.500 leucocitos (76N, 9L), PCR 375 mg/l. Orina y líquido cefaloraquídeo normales. Rx tórax normal. Frotis amigdalares negativo para *S. pyogenes*. Tratamos con amoxicilina-lavulánico ev. A los dos días pico febril con rigidez nuchal y cianosis perioral sustituyendo el tratamiento por cefotaxima. Presentando hipotensión arterial, lívido reticularis y cianosis de piel y mucosas, se administran tres cargas de volumen, bomba de dopamina y se traslada con la sospecha de shock séptico. Se constatan signos de insuficiencia cardíaca. Se mantiene con oxigenoterapia, sueroterapia, tratamiento con cefotaxima, vancomicina e inotrópicos. Se practica ecocardiografía que muestra dilatación tetracameral, fracción de acortamiento del 15% y contractilidad global gravemente disminuida; compatible con miocarditis aguda. Tratamos con dobutamina, nitroprusiato, furosemida y metilprednisolona ev y se cubre con eritromicina y aciclovir. Evolución favorable con estabilidad hemodinámica, diuresis correcta y recuperación de la función cardíaca. Es dada de alta a los 13 días con hidralacina oral. Hemocultivo, coprocultivo, serologías y estudio virológico negativos. Estudio inmunitario normal. Actualmente está asintomática.

**Comentarios:** La causa más frecuente de la miocarditis aguda es la infección por virus. El antecedente de fiebre y eritema multiforme, apoyan esta etiología. La presencia de hipoperfusión tisular en un contexto clínico de infección sugirió el diagnóstico de shock séptico. Posteriormente, ante la insuficiencia cardíaca y la confirmación ecocardiográfica se orientó como un shock cardiogénico. Es importante distinguir el shock séptico del cardiogénico porque la expansión de volumen en un paciente en insuficiencia cardíaca congestiva y edema pulmonar, puede inestabilizarle aún más.

## P973

### DIAGNÓSTICO DIFERENCIAL DE LA EOSINOFILIA EN PEDIATRÍA A PROPÓSITO DE DOS CASOS

J. López González, S. Rodríguez Martín, M. Retamosa Rodríguez, M. de Salas Villalba, M.A. García Herrero y E. García Frías

Hospital Universitario Príncipe de Asturias, Alcalá de Henares, Madrid, España.

**Antecedentes y objetivos:** Son numerosas y de muy distinta índole las patologías asociadas a eosinofilia. Para facilitar su abordaje etiológico solemos clasificarla en idiopática (síndrome hipereosinofílico), primaria (trastornos clonales de estirpe hematológica) y secundaria a fármacos, trastornos alérgicos, autoinmunes o endocrinológicos e infecciones, especialmente parasitarias. Es en este último contexto, el más frecuente, donde, debido al aumento marcado de la inmigración en los últimos años, debemos plantearnos enfermedades hasta ahora anecdóticas en nuestro medio.

**Métodos:** A propósito de dos casos de eosinofilia prolongada atendidos en nuestro hospital en dos hermanos procedentes de Guinea Ecuatorial, se realizó una revisión bibliográfica recurriendo a fuentes primarias y secundarias.

**Resultados:** Nuestro estudio de eosinofilia concluyó que la causa de la misma era una filariasis (*Mansonella perstans*) adquirida en su país de origen y que hasta el momento del diagnóstico no les había producido síntoma alguno. Además de existir parasitosis de distribución universal existen otras con una distribución geográfica determinada, que es importante conocer. El grado de eosinofilia suele ser mayor en personas que adquieren la parasitosis en viajes a áreas endémicas que aquellos que viven en las mismas. Las parasitosis son entidades con un espectro clínico que va desde cuadros con llamativa focalidad clínica y rápida evolución, hasta procesos asintomáticos que dificultan aun más el diagnóstico en áreas como la nuestra, con escasa experiencia en el diagnóstico de tales enfermedades.

**Conclusiones:** Dado que la eosinofilia mantenida, por mecanismos poco conocidos hasta ahora, puede causar daño tisular a largo plazo, su estudio requiere un planteamiento sistematizado. En este sentido, cobra una especial importancia una anamnesis detallada haciendo hincapié en la procedencia del paciente, viajes recientes a áreas endémicas o uso de fármacos, siendo menester aceptar cambios en los horizontes diagnósticos en nuestro medio.

## P974

### SÍNDROME DEL SHOCK TÓXICO ESTREPTOCÓCICO VERSUS SÍNDROME DE KAWASAKI. DIFICULTADES DIAGNÓSTICAS

M. Salvadó Gine, L. Braviz Rodríguez, N. Pérez Requena, A. Feliu Rovira, F. Pagone Tangorra y J. Escribano Subías

Hospital Universitari de Sant Joan de Reus, Tarragona, España.

**Introducción:** El síndrome de Kawasaki y el síndrome del shock tóxico estreptocócico tienen elementos clínicos comunes (fiebre, alteración de las mucosas y síntomas sistémicos) y en muchos casos la diferenciación puede resultar difícil. **Caso clínico:** Niña de 2 años con fiebre de 5 días de evolución, exantema macular en extremidades, de 4 días y hiperemia conjuntival de reciente aparición (24 horas antes). E.F.: TA: 71/32 mmHg F.C.: 140 bpm T: 38 °C. MEG. Pulsos débiles. Exantema máculo-papular formando placas, en extremidades inferiores. Pies ligeramente edematosos, con petequias en dorso. Se inicia tratamiento con cefotaxima y vancomicina e.v. A las 12 horas de hospitalización presenta abdomen doloroso y distendido, con vómitos y deposiciones líquidas por lo que se añade clindamicina e.v.. Delante la sospecha de enfermedad de Kawasaki se administra 1 dosis de gammaglobulina. Se realiza una ecocardiografía que muestra mínimo derrame pericárdico. A las 24 horas de hospitalización presenta hipotensión con hipoperfusión periférica, con aumento del edema y el exantema. Se inicia trata-

miento con dopamina y se traslada al hospital de Sant Joan de Déu, donde requiere aumento del tratamiento inotrópico y ventilación mecánica. Analítica: leucocitosis, neutrofilia, trombopenia, PCR y PCT elevadas. Con faringotest positivo, se orienta como un síndrome de shock tóxico estreptocócico. Añadiéndose al tratamiento antibiótico, metilprednisolona ev. Evoluciona de forma correcta y el 8.º día de hospitalización presenta descamación furfurácea a espalda, porción anterior de tórax y posteriormente porción distal de manos y pies. Es dada de alta una semana después con buen estado general.

**Conclusiones:** Algunos autores consideran unas características clínicas más típicas de un proceso que del otro. En el shock tóxico estreptocócico el exantema suele coincidir con la fiebre. La presencia de hipotensión, insuficiencia respiratoria y renal también es muy indicativa de shock tóxico estreptocócico.

## P975

### SEPSIS Y ABSCESO ORBITARIO POR *STREPTOCOCCUS CONSTELLATUS* EN UNA PACIENTE CON NEUROCISTICERCOSIS

M.P. Collado Hernández, A. Delgado Bueno,  
A. Ayerza Casas y M. Gracia Casanova

Servicio de Pediatría, Hospital Clínico Universitario  
Lozano Blesa, Zaragoza, España.

**Introducción:** *Streptococcus milleri* pertenece a la familia de *S. viridans* y produce el 6-8% de las bacteriemias en nuestro país teniendo especial predilección en formar abscesos. La neurocisticercosis es la enfermedad parasitaria más frecuente del sistema nervioso central. Es endémica en los países poco desarrollados y está transmitida por la *Tenia Solium*.

**Caso clínico:** Niña de 11 años, nacida en Guinea, que ingresa por cuadro de fiebre, cefalea y dolor en ojo izquierdo de cinco días de evolución. Exploración: T.<sup>a</sup> 38,5 °C, regular estado general. Rigidez de nuca. Signos meníngeos positivos. Edema y eritema en párpado izquierdo con proptosis ocular izquierda. Caries múltiples. Pruebas complementarias: Leucocitos 25.100/mm<sup>3</sup> (neutr 92,1%, linf 5,2%, monoc 1,9%). LCR: turbio con leucocitos 1600/mm<sup>3</sup> (neutr 90%, linf 10%), glucosa 31 mg/dl, proteínas 0,88%. Estudio de coagulación: Tiempo de protrombina 16,7 seg, actividad de protrombina 56%, INR-TP 1.38, fibrinógeno 604 mg/dl. Dímeros D 5280 µg/l. VSG 70 mm. PCR 32,5 mg/dl, IgE 779 UI/ml. Hemocultivo y cultivo de LCR: positivo para *Streptococcus constellatus*. TAC cerebral: Pansinusitis con imagen de baja densidad en cápsula lenticular izquierda. EEG: Ondas lentas en hemisferio cerebral izquierdo. Evolución y tratamiento: Se instaura tratamiento con vancomicina, cefalosporinas y corticoides IV. LCR negativo al séptimo día con mejoría de la clínica ocular, pero persiste afectación del EEG. Se solicita RNM donde se aprecian imágenes de pansinusitis, empiema subdural, absceso orbitario izquierdo y neurocisticercosis que se trata con albendazol. La proptosis y afectación ocular aumenta. La gammagrafía con galio confirma el absceso orbitario que requiere intervención quirúrgica para su tratamiento obteniéndose 7 cc de líquido purulento y aislándose *S. constellatus*.

**Discusión:** *Streptococcus viridans* son comensales habituales de la mucosa oral y gastrointestinal aislándose en infecciones periapicales y periodontales. Dentro de ellos, el Grupo Milleri produce infecciones piogénicas invasoras y su aislamiento en hemocultivo obliga a sospechar focos supurados. Incluye: *S. anginosus*, *S. constellatus* y *S. intermedius*. En la neurocisticercosis el tratamiento con albendazol parece más efectivo que con praziquantel.

## P976

### ECTIMA GANGRENOSO ASOCIADO A MONONUCLEOSIS INFECCIOSA

B. Redón Escarti, F.A. Pronzato Cuello,  
G. Gil Grangel y J.L. Badía Mayor

Hospital General, Castellón, España.

**Introducción:** El ectima gangrenoso es una manifestación cutánea típica de la infección por *Pseudomonas aeruginosa*. Suele presentarse en pacientes inmunocomprometidos y es infrecuente que aparezca en niños sanos.

**Caso clínico:** Lactante de 19 meses diagnosticada de faringoamigdalitis en tratamiento con amoxicilina-ácido clavulánico desde hace 48 horas. Como antecedentes personales presentó varicela diseminada hace un mes. Consulta por la aparición de lesiones cutáneas con evolución a úlceras necróticas en menos de 24 horas. En la exploración física presenta orofaringe hiperémica con exudado blanco-grisáceo en úvula y pilares anteriores. Lesiones ulceradas en vulva y zona perianal de bordes definidos y fondo necrótico rodeado de eritema y edema periférico. Lesión similar en parte interna de la pierna derecha. En la analítica de sangre se objetiva neutropenia con elevación de reactantes de fase aguda. Tras la toma de cultivos se inició tratamiento con antibióticos de amplio espectro. Durante el proceso se objetivó una hipocomplementemia transitoria. Se confirmó el diagnóstico de ectima gangrenoso por *Pseudomonas aeruginosa* asociado a síndrome mononucleósido por virus de Epstein Barr. Presentó buena evolución con normalización analítica y estudio de inmunidad normal.

**Comentarios:** La infección por *Pseudomonas* ocurre principalmente como una infección oportunista en pacientes inmunocomprometidos. En algunas ocasiones, como en el caso presentado puede ocurrir en pacientes sanos con estados de inmunodeficiencia relativa como consecuencia de una infección previa reciente o en menores de un año. Tras confirmar una infección por *Pseudomonas* es imprescindible realizar un estudio inmunológico completo ya que puede ser la primera manifestación clínica de una inmunodeficiencia primaria subyacente. Un diagnóstico clínico e inicio de antibioterapia adecuada precoces asociada a la ausencia de patología inmunológica son factores imprescindibles para reducir la morbilidad y potencial mortalidad de este tipo de infecciones.

## P977

### ABSCESSO CEREBRAL EN UN NIÑO DE 9 AÑOS

L. Serrano Monteagudo, L. Bermúdez Barreuzeta,  
L. Fernández Silveira, M.C. Otero Reigada,  
M.A. Pérez Tamarit y F. Asensi Botet

Servicio de Pediatría Infecciosa,  
Hospital Universitario La Fe, Valencia, España.

**Introducción:** El absceso cerebral se define como una colección purulenta intracerebral. Es una patología poco frecuente en la infancia, con elevada morbimortalidad. Precisa antibioterapia de amplio espectro y a veces abordaje quirúrgico.

**Caso clínico:** Varón de 9 años, trasladado con clínica de fiebre, cefalea y vómitos. Antecedentes: traumatismo frontal leve el día previo. Sinusitis 15 días antes. Analítica al ingreso: Leucocitosis de 32.400/mm<sup>3</sup> (90% segmentados), PCR 315 mg/l. Punción lumbar traumática, cultivo negativo. Ante empeoramiento de la clínica, añadiéndose pérdida de fuerza en hemicuerpo derecho, se realiza TC urgente, remitiéndose a nuestro centro. En la RM se objetivan colecciones frontoparietales izquierdas, con edema subyacente y empiema subdural parafalciano izquierdo. Ocupación de seno maxilar izquierdo. Se drena quirúrgicamente y se inicia antibioterapia (meropenem y linezolid), y tratamiento anticonvulsivante (fenitoína). Queda afebril, con buena evolución posterior. En la RM de control, disminución de las colecciones. Cultivos negativos. Al alta,

persiste discreta disminución de fuerza en miembro inferior derecho, siendo el resto de exploración física normal.

**Conclusiones:** El absceso cerebral es una patología poco común en la edad pediátrica. Los factores predisponentes más frecuentes son las cardiopatías embolizantes y las infecciones otorrinolaringológicas. En nuestro caso existe un antecedente de sinusitis como posible factor precipitante. En el diagnóstico es importante la neuroimagen, siendo en ocasiones la RM, propugnada como 1.ª elección, sobre todo en casos precoces. Para el tratamiento es fundamental una amplia cobertura antibiótica y en algunos casos es necesario tratamiento quirúrgico asociado. Existe un 5-10% de mortalidad, aumentada en caso de empiema subdural concomitante, y secuelas neurológicas hasta en la mitad de los casos. Resulta controvertida la necesidad de utilizar medicación anticonvulsivante profiláctica y corticoterapia en la fase aguda.

## P978

### EVOLUCIÓN SATISFATORIA DE HIDATIDOSIS DISEMINADA

M. Miñambres Rodríguez, P. Berlanga Charriel, M. Couselo, J.J. Vila Carbó, M.A. Pérez Tamarit y F. Asensi Botet

*Servicio de Pediatría Infeciosa y Servicio de Cirugía Pediátrica, Hospital Universitario La Fe, Valencia, España.*

**Introducción:** La hidatidosis es una parasitosis zoonótica producida por distintas especies del género *Echinococcus*, siendo el *E. granulosus* el de mayor relevancia en nuestro medio. Se produce tras la ingestión de los huevos eliminados a través de las heces de los cánidos, lo que es de importancia en la edad pediátrica por la estrecha relación que establecen los niños con los perros.

**Caso clínico:** Paciente rumano de 15 años afecto de hidatidosis diseminada. Diagnóstico tras laparotomía exploradora secundaria a accidente de tráfico sufrido a los 5 años de edad. En el acto quirúrgico se evidencia quiste hidatídico hepático con diseminación peritoneal. Realiza tratamiento conservador con albendazol desde entonces, añadiéndose tratamiento con praziquantel a los 13 años. Sigue controles ecográficos y serológicos. El tratamiento no es totalmente efectivo, por lo que se realiza intervención quirúrgica. En la resonancia magnética practicada previo a la cirugía se evidencia diseminación peritoneal con presencia de múltiples quistes en hígado, bazo, cúpula diafragmática y entre las asas intestinales.

**Comentarios:** El tratamiento de elección en los pacientes afectados de hidatidosis, especialmente durante la edad pediátrica es médico, reservándose el tratamiento quirúrgico para aquellos casos en los que el tratamiento no permite el control de la enfermedad. En el caso que presentamos el tratamiento médico, a pesar de haberse realizado durante largo tiempo, no permitió la resolución de los quistes, por lo que fue necesario el tratamiento quirúrgico. Actualmente, el paciente se encuentra asintomático, sin poder evidenciarse en las pruebas de imagen la presencia de quistes hidatídicos.

## P979

### BORDETELLA PERTUSSIS: REFLEXÕES A PROPÓSITO DE UM CASO CLÍNICO

J. Galhardo, S. Rocha, A.G. Sarmiento, A. Gonçalves, A. Silva e I. Maia

*Servicio de Pediatría, Hospital de São Marcos, Braga, y Hospital de Crianças Maria Pia, Porto, Portugal.*

**Introdução:** A infecção por *Bordetella pertussis* manifesta-se tipicamente por paroxismos de tosse associados a estridor inspiratório. No entanto, no pequeno lactente, estes sinais estão frequentemente ausentes, sobrepondo-se a dificuldade respiratória, cianose e apneia. A insuficiência respiratória constitui a principal causa de morte nesta faixa etária.

**Caso clínico:** Ex-prematuro de 4 meses de vida (cesariana às 29s) com CIA e FOP. Internamento prévio por bronquiolite a VSR aos 3 meses. Admitido por dificuldade respiratória com necessidade de oxigenioterapia. Laboratorialmente: leucocitose com neutrofilia e proteína C reactiva negativa. Secreções respiratórias: isolamento de VSR; PCR para *Bordetella sp* e *Clamydia sp* negativas. Sem imagem de pneumonia. Agravamento respiratório progressivo (apesar da optimização broncodilatadora, corticoterapia e aminofilina), com início de tosse persistente e progressão para insuficiência respiratória. Sem estridor, equivalentes convulsivos ou outras alterações. Iniciada ventilação mecânica, com transporte para unidade de cuidados intensivos. Posterior isolamento de *Bordetella pertussis* e início de eritromicina, com melhoria clínica lentamente progressiva e ventilação espontânea em D10.

**Discussão:** O diagnóstico de tosse convulsa assenta na identificação da bactéria, especialmente quando a apresentação clínica é atípica. Uma vez que a colheita de secreções nasofaríngeas requer alguma perícia, deveria ser sempre realizada por técnicos laboratoriais treinados, no intuito de diminuir os frequentes falsos negativos. Apesar de constar do PNV português desde 1965, na última década, a infecção tem vindo a aumentar especialmente à custa de lactentes, que constituem um importante indicador do subdiagnóstico na comunidade. Muitas mulheres em idade fértil, previamente vacinadas na infância, apresentam títulos de anticorpos insuficientes para a protecção dos filhos nos primeiros meses de vida. O curso indolente da doença na idade adulta, associado ao elevado grau de contagiosidade, facilita ainda mais a propagação. Desta forma, a introdução de um reforço vacinal aos 10/13 anos e, posteriormente, a cada 10 anos, deveria constituir uma medida prioritária de Saúde Pública.

## P980

### PALUDISMO: ¿ENFERMEDAD EMERGENTE EN NUESTRO MEDIO?

M.I. Zambudio Ato, J. Mateu Pomar, F. Garrido Morales, M. Sánchez Calvache, C. Colavita y M.C. Jou Torras

*Consorci Sanitari de l'Anoia, Igualada, Barcelona, España.*

**Introducción:** El paludismo es una enfermedad parasitaria aguda producida por protozoos del género plasmodium, transmitido por mosquitos del género anófeles en áreas endémicas. Debido a la inmigración y los viajes a dichas zonas la prevalencia en nuestro medio está en aumento.

**Objetivos:** Se realiza una revisión de la incidencia de malaria en nuestro medio y se proponen unos criterios para identificar los factores de riesgo que nos permitan sospechar la posibilidad de esta enfermedad emergente. Se presentan 3 casos de paludismo diagnosticados en nuestro centro en el año 2008.

**Casos clínicos:** *Casos 1 y 2:* Hermanos procedentes de Guinea Ecuatorial de 8 y 11 años que presentan fiebre alta de 48 horas de evolución, deposiciones diarreicas, dolor abdominal y mal estado general. Llegada a España 15 días antes de su ingreso. A la exploración destaca esplenomegalia en ambos pacientes, siendo el resto de la exploración anodina. Presentaron estudio parasitológico en sangre positivo a plasmodium falciparum resistente a la cloroquina. Se realizó tratamiento con sulfato de quinina y clindamicina con buena evolución. *Caso 3:* Lactante de 15 meses, procedente de Nigeria 2 semanas antes del ingreso. Consulta por fiebre alta de 4 días de evolución que no remite con amoxicilina clavulánico. A la exploración destaca mal estado general, palidez de piel y hepato-esplenomegalia. En la analítica se objetiva hemoglobina: 6,5 g/dl, hematocrito 19%. Plaquetas 67.000/mm<sup>3</sup>. LDH 575,4 U/l. Estudio parasitológico positivo a plasmodium falciparum resistente a cloroquina. Reunía indicadores de paludismo grave (Edad inferior a 3 años, anemia severa y plaquetopenia). Se realizó tratamiento con sulfato de quinina y clindamicina (ev) tras estabilización de la paciente con buena evolución.

**Conclusiones:** El paludismo se está convirtiendo en nuestro medio en una patología emergente, cada vez más frecuente. Es imprescindible sospecharlo para realizar el diagnóstico correcto, por tanto consideramos de gran interés instaurar unos criterios que permitan identificar los factores de riesgo.

## NEFROLOGÍA

### Zona Póster (Planta 0)

#### P981

##### ABSCESO RENAL: A PROPÓSITO DE UN CASO

M.J. Jiménez Toledo, P.I. Mendoza Álamo, I. Sebastián García, M.T. Angulo Moreno, L. Ramos Macías y B. Valenciano Fuente

*Unidad de Nefrología Pediátrica, Hospital Universitario Materno-Infantil de Canarias, Las Palmas, España.*

**Introducción:** El absceso renal es una patología infrecuente en la edad pediátrica. Suele producirse por una bacteriemia o como complicación de una infección de tracto urinario bajo.

**Caso clínico:** Niña de 11 años, sin antecedentes personales ni familiares de interés, acude por cuadro de dolor en fosa renal izquierda y fiebre intermitente de 15 días de evolución. Recibió antibiótico oral, sin mejoría. Mediante ecografía se le detectó masa renal izquierda. En la exploración física sólo destaca caries dental, dolor abdominal difuso y PPR izquierda positiva. Pruebas complementarias: Hemograma: Hb 10,1 g/dl, Hto 31%, 10.600 leucocitos ul. VSG 128 mm/h. PCR: 13,45 mg/dl. Urocultivo negativo. Ecografía abdominal: lesión hipocóica en polo superior renal izquierdo con restos en su interior con medida 5 × 4 cm. TAC abdomen-pelvis: en margen posterior de la cortical del polo superior del riñón izquierdo masa irregular de 5 cm de estructura interna heterogénea con zonas necróticas. Punción-biopsia renal: tejido inflamatorio, con cultivo positivo a *Staphylococcus aureus*. Recibió tratamiento con cefotaxima durante cuatro semanas, con buena evolución. Permaneció afebril y se comprobó mediante ecografía la resolución del absceso.

**Conclusiones:** Los abscesos renales suelen presentarse con una clínica sutil en niños sin factores de riesgo. Debe sospecharse ante una mala respuesta al tratamiento antibiótico en infecciones urinarias y cuando se asocia fiebre a masa o dolor abdominal. El tratamiento quirúrgico se reserva para abscesos de gran tamaño y en los que no mejoran con antibióticos. El diagnóstico precoz evita el desarrollo de secuelas.

#### P983

##### NEFRONÍA LOBAR AGUDA SIMULANDO ABDOMEN AGUDO EN LA INFANCIA

G. Guijarro Huertas, M.A. Mesas Arostegui, M. Díaz Molina, M.I. Pérez Pérez, M. Vega Almazán Fernández de Bobadilla y J. Romero González

*Servicio de Pediatría, Hospital Materno Infantil de Granada, Granada, España.*

**Introducción:** La nefronía lobar aguda es una infección renal focal sin licuefacción, producida generalmente por *E. coli* que penetra vía canalicular ascendente. La clínica es compatible con

pielonefritis aguda. Suele diagnosticarse por ecografía; la diferenciación de abscesos y tumores a veces requiere TAC y punción aspiradora. El tratamiento es antibiótico durante 2-3 semanas, con seguimiento ecográfico para descartar la posible progresión a absceso renal, que podría requerir drenaje o cirugía abierta.

**Caso clínico:** Paciente de 6 años de edad con dolor abdominal de 72 horas de evolución localizado en fosa iliaca derecha, vómitos y fiebre alta, remitido con la sospecha de abdomen agudo. No síndrome miccional. Antecedentes personales y familiares sin interés. Presentaba leucocitosis con neutrofilia (23.770 leucocitos y PMN 95,3%) y PCR muy elevada (41,7 mg/dl). Orina normal. Ecografía abdominal inespecífica. Se realizó laparotomía exploradora sin hallazgos y apendicectomía, siendo normal el estudio anatomopatológico del apéndice. La paciente continuó con fiebre y vómitos, sin signos de irritación peritoneal, ni síntomas urinarios ni afectación del estado general. Puñopercusión renal negativa. 2.º control de orina: Sedimento con abundantes leucocitos y gérmenes, nitritos +. Uro y hemocultivo negativos. En la segunda ecografía-doppler color abdominorenal de control postoperatorio se identificó una pequeña lesión hipocogénica redondeada de 13 mm en la cortical del polo superior del riñón derecho, con área avascular triangular en el parénquima renal adyacente, compatible con nefronía lobar con abscesificación. El TAC y la gammagrafía renal con DMSA confirmaron dicho diagnóstico. Tras tratamiento antibiótico mejoró clínica y ecográfica-mente. Al alta en el polo renal superior derecho quedó una zona hiperecogénica de 2 cm, atribuible a cicatriz cortical residual.

**Conclusiones:** Presentamos un nuevo caso de nefronía lobar aguda que ante la normalidad analítica y ecográfica inicial condujo a la realización de laparotomía exploradora. Plantear dicha posibilidad ante un cuadro de abdomen agudo podría evitar procedimientos diagnóstico-terapéuticos cruentos.

#### P984

##### HIPERTENSIÓN ARTERIAL NEONATAL CON HIPERRENINEMIA Y NEFROPATÍA: ¿QUÉ FUE PRIMERO?

F. Herrmann, A. Molina Carballo, J. Uberos Fernández, T.J. Domínguez González, F. Moreno Madrid y A. Muñoz Hoyos

*Unidad de Gestión Pediátrica, Hospital Clínico Universitario San Cecilio, Granada, España.*

**Introducción:** La gran mayoría de las hipertensiones en lactantes son secundarias, siendo muy poco frecuentes las causas esenciales o primarias.

**Caso clínico:** Varón de 2 meses de edad ingresa para estudio de hipertensión arterial. Nacido a término tras cesárea por bradicardia fetal, sigue presentando bradicardia. El estudio cardiológico presenta dilatación del istmo aórtico y crisis hipertensivas. La anamnesis familiar destaca nefropatía con fracaso renal y diálisis, proteinuria e historia de hipertensión arterial. Padres sanos. Se descarta patología anatómica renal y renovascular, proceso neoproliferativo, alteración tiroidea y del eje suprarrenal o proceso autoinmune. Cifras de actividad de renina (ARP), enzima convertidora de angiotensina (ECA) y aldosterona elevadas, compatible con hiperaldosteronismo hiperreninémico y microalbuminuria. **Evolución:** el tratamiento con IECA (captopril) consigue una reducción de las cifras de TA y de la microalbuminuria, precisando en corto plazo la asociación de ARAll (Losartán), con buen control clínico. Mantiene TA en rango medio, con aumento de ARP (x5), normalización de la ECA y aldosterona. Mantiene marcador de lesión tubular (N-acetil-β-D-glucosaminidasa) normal y glucosaminoglicanos como marcadores de lesión glomerular muy elevados. El factor de crecimiento transformante β1 (TGF-β1) está elevado. El estudio inicial de la biopsia renal al año de vida visualiza daño capilar con incremento de las membranas basales glomerulares y un depósito subendotelial. Recientemente precisa incremento de la dosis de Losartán por reaparición de la microalbuminuria.

**Comentario:** Es un caso excepcional de hipertensión hiperreninémica con nefropatía familiar diagnosticado muy precozmente. La presentación clínica y los datos analíticos pudieran estar en relación con una glomerulopatía por depósito de colágeno tipo III. Otras nefropatías con hipertensión, cursan con ARP baja, proteinuria franca y/o hematuria. Aunque el inicio precoz de tratamiento y el control de la hipertensión pueden haber modificado la evolución natural del trastorno, la hiperreninemia junto al aumento de TGF- $\beta$ 1 y la elevada excreción de glicanos puede inducir fibrosis renal, pudiendo en consecuencia no modificarse la evolución final de trastorno.

## P985 SÍNDROME NEFRÓTICO CONGÉNITO FINLANDÉS: A PROPÓSITO DE UN CASO

J. Solà Pou, D. Porcar Farran, A. Bergadá Masó,  
C. González Mancilla, S. Uriel Prat y Ll. Mayol Canals

*Servicio de Pediatría, Hospital Universitario  
Dr. Josep Trueta, Girona, España.*

**Introducción:** El síndrome nefrótico congénito finlandés es una enfermedad que afecta a lactantes de menos de 3 meses y se debe a una mutación del gen de la nefrina o la podocina con herencia autosómica recesiva. Clínicamente se presenta con edemas y distensión abdominal. Se caracteriza por proteinuria masiva, hipoalbuminemia, hiperlipemia y disproteinemia, progresando a insuficiencia renal. El diagnóstico de certeza es genético. El tratamiento curativo es el trasplante renal.

**Caso clínico:** Presentamos el caso de un neonato de sexo femenino y 20 días de vida sin antecedentes obstétricos destacables ingresada por septicemia por neumococo. El tercer día de ingreso aparece una anasarca. Se recoge orina de 24 horas que muestra una proteinuria de 2,8 g/24 h con coeficiente proteinuria/creatinuria de 75 mg/mg. Se practica analítica que muestra albúmina sérica de 0,8 g/dl y proteínas totales de 2 g/dl. Se inicia tratamiento diario con seroalbúmina intravenosa al 20% seguida de furosemida, espironolactona y captopril, con mejoría clínica posterior. Evolución: Después de la estabilización inicial, se espacia el tratamiento con seroalbúmina y se monitoriza periódicamente la analítica, sin mostrar datos de insuficiencia renal hasta la fecha. Se practica estudio genético que demuestra datos compatibles con síndrome nefrótico congénito finlandés.

**Comentarios:** El síndrome nefrótico congénito finlandés es una entidad muy poco frecuente que debemos tener en cuenta en el diagnóstico diferencial de un neonato con anasarca. La sepsis por neumococo es un dato que nos puede hacer sospechar su existencia.

## P986 FALLO RENAL CRÓNICO CAUSADO POR DEFORMIDADES ÓSEAS EN UN NIÑO CON OSTEOGÉNESIS IMPERFECTA

M. González Sánchez, E. Larrea Tamayo, F. Morales Luengo,  
M.P. Vior Álvarez, L. Alcántara Canabal y F. Santos Rodríguez

*Hospital Universitario Central de Asturias, Oviedo, Asturias,  
y Complejo Hospitalario, Ourense, España.*

**Introducción:** La osteogénesis imperfecta (OI) tipo III es una forma grave de OI producida por mutaciones con pérdida de función en los genes COL1A1 o COL1A2 que regulan la síntesis de colágeno 1. Los pacientes desarrollan múltiples fracturas y deformidades esqueléticas secundarias. La inmovilización prolongada y el aumento de resorción ósea condicionan alto riesgo de urolitiasis hipercalcúrica e infección urinaria.

**Caso clínico:** Varón con OI tipo III, graves deformidades óseas, varios cálculos en riñón izquierdo, estreñimiento pertinaz resistente a múltiples tratamientos dietéticos y farmacológicos. Evolución muy favorable de su enfermedad ósea tras administración de hormona de crecimiento y ciclos periódicos de pamidronato intravenoso con los que dejan de producirse fracturas óseas incluso en presencia de aumento en la fuerza muscular, motilidad y actividad del niño. A los 14 años, episodio de pielonefritis aguda derecha que ocasiona pérdida de la función de ese riñón a pesar de la pronta instauración de antibioterapia intravenosa eficaz en conseguir la remisión de la fiebre en pocos días. Desarrollo de ureterohidronefrosis bilateral y enfermedad renal crónica estadio III. Por uroresonancia se demuestra urolitiasis renal izquierda, marcado adelgazamiento del parénquima renal derecho, ureterohidronefrosis bilateral, desplazamiento de la vejiga hacia la derecha por masiva distensión por fecalomas del sigma, signos de uropatía obstructiva distal, gran vejiga de paredes engrosadas y con múltiples divertículos, hallazgos propios de su enfermedad ósea con estrechamiento de la pelvis y práctica desaparición de la pelvis menor. La función renal y la dilatación urinaria mejoran con un sondaje vesical permanente.

**Conclusiones:** La deformidad pélvica como causa de uropatía obstructiva e insuficiencia renal secundaria sólo ha sido descrita en un paciente con OI (Butani et al. Am J Kidney Dis 1995). Nuestro caso alerta sobre la posibilidad de esta complicación en niños con OI y vía urinaria dilatada y muestra la aportación de la resonancia magnética en su diagnóstico.

## NEONATOLOGÍA Zona Póster (Planta 0)

### P987 BROTE DE ENTEROCOLITIS EN UNA UNIDAD DE CUIDADOS INTENSIVOS NEONATALES

E. Bargalló Aylagas, M.D. Casellas Vidal, S. Uriel Prat,  
D. Porcar Farran, J. Solà Pou, A. Trujillo Fagundo  
y Ll. Mayol Canals

*Hospital Universitario Dr. Josep Trueta, Girona, España.*

**Introducción y objetivos:** La enterocolitis necrotizante es una de las complicaciones que genera más morbimortalidad en la población de neonatos prematuros y constituye la urgencia gastrointestinal más frecuente en las unidades neonatales. La mayoría de los casos resuelven con tratamiento médico, pero hay un porcentaje que requiere cirugía, con incremento de la morbimortalidad. Durante el año 2008 se registró en nuestra Unidad Neonatal un aumento de la incidencia de enterocolitis en estadios IIIa y b que requirieron cirugía. En este estudio se recogen diversas variables que podrían hallarse en relación con este incremento no esperado de enterocolitis complicadas.

**Métodos:** Revisión de historias de pacientes que el último año habían presentado enterocolitis de los cuales cinco requirieron cirugía. Se registraron datos epidemiológicos, clínicos, de laboratorio y de alimentación.

**Resultados:** Todos los pacientes que requirieron cirugía tenían un peso menor de 1500g, tres de ellos eran de bajo peso para edad gestacional, ninguno había presentado sufrimiento intrauterino y todos habían recibido esteroides prenatales. En un caso se constató corioamnionitis materna. Tres pacientes presentaron sepsis por catéter, confirmada microbiológicamente, previa al diagnóstico de

ECN. Todos los pacientes recibieron tratamiento médico con teofilina. Se utilizó la misma pauta para todos los pacientes, iniciando la nutrición enteral entre el segundo y tercer día de vida. Los diagnósticos de ECN se realizaron entre el 5.º y 16.º día después de iniciada la alimentación. Se analizó la repercusión clínica del diagnóstico, considerada como necesidad de soporte hemodinámico y respiratorio, hallándose un empeoramiento en todos los casos. Se registró un éxito.

**Conclusiones:** Los resultados obtenidos no difieren de los factores de riesgo y consecuencias de la enterocolitis descritos en la literatura. Ninguna de las variables registradas puede explicar de forma aislada el brote de enterocolitis necrotizante acontecido en nuestra Unidad Neonatal.

### P988 EXANTEMA MICROPAPULAR GENERALIZADO PRESENTE AL NACIMIENTO

M.D. Cañas Redondo, A. Gutiérrez Amorós, M. Navalón Rubio, M. González Santacruz, M.R. García Martínez e I. Belloch

*Hospital General Universitario, Alicante, España.*

**Introducción:** En el recién nacido podemos encontrar una gran variedad de exantemas que pueden ser benignos o expresión de enfermedades graves.

**Caso clínico:** Recién nacida a término que ingresa por distrés respiratorio y exantema congénito. Embarazo: candidiasis vaginal en 2.º trimestre y semana previa al parto, antifúngicos tópicos. Parto con ventosa, amniorrexis > 24 horas. Apgar: 5-8-9. Reanimación superficial. Placenta normal. E. física: buen estado general, exantema maculopapular generalizado con afectación palmoplantar. Quejido audible sin fonendoscopio, tiraje leve, resto normal. Se mantiene vigilancia clínica con desaparición del distrés en las primeras horas de vida, manteniendo constantes y buen estado general. Desde el nacimiento destaca exantema generalizado, que dados los antecedentes de candidiasis materna, amniorrexis > 24 horas, junto con normalidad clínica y analítica, se sospecha una candidiasis cutánea congénita (CCC). Se realiza citología de lesión: esporas micóticas. Las lesiones evolucionan a pústulas que mejoran progresivamente con descamación, por lo que se mantiene actitud expectante. A los 2 meses de vida es derivado a Dermatología por onicomicosis, tratamiento con nistatina tópica.

**Discusión:** A pesar de la gran prevalencia de colonización vaginal por *Candida* en embarazadas la CCC es poco frecuente. La clínica típica es un exantema maculopapular generalizado eritematoso presente al nacimiento o que aparece a los 6-7 días de vida. Evoluciona a pápulo-pústulas y descamación hasta su resolución espontánea en 2-3 semanas. La afectación ungueal es rara. El diagnóstico diferencial se realiza con exantemas infecciosos (sifilis, herpes simple, varicela, CMV) o no (eritema tóxico, miliaria, histiocitosis congénita, dermatitis seborreica, fármacos, melanosis pustulosa neonatal). Su diagnóstico se basa en una clínica compatible sin afectación sistémica y el aislamiento de *Candida* a partir de las lesiones cutáneas. El tratamiento es controvertido, aunque parece que si hay sólo afectación cutánea en un recién nacido a término sano se puede optar por actitud expectante o usar antifúngico tópico.

### P989 “APPLE-PEEL” O ATRESIAS INTESTINALES MÚLTIPLES. A PROPÓSITO DE UN CASO

C. Fernández Gómez, M.M. Albújar Font, Y. Royo Cuadra, I. Di Crosta, C. Valdepérez Baiges y R. Closa Monasterolo

*Unidad Neonatal, Hospital Universitario Joan XXIII, Tarragona, España.*

**Introducción:** La atresia intestinal tipo Apple-Peel es la menos frecuente. Por eso su morbi-mortalidad es elevada y el pronóstico a largo plazo, incierto. El íleon distal recibe sangre de una sola arteria, girando el intestino alrededor del vaso (Apple-Peel). El 70% de los afectos asocian otras malformaciones mayores. Presentamos una niña afecta, con antecedentes familiares de malformaciones gastrointestinales.

**Caso clínico:** Ingresó en la Unidad Neonatal a las 10 horas de vida por vómitos biliosos. A la exploración, fosita preauricular izquierda. Rx de abdomen: imagen en doble burbuja. Ecografía prenatal (tercer trimestre): dilatación colónica. Cirugía al tercer día: atresia yeyuno-ileal múltiple (Apple-Peel) con estenosis duodenal, múltiples resecciones con cuatro anastomosis término-terminales, apendicetomía. Se deja a dieta absoluta con nutrición parenteral total, protección gástrica y antibioterapia. Presenta estancamiento ponderal, retenciones gástricas, ausencia de peristaltismo y deposiciones, por lo que se reinterviene a los 15 días: múltiples adherencias, gran asa de yeyuno distendida a nivel de la segunda anastomosis. Correcta tolerancia a nutrición enteral trófica progresiva. En el postoperatorio presenta dos episodios de sepsis, uno de ellos a *Staphylococcus epidermidis*. Presenta además en el postoperatorio anemia (dos concentrados de hematíes), hiponatremia y estancamiento ponderal. Estudio de extensión de malformaciones: negativo. Cariotipo 46XX. Se da el alta hospitalaria a los 46 días de vida. En los 20 días siguientes reingresa 3 veces, con cuadros que alternan diarreas y suboclusión, atribuyéndose a patología posquirúrgica por síndrome de intestino corto transitorio. Actualmente, 5 meses de vida, asintomática.

**Conclusiones:** Las atresias de intestino delgado son causadas por accidentes vasculares intrauterinos. En casos familiares sugieren herencia autosómica recesiva. Asociación a múltiples atresias y la discordancia entre gemelos homocigotos, indican un patrón genético más complejo de transmisión. Los niños afectados afrontan un postoperatorio con elevada morbi-mortalidad, pero los que sobreviven lo hacen con correcta función intestinal.

### P990 INSUFICIENCIA CARDÍACA NEONATAL DE ORIGEN EXTRACARDÍACO

P. Ruiz Ocaña, V. Moreno Arce, G. Díaz Vega, E. Vallejos Roca, M.A. Zuazo Ojeda y S.P. Lubián López

*Sección de Neonatología, Servicio de Radiodiagnóstico y Unidad de Gestión Clínica, Hospital Universitario Puerta del Mar, Cádiz, España.*

**Introducción:** La causa más frecuente de insuficiencia cardíaca neonatal son las cardiopatías congénitas. Sin embargo siempre debemos tener en cuenta dentro del diagnóstico diferencial causas de origen extracardíaco, por lo que son fundamentales una exploración física exhaustiva y pruebas complementarias orientadas según sospecha clínica.

**Caso clínico:** Recién nacido mujer derivado a nuestro Hospital a las pocas horas de vida por sospecha de cardiopatía congénita. Sin antecedentes prenatales de interés, nace a las 40 semanas de gestación con peso de 3.400 g y Apgar de 5-7. Presenta cianosis y dificultad respiratoria progresiva y a la exploración física destaca soplo cardíaco 2/6 en meso, pulsos distales débiles, mala perfusión periférica y taquicardia. Auscultación pulmonar normal. Thrill carotídeo. Fontanela abombada y pulsátil con soplo transfontanelar continuo. Abdomen normal. Ecocardiografía sin alteraciones estructurales, sobrecarga de cavidades derechas. Ecografía transfontanelar y RNM Craneal muestran imagen compatible con Aneurisma de la vena de Galeno secundaria a fístula arteriovenosa de alto flujo, agenesia de cuerpo calloso y colpocefalia. Diagnóstico: insuficiencia cardíaca congestiva secundaria a malformación arteriovenosa cerebral. Evoluciona desfavorablemente a pesar de soporte venti-



latorio, inotrópico, vasodilatadores periféricos y diuréticos, desarrollando fracaso multiorgánico. Dado el mal pronóstico se consensua con padres limitación de esfuerzo terapéutico siendo éxitos a las 36 horas de su ingreso. La malformación aneurismática de la vena de Galeno es muy poco frecuente (1:25.000), y de alta morbi-mortalidad. La forma de presentación más severa es como insuficiencia cardíaca en el periodo neonatal inmediato. La embolización selectiva puede obtener una reducción del flujo aneurismático y ha conseguido buenos resultados en casos seleccionados. Si el cuadro evoluciona a fracaso multiorgánico se asocia a un alto índice de infarto cerebral y a un pobre pronóstico en el desarrollo neurológico a largo plazo, por lo que se considera esta situación una contraindicación para tratar.

### **P991** **NECROSIS GRASA SUBCUTÁNEA DEL RECIÉN NACIDO.** **A PROPÓSITO DE UN CASO**

Y. Pérez Saldeño, M.A. Táboas Pereira, A. Pellitero Marañá,  
F.J. Casares Mouriño, J.M. Garrido Pedraz  
y M. Penín Corderi

*Complejo Hospitalario, Ourense, España.*

**Introducción:** La necrosis grasa subcutánea del recién nacido es una hipodermatitis aguda y transitoria que se desarrolla en las primeras semanas de vida. Normalmente ocurre en prematuros o recién nacidos a término después de una asfíxia o extracción complicada. El pronóstico es bueno excepto por el desarrollo de hipercalemia en un tercio de los casos.

**Caso clínico:** Recién nacido varón que nace por cesárea electiva a causa de una preclampsia materna a las 33 semanas de edad gestacional. Presentó un nudo de cordón verdadero. Apgar: 9-10. Durante las primeras 24 horas de vida presentó episodios de desaturación, hipoventilación y acidosis progresiva que requirieron intubación y ventilación mecánica e inotrópicos. Se evidenció un ductos arterioso persistente con datos de hiperaflujo por lo que se inició tratamiento con ibuprofeno. Mejoría a las 72 horas de vida que permiten bajar asistencia respiratoria y FiO<sub>2</sub> y extubar al 6.º día de vida. Al 8.º día de vida se evidencia en región subcutánea dorsal de pie izquierdo una tumoración bien delimitada, de 1-1.5 cm de diámetro, no dolorosa, de contenido aparentemente grasa. Durante la semana siguiente la tumoración creció y apareció una nueva tumoración de características similares a unos cm de distancia de la lesión inicial, de 0,5-1 cm de diámetro. Se solicita PAAF en la que se evidenció: fondo con grasa y material granular basofílico que corresponde a microcalcificaciones. Macrófagos y células gigantes multinucleadas tipo cuerpo extraño. En el citoplasma de los macrófagos ocasionalmente se aprecian depósitos grasos y material cristalino. Células inflamatorias ocasionales, diagnosticándose de necrosis grasa subcutánea del recién nacido. El calcio se mantuvo en rango alto pero dentro de la normalidad durante todo el ingreso. Nuestro paciente no presentó dislipemia ni trombopenia.

**Conclusión:** La necrosis grasa subcutánea no es una afección común en los recién nacidos. Ante la aparición de una tumoración de las características señaladas debemos pensar en este diagnóstico puesto que se asocian a hipercalemia, dislipemia y trombopenia.

### **P992** **SÍNDROME TAR CON FOCOMELIA:** **UNA FORMA DE PRESENTACIÓN POCO FRECUENTE**

E. Cabello Cabello, I. Díaz Flores, G. Calderón López,  
V. Rodas Arellano y P. Castilla Ruiz

*Hospital Infantil Universitario Virgen del Rocío, Sevilla, España.*

**Antecedentes y objetivos:** El Síndrome de TAR se define por trombopenia y agenesia de radio, aunque en el 5% de los casos puede presentarse con focomelia. Aproximadamente el 60% de los pacientes asocian intolerancia a las proteínas de la leche de vaca, sin que la etiología de la misma se encuentre bien clarificada.

**Caso clínico:** Antecedentes obstétricos: recién nacido a término de primera gestación controlada con serología TORCH, VHB, VIH y sífilis negativas sin consanguinidad ni exposición a tóxicos ni a fármacos y que cursa sin incidencias, salvo amniorrexis 17 horas anteparto. Apgar al nacimiento 8/9/10. Exploración física: desde el nacimiento presenta petequias en tronco y miembros. Otros datos patológicos son focomelia de ambos miembros superiores, rudimento humeral en MSI con articulación a mano, ambas manos presentan desviación radial y presencia de pulgares. Incurvación tibial bilateral y dismetría de miembros inferiores con acortamiento de tibia izquierda. Pie talo-valgo bilateral con clinodactilia del quinto dedo. Evolución: trombopenia mantenida desde el primer día (cifra mínima 12.000) precisando siete transfusiones y dos dosis de inmunoglobulina. Tras irse de alta a los 2 meses de vida no ha vuelto a precisar transfusión. Presenta clínica compatible con intolerancia a proteínas de la leche de vaca por lo que requirió alimentación con fórmula elemental. Ante la presencia de focomelia y plaquetopenia se plantea diagnóstico de síndrome de trombopenia-agenesia de radio. Test de fragilidad cromosómica negativo. Cariotipo normal. Se descarta anemia de Fanconi por estudio genético.

**Conclusiones:** Aunque el síndrome TAR es poco frecuente, es importante realizar un adecuado diagnóstico diferencial con Anemia de Fanconi, sd. Holt-Oram y sd. Roberts para establecer un pronóstico. El pronóstico del sd. TAR mejora a partir del año de vida aunque en nuestro paciente ha sido más precoz.

### **P993** **RABDOMIOMAS CARDÍACOS NEONATALES COMO PRIMERA** **MANIFESTACIÓN DE ESCLEROSIS TUBEROSA**

E. Pérez Lledó, A.M. Díaz Vico, I.M. Navarro Orenes,  
V. Escario Ponsoda, I. Martín y M. Navarro Martínez

*Hospital General Universitario, Alicante, España.*

**Introducción:** Los rabdomiomas cardíacos son los tumores primarios cardíacos más frecuentes en la infancia. Son tumores generalmente múltiples, cuya localización más frecuente es el ventrículo izquierdo. Suelen ser asintomáticos al nacimiento y con tendencia a la regresión espontánea e incluso a la desaparición hasta en el 50% de los casos. Se asocia esclerosis tuberosa en un 50-75% de los casos.

**Caso clínico:** Recién nacido a término (41sg) de peso adecuado para la edad gestacional con diagnóstico por ecografía prenatal de tumoraciones cardíacas ecogénicas en ventrículo izquierdo, sin repercusión hemodinámica ni afectación valvular. Antecedente de feto fallecido en el séptimo mes de embarazo. Apgar 9-10. Exploración física normal al nacimiento. Pruebas complementarias: Analítica, radiología de tórax y electrocardiograma normales. Ecocardiografía: Cuatro tumoraciones cardíacas hiperecogénicas en ventrículo izquierdo sin repercusión hemodinámica ni afectación valvular. Ecografía cerebral: Imagen ecogénica paraventricular derecha. Resonancia magnética: Múltiples imágenes hiperintensas en ambas cortezas cerebrales, subependimarias y a nivel de acueducto de Silvio compatible con hamartomas cerebrales. Fondo de ojo: imágenes compatibles con hamartomas retinianos. Ecografía renal normal. Ecocardiografía al mes de vida: Regresión del tamaño de las 4 tumoraciones y de su ecogenicidad. A los 3 meses de vida aparecen maculas hipocóricas en tórax y miembros, cumpliendo en el momento actual criterios para el diagnóstico de esclerosis tuberosa. No convulsiones ni otra clínica hasta la fecha.

**Conclusión:** El diagnóstico de rabdomiomas cardíacos ha aumentado gracias al diagnóstico prenatal. Su evolución es generalmente favorable, sin precisar tratamiento a excepción de los sintomáticos (arritmias, insuficiencia cardíaca). Debemos tener en cuenta que puede tratarse de la primera manifestación de esclerosis tuberosa, lo que exige un estudio y seguimiento multidisciplinar de estos niños.

## P994

### AGENESIA PULMONAR COMO MANIFESTACIÓN ATÍPICA DEL VACTERL

A.M. Rivera Figueiras, M. González Santacruz,  
J. Frontela Losa y M.R. García Martínez

*Sección de Neonatología del Servicio de Pediatría,  
Hospital General Universitario, Alicante, España.*

**Introducción:** La agenesia pulmonar es muy infrecuente, con una incidencia de 1 caso por cada 10.000-15.000 autopsias. Puede encontrarse asociada a otras anomalías, fundamentalmente cardiovasculares y gastrointestinales, entre otras. Una forma atípica de manifestarse, es aquella que se asocia al síndrome de VACTERL. Presentamos el caso de un recién nacido pretérmino (RNPT) con agenesia pulmonar unilateral y atresia esofágica, entre sus manifestaciones clínicas.

**Caso clínico:** RNPT de 33 semanas y 1500g, que ingresa por prematuridad y sospecha de atresia esofágica. Se trataba de una gestación poco controlada, de padres orientales. Nació mediante cesárea, iniciando leve distrés respiratorio y conectándose a CPAPn. En paritorio se constató la imposibilidad de paso de sonda orogástrica a esófago. En la radiografía inicial, se observó el acodamiento de la sonda en tercio superior de esófago y la opacificación completa del hemitórax derecho con desplazamiento mediastínico ipsilateral. El TAC torácico confirmó la ausencia de pulmón, bronquio principal y arteria pulmonar derecha. Fue intervenido con éxito de la atresia esofágica el segundo día de vida, presentando una evolución respiratoria tórpida con fracasos repetidos de la extubación. Un nuevo TAC evidenció la presencia de estenosis traqueal y traqueobroncomalacia severa. Fallece a los cuatro meses de vida a consecuencia de su patología respiratoria.

**Discusión:** Se desconoce la etiología de la agenesia pulmonar, aunque se cree que es de origen multifactorial. Puede ser bilateral o unilateral, apareciendo entonces con mayor frecuencia en el lado derecho. La forma de presentación es variada, más comúnmente con dificultad respiratoria en el periodo neonatal, siendo en ocasiones diagnosticada de forma casual. La radiografía de tórax mostraría la ausencia de imagen pulmonar asociada a un desplazamiento mediastínico por enfisema compensatorio del pulmón contralateral. Esto debe ser confirmado con TAC o RNM. La broncoscopia permitiría llegar al diagnóstico definitivo. El pronóstico es incierto, aunque la evidencia sugiere que la mayoría de los niños mueren en el periodo neonatal o en los primeros meses de vida por las malformaciones concomitantes.

## P995

### ALTA DE LOS RECIÉN NACIDOS DESDE MATERNIDAD

R. Amo Rodríguez, J.E. Cabrera Sevilla,  
M. González-Ripoll Garzón, M.R. Jiménez Liria,  
J. Espín Gálvez y A. Bonillo Perales

*Unidad de Neonatología, Hospital Torrecárdenas del SAS,  
Almería, España.*

**Introducción:** En nuestra zona se atiende una población inmigrante muy diversa, conocer las características epidemiológicas de los recién nacidos, el cumplimiento del protocolo de prevención de

infección por SGB, el tipo de lactancia al alta de nuestros pacientes, el motivo de seguimiento de los recién nacidos sanos, es el objetivo de este estudio.

**Material y métodos:** Durante el año 2007, se realiza un estudio prospectivo donde se recogen en gráficas los datos de recién nacidos al alta: sexo, procedencia-raza, tipo de lactancia, realización de Ag de hepatitis, realización del toma vaginal para el estreptococo (profilaxis correcta o incorrecta, o no profilaxis), Bilirrubina transcutánea, (realizada o no), Realización de ecografía renal, derivaciones al alta.

**Resultados:** Se registran un total de 1.656 recién nacidos. Un 52% son varones y un 49% hembras. La mayoría son recién nacidos de españoles (73%), seguidos de los hijos de inmigrantes del Europa del Este (13,7%), Sudamérica (12,3%), árabe (7,9%), y por último raza negra (4,3%). Al alta tomaban lactancia materna (92%), un 19,5%; lactancia mixta, y el 0,02% restante con lactancia artificial exclusiva. La mayoría tenían realizado el antígeno de superficie de la hepatitis B: 97%, frente al 2% que no lo tenían realizado. El cultivo vaginal para el estreptococo B agalactie fue negativo en el 90% de los casos, desconocido en el 1,5% de los casos, en un 6,6% de los casos fue positivo y la profilaxis parto fue la correcta (al menos dos dosis de antibiótico), en el 3% de los casos, el antígeno fue positivo y la profilaxis fue incompleta. Se realizó bilirrubina transcutánea al 30% de los recién nacidos. Se realizó ecografía renal al 2,1% de los recién nacidos, previo al alta. Un 13%, precisaron seguimiento después del alta.

**Conclusiones:** La etnia más numerosa que se atiende en nuestro centro es la de Europa del Este, seguida de la Sudamérica y árabe. Al alta la mayoría de los recién nacidos tomaba lactancia materna (92%). En el 98,5% de los partos se conoce el cultivo de SGB. Precisan seguimiento en consultas externas un 13% de los recién nacidos sanos.

## P996

### DEFORMACIONES CRANEALES. ¿IDENTIFICAMOS BIEN EL PROBLEMA?

A. Pueyo Ferrer, J. García Martí, E. Herrero Crespo,  
M. Ortiz Morell, C. Cornejo Echaegaray, E. Solé Mir,  
X. Bringué Espuny, J. Ortega Rodríguez y J.J. Marco Pérez

*Hospital Universitario Arnau de Vilanova  
y Hospital Santa María, Lleida, España.*

**Antecedentes y objetivos:** En los últimos años estamos asistiendo a un aumento cada vez mayor de consultas relacionadas con deformidades craneales. La recomendación de la Academia Americana de Pediatría a finales de los años ochenta, en relación a colocar a los bebés en posición supina para dormir (*Back to Sleep*), a evidenciado según algunos autores un aumento de deformidades craneales en forma de plagiocefalias de deformación. La plagiocefalia de deformación resulta de la presión local y mantenida en una región específica del cráneo, habitualmente en la región occipital y es la responsable de producir la plagiocefalia occipito-lambdaidea o la llamada "lamboidea perezosa", sin embargo debe diferenciarse de las deformidades producidas por sinostosis o cierre precoz de las suturas, cuyo manejo difiere sensiblemente. Reconocer e identificar dónde termina las variaciones morfológicas normales en la forma y el tamaño del cráneo y donde empieza la enfermedad o dismorfología es básico en el manejo de nuestros pacientes durante los primeros meses de vida.

**Método y resultados:** Revisamos diferentes casos de deformidades craneales de distinta etiopatogenia mostrando iconografía que ayuda a diferenciar las craniosinostosis verdaderas de las plagiocefalias de posición o de deformación.

**Conclusiones:** La deformidad craneal es una eventualidad muy frecuente. El diagnóstico debe ser precoz y preciso, para

diferenciar aquellas malformaciones susceptibles de tratamiento, de aquellas en las que debe realizarse un tratamiento conservador.

## P997

### AMPOLLAS EN PERÍODO NEONATAL. A PROPÓSITO DE UN CASO

L.L. Pérez Fernández, A. Reparaz Pereira  
y M.C. Tamames Redondo

Hospital Materno-Infantil Teresa Herrera,  
A Coruña, España.

**Introducción:** La epidermolisis ampollosa es un grupo de enfermedades hereditarias formadoras de ampollas en piel y en mucosas, que se presentan principalmente en la infancia, y que aparecen de forma espontánea o tras un traumatismo leve. Existen 3 tipos (simple, juntural y distrófica), según la localización de la ampolla. No hay tratamiento curativo, si no que se debe encaminar a la prevención de traumas, sobreinfección y curación de las ampollas. El diagnóstico diferencial en el periodo neonatal es amplio. Las complicaciones más frecuentes son las infecciones, alteraciones del crecimiento e hidroelectrolíticas. El pronóstico es muy variable.

**Caso clínico:** Neonato de 9 días de vida que ingresa procedente del S. de Urgencias por cuadro de 12 horas de evolución consistente en ampollas en tronco y muslo que rompen dejando el área erosionada. Presenta buen estado general, se encuentra afebril y sin otra sintomatología acompañante. Signo de Nikolsky negativo. Antecedentes perinatales sin interés. Pruebas complementarias: Hemograma: normal. PCR: 0,10 mg/dl. Hemocultivo negativo. Frotis exudado de herida: *Streptococcus viridans*. Biopsia lesión piel: cambios compatibles con impétigo. Evolución: A su ingreso se pauta tratamiento antibiótico empírico con cloxacilina iv. continuando apareciendo lesiones cutáneas de las mismas características, incluso en la mucosa oral. Valorado por Dermatología se realiza biopsia cutánea con resultado de impétigo. Cese de nuevas lesiones a los 4 días. Seguido en las consultas externas de dermatología, se realiza 2.ª biopsia compatible con epidermolisis ampollosa. Después de un año de seguimiento sin aparición de nuevas lesiones es dado de alta. Podemos concluir que se trata lo más probable de una epidermolisis ampollosa transitoria neonatal debido a la edad de aparición y al carácter transitorio.

**Conclusiones:** 1. Ante sospecha diagnóstica se debe enviar al dermatólogo. Tratamiento multidisciplinario. 2. Amplio diagnóstico diferencial en el periodo neonatal. 3. Vital mantener un adecuado aporte hidroelectrolítico, ya que la pérdida de líquidos a través de las áreas denudadas es alto, en especial en el periodo neonatal. 4. Consejo genético. Pronóstico variable.

## P998

### INCONTINENCIA PIGMENTI

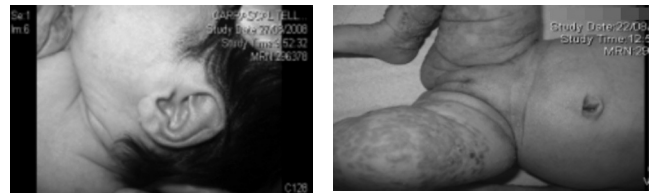
P. Martín-Fernández, M. Vecchio, A. Nevot Flor,  
M. Redondo Gago, X. Domingo Miró y M.C. Vidal Palacios

Fundación Hospital Son Llàtzer, Palma de Mallorca,  
Balears, España.

**Introducción:** El eritema toxico neonatorum, melanosis pustulosa, acné neonatal son desordenes benignos y autolimitados que no requieren tratamiento y han de ser diferenciados de infecciones y desordenes congénitos que si requieren.

**Caso clínico:** Sexo: femenino. Edad: 3 días de vida. Antecedentes familiares: padres naturales de Ecuador. Dos hermanos varones sanos. Hermano del padre con lesiones ampollosas al nacer por enfermedad materna, actualmente sano. Antecedentes personales: tercera gestación bien controlada y tolerada. Serologías

negativas. Enfermedad actual: dos lesiones vesículo-pustulosas en cara interna de extremidad inferior izquierda y otra en cuero cabelludo sin alopecia cicatricial asociada. Resto de exploración normal. A los 12 días de vida progresión de lesiones cutáneas. Afebril. Se deriva a dermatología que confirma la sospecha diagnóstica por lo que se ingresa para estudio. Exploración física: apéndice auricular en región inferior del lóbulo izquierdo. Lesiones vesículo costrosas sobre base eritematosa distribuidas en banda localizadas en extremidades, asociado en muslos a manchas grisáceas siguiendo las líneas de Blaschko. Máculas eritematosas levemente descamativas en cara y tronco. Lesiones descamativas en cuero cabelludo. Pruebas complementarias: resonancia magnética: sin alteraciones. Oftalmología: nistagmus optocinético parece rotatorio. Eco doppler: normal Eco abdominal: mínima ectasia. Analítica: normal PCR negativa, Serología herpes: IgG positiva, IgM negativa.



**Conclusión:** La incontinencia pigmenti es una enfermedad neurocutánea ligada al X. Las lesiones cutáneas aparecen en todos los pacientes (50% al nacer) y son la única manifestación de la enfermedad. Las manifestaciones asociadas se presentan en un 80% de los pacientes y son de radical importancia puesto que determinan la calidad de vida y requerirán seguimientos estrechos a largo plazo.

## P999

### ¿ESTÁN CAMBIANDO LAS CAUSAS DE HIPERBILIRRUBINEMIA QUE LLEVAN A EXANGUINOTRANSFUSIÓN?

I. Tofé Valera, J.M. Guzmán Cabañas, C. Montes Mendoza,  
C. Herráiz Perea, M.D. Ruiz González, M.J. Párraga Quiles,  
M.V. Rodríguez Benítez, R. Álvarez Marcos, M.D. Huertas Muñoz  
y M. Zapatero Martínez

Unidad de Neonatología del Servicio de Pediatría,  
Hospital Universitario Reina Sofía, Córdoba, España.

**Antecedentes:** Un porcentaje de recién nacidos a término sanos desarrollan ictericia clínica en la primera semana de vida. El objetivo principal es evitar la aparición de encefalopatía. La tendencia actual al alta precoz en las plantas de maternidad se ha relacionado con un aumento de incidencia de hiperbilirrubinemia que requiere tratamiento intensivo. La ET es una técnica que, aunque invasiva, permite disminuir rápidamente la concentración de bilirrubina y minimizar el riesgo de daño neurológico.

**Propósito y objetivos:** Conocer las características clínicas y epidemiológicas de los RN que requieren ET y las complicaciones derivadas de la técnica.

**Pacientes y material:** Estudio retrospectivo de las historias clínicas de los RN  $\geq 35$  semanas y de  $\leq 28$  días de vida que ingresaron en los últimos 6 años y requirieron la realización de ET. Variables analizadas: edad gestacional, género, etiología de la ictericia, lactancia, h de vida, [Btotal] máxima, necesidad de repetición, complicaciones asociadas a la técnica y necesidad de repetición.

**Resultados:** Se diagnosticaron 16 RN con hiperbilirrubinemia extrema que requirieron ET. La etiología más frecuente fue isoimmunización ABO (56,25%) seguida de enfermedad Rh (37,5%). No se encontraron diferencias en cuanto al género. 76,4% eran ali-

mentados con lactancia materna exclusiva. El promedio de estancia hospitalaria fue de 7 días. El efecto adverso más frecuente fue la trombocitopenia. En un caso se detectó un aumento del trabajo respiratorio. No se diagnosticó ningún caso de convulsiones, kernicterus, sepsis o parada cardíaca. En un caso se produjo perforación intestinal puntiforme con buena evolución. Las otoemisiones acústicas y ecografía cerebral fueron normales en todos los casos. En 2 RN con isoinmunización Rh fue necesario repetir la ET.

**Conclusiones:** La lactancia materna exclusiva ineficaz es un factor de riesgo asociado a hiperbilirrubinemia que unido al alta precoz, aumenta el riesgo de hiperbilirrubinemia extrema. Los programas de seguimiento implantados en algunos países pueden ser una solución para disminuir el riesgo de ictericia extrema. La mayoría de las reacciones adversas relacionadas con la técnica son alteraciones hematológicas, asintomáticas y tratables.

---

## NEUMOLOGÍA

### Zona Póster (Planta 0)

---

#### P1000 DIAGNÓSTICO PRECOZ DE BRONQUIOLITIS OBLITERANTE. A PROPÓSITO DE DOS CASOS

A. Caballero Rabasco, A. Martínez Roig, A. Sánchez Buenavida, M. Casellas Montagut, I. Vollmer Torrubiano y R.M. Busquets Monge

*Servicio de Neumología y Alergología Pediátrica, Servicio de Pediatría y Servicio de Diagnóstico por la Imagen, Hospital del Mar, Barcelona, España.*

**Introducción:** La bronquiolitis obliterante es un síndrome clínico grave y poco frecuente en la edad pediátrica que cursa con obstrucción crónica del flujo aéreo asociado a lesión inflamatoria de vías aéreas pequeñas. Ocurre con más frecuencia en el primer año de vida y la mayoría de las veces asociado a bronquitis vírica aguda, aunque puede ser debido a múltiples causas. La clínica corresponde a un cuadro de dificultad respiratoria progresiva sin mejora con terapia broncodilatadora. El diagnóstico se realiza por pruebas de imagen, como la tomografía axial computarizada de alta resolución, y espirométricas. El tratamiento con corticoterapia y azitromicina provoca mejoría significativa al disminuir la lesión inflamatoria de la vía aérea.

**Caso clínico:** Presentamos el caso de dos lactantes con clínica compatible con bronquiolitis aguda vírica con aumento de la dificultad respiratoria y empeoramiento progresivo a pesar de tratamiento sintomático con broncodilatadores y oxigenoterapia. Debido a esta evolución tórpida se decidió realizar radiografía de tórax que mostraba infiltrados en ambos lóbulos inferiores y patrón intersticial por lo que se realizó tomografía axial computarizada de alta resolución torácica que mostraba signos sugestivos de bronquiolitis obliterante. En uno de los casos el estudio de virus en moco nasal fue positivo a Adenovirus. Realizaron tratamiento con corticoterapia oral a dosis elevadas con mejoría progresiva manteniendo al alta la corticoterapia inhalada y azitromicina.

**Conclusión:** Consideramos importante evaluar a niños con signos y síntomas respiratorios crónicos tras una infección respiratoria aguda de vías bajas severa y pensar en la posibilidad de un daño pulmonar permanente en forma de bronquiolitis obliterante, confirmado mediante el estudio de imagen o, en casos de niños en edad escolar, asociando pruebas de función pulmonar.

#### P1001 ESTUDIO EPIDEMIOLÓGICO DE LA BRONQUIOLITIS AGUDA

L. Riera Molina, C. Colavita, A. Machiñena Spera, J.L. Castiello Oliver, A. Fenollosa Artes y V. Martínez

*Fundació Privada Hospital-Residència Sant Camil, Sant Pere de Ribes, Barcelona, España.*

**Objetivo:** Conocer la incidencia de hospitalización por bronquiolitis en nuestro medio y las características epidemiológicas de esta enfermedad.

**Metodos:** Se estudia una cohorte retrospectiva de todos los pacientes hospitalizados por bronquiolitis (con los criterios diagnósticos de McConnochie.) desde enero 2003 a diciembre del 2008 en un Hospital Comarcal.

**Resultados:** Se obtiene una muestra de 290 pacientes. Se analizan las siguientes variables: fecha de ingreso, edad, días de estancia, necesidad de UCI pediátrica y presencia del Virus Respiratorio Sincitial en moco nasofaríngeo. Se utiliza el programa estadístico SPSS. El mayor n.º de ingresos se produjo cada año en el mes de diciembre. La edad media fue de 3,8 meses con una estancia promedio de ingreso de 4 días. El 54,8% presentaron VRS positivo Del total de ingresos, el 3,4% tuvo que ser trasladado a una UCI pediátrica.

**Conclusiones:** Los ingresos por bronquiolitis han permanecido estables en los últimos 6 años con un pico de incidencia constante en el mes de diciembre que requeriría la adopción de medidas asistenciales adecuadas. En nuestro análisis no se observa el aumento de incidencia de bronquiolitis VRS negativas que apuntan otros estudios.

#### P1002 DERRAME PARAPNEUMÓNICO DE EVOLUÇÃO ATÍPICA

M.J. Freitas Sampaio, A. Braga, C. Matos, C.A. Freitas Zilhão, I. Quintal y J. Cunha

*Unidade Hospital Padre Américo, Centro Hospitalar Tamega e Sousa, Penafiel, Portugal.*

**Introdução:** A apresentação clínica pode ser indicadora da etiologia do derrame pleural parapneumónico, orientando a escolha da antibioticoterapia empírica. No entanto, existem por vezes apresentações atípicas, que podem atrasar o diagnóstico definitivo e dificultar a resolução.

**Caso clínico:** Rapaz, 15 anos, sem antecedentes patológicos relevantes, com tosse produtiva e expectoração purulenta com 1 mês de evolução, acompanhada de anorexia e emagrecimento. Febrícula no início do quadro. Apresentava aspecto emagrecido e doente, postura escoliótica (inclinação para a esquerda), palidez cutaneomucosa, sons respiratórios abolidos nos 2/3 inferiores do hemitórax esquerdo, com diminuição da transmissão das vibrações vocais e macicez à percussão. Analiticamente: anemia microcítica normocrómica, velocidade de sedimentação 100 mm/1.ª hora, proteína C reactiva 71,5 mg/l. Radiografia torácica: hipotransparência homogénea ocupando os dois terços inferiores do pulmão esquerdo, com nível hidroaéreo no limite superior e espessamento pleural. Ecografia torácica: derrame pleural à esquerda, com múltiplos septos e bolhas gasosas, e atelectasia do parênquima pulmonar subjacente. Toracocentese: colheita de líquido pleural (LP) purulento. Análise bioquímica do LP: células 48.700/µl (92%N, 4%L), DHL 2537UI/l, glicose < 20 mg/dl, ADA 56,8 U/l. Iniciou tratamento com tuberculostáticos por suspeita de tuberculose pulmonar. Bacilos álcool-ácido resistentes no LP e nas secreções brônquicas (exame directo) negativo. Associada terapêutica empírica com ampicilina e claritromicina. Exame cultural do LP: isolamento de *Streptococcus pneumoniae* sensível à amoxicilina. Exame micobacteriológico e pesquisa de DNA de *Mycobacterium tuberculosis* no LP por *Polymerase Chain Reaction* negativos. Completou 16 dias de tratamento com ampicilina. Por persistência do derrame e espessamento pleural,

com expansibilidade torácica muito limitada, foi submetido a toracotomia com descorticação, com boa evolução clínica.

**Conclusão:** Trata-se de uma evolução pouco habitual de derrame pleural parapneumónico por *S. pneumoniae*, com um quadro indolente, sugerindo outra etiologia como Tuberculose, endémica na região em que se insere o Hospital.

### P1003

#### ANILLO VASCULAR FORMADO POR ARCO AÓRTICO DERECHO Y LIGAMENTOS ARTERIOSOS DERECHO E IZQUIERDO COMO CAUSA DE ESTRIDOR EN UN LACTANTE

D. Alfageme Pérez de las Vacas, L. Moreno Requena, V. Rosa Camacho y A. Jurado Ortiz

*Hospital Materno Infantil Carlos Haya, Málaga, España.*

**Introducción:** El estridor es el ruido que produce el aire en la inspiración y a veces en la espiración al pasar por las vías aéreas patológicamente estrechadas por la inflamación, compresión, cuerpos extraños, espasmo o productos patológicos, estructuras vasculares y fibrovasculares del mediastino que rodean la tráquea y el esófago. Los anillos vasculares constituyen anomalías congénitas en el desarrollo embriológico del cayado aórtico, sus arterias tributarias o la arteria pulmonar. Se originan por alteraciones en el desarrollo embriológico de los arcos branquiales, que permiten la persistencia de vasos que normalmente regresan, o bien la regresión de otros que deberían persistir. A continuación se presenta el caso clínico de un niño con un arco aórtico a la derecha y ligamento arterioso izquierdo y derecho.

**Caso clínico:** Lactante varón de 2,7/30 meses por presentar desde hace dos semanas estridor durante el llanto. En los seis días previos al ingreso, tos seca y rinorrea escasa, rechazo parcial de las tomas, dificultad respiratoria creciente. En la exploración física destacaba un estridor bifásico y un angioma plano centofacial y occipital. La Rx de tórax no mostró anomalías. El esofagograma demostró una muesca posterior a nivel del tercio medio esofágico. En la fibrobroncoscopia no se objetivaron anomalías de la vía aérea. Aortografía: Arco aórtico derecho. Se realiza simultáneamente tránsito esofágico, comprobándose el paso del esófago entre el arco derecho y el ligamento arterioso izquierdo que no se visualiza y es posterior. Tratamiento: quirúrgico. Existe una doble compresión del esófago por un ductus derecho y un ductus izquierdo. Mediante toracotomía izquierda se procede a la doble ligadura y sección de ambos ligamentos arteriosos. Queda completamente liberado el esófago.

**Conclusiones:** El tratamiento quirúrgico se indicará ante dificultad respiratoria grave, apnea, disfagia severa o infecciones respiratorias recurrentes. Será necesario descartar siempre una malformación cardíaca asociada mediante ecocardiograma. El estridor puede ser el signo de múltiples procesos benignos, aunque también de procesos potencialmente mortales. Se deben valorar malformaciones de la vía aérea asociadas, que pueden comprometer la mejoría respiratoria tras la cirugía. Es aconsejable la realización de una FBC postoperatoria.

### P1004

#### ANILLO VASCULAR CONGÉNITO: ESTRIDOR COMO SIGNO GUÍA

P. Ortiz Pérez, R. Galindo Zavala, B. Carazo Gallego, P. Caro Aguilera, E. Pérez Ruiz y A. Jurado Ortiz

*Hospital Materno Infantil Carlos Haya, Málaga, España.*

**Introducción:** Los anillos vasculares congénitos son secundarios a alteraciones en el desarrollo embrionario de los vasos pulmonares que pueden provocar compresión de la tráquea, esófago o ambas estructuras. Presentamos un caso de doble arco aórtico en un lactante con estridor, con buena evolución tras corrección quirúrgica.

**Caso clínico:** Varón de 10 meses de edad, remitido por estridor inspiratorio progresivo desde el nacimiento, que empeora con el llanto y se exacerba con las infecciones respiratorias. Además, refería vómitos postprandiales episódicos de 4 meses de evolución. Entre los antecedentes personales destaca un cuadro de bronquiolitis con 2 meses y sibilancias recurrentes posteriores. A la exploración presentaba buen estado general, buena nutrición, sin sensación de enfermedad aguda. Retracción infraesternal. Estridor inspiratorio (ocasionalmente bifásico) audible sin distrés, que disminuye con la hiperextensión del cuello. A la auscultación respiratoria, ruidos transmitidos de vías altas. Se solicitó tránsito EGD que mostró impronta en tercio medio de pared posterior esofágica mantenida durante toda la exploración. Se realizó FBC que evidenció desestructuración de la arquitectura traqueal con disminución de la luz a nivel de tercio medio e inferior en pared anterolateral. Se sospecha compresión extrínseca y se completa el estudio con TC de tórax que objetiva arco aórtico derecho. En el cateterismo cardíaco, anillo vascular tipo arco aórtico derecho con divertículo de Conwell izquierdo y probable ligamento arterioso posterior. Con 14 meses se interviene por toracotomía izquierda seccionándose el doble arco aórtico con apertura del anillo siendo, el procedimiento, bien tolerado. La evolución ha sido favorable, mejorando la clínica respiratoria y digestiva del paciente.

**Comentarios:** El doble arco aórtico es la forma más frecuente de anillo vascular sintomático que precisa corrección quirúrgica. La clínica dependerá del grado de compresión traqueo-esofágica, así como de las anomalías asociadas. El estridor es el síntoma fundamental y guía del algoritmo clínico diferencial.

### P1005

#### SECUESTRO BRONCOPULMONAR: PATOLOGÍA POCO FRECUENTE A TENER EN CUENTA ANTE PROCESOS RESPIRATORIOS DE REPETICIÓN

A. Herranz Barbero, L. García Blanco, J. Andueza Sola, N. Álvarez Zallo, A. Largo Iglesias y V. Alzina de Aguilar

*Departamento de Pediatría, Universidad de Navarra, Pamplona, Navarra, España.*

**Introducción:** El secuestro broncopulmonar (SBP) es una malformación congénita del tracto respiratorio inferior infrecuente. Presentamos dos casos.

**Casos clínicos:** *Caso 1:* ecografía de la semana 20 de gestación: SBP, realizan controles mensuales hasta el nacimiento sin apreciar cambios. Recién nacido (RN) asintomático, placa de tórax y ecocardiograma normales. Adecuado desarrollo estatura-ponderal. En la actualidad tiene 3 años y medio, presenta episodios de hiperreactividad bronquial, ha seguido tratamiento con fluticasona, salbutamol, fluticasona + salmeterol y montelukast. No antecedentes de neumonías. *Caso 2:* ecografía de la semana 20 de gestación: SBP izquierdo, en controles periódicos se aprecia leve hidramnios, con perfil hemodinámico fetal normal. RN asintomático. AngioTAC a los 3 días y a los 6 meses de vida: SBP en lóbulo inferior izquierdo, aporte arterial desde la aorta torácica descendente, drenaje venoso mixto. Adecuado desarrollo estatura-ponderal, asintomática. Se programa nueva prueba de imagen y cirugía a los 12 meses de edad.

**Discusión:** El SBP es un territorio pulmonar no funcionante desconectado del árbol traqueobronquial y con aporte arterial sistémico. La patogénesis no está clara. Se distinguen dos tipos, ambos reciben suministro arterial desde la aorta descendente. SBP intralobar: 75-90%, suele diagnosticarse en niños o adultos jóvenes en relación a procesos pulmonares recurrentes, como neumonías o hiperreactividad bronquial, tal y como sucede en el caso 1. El tejido anómalo está rodeado de tejido sano y predomina en hemitórax izquierdo. SBP extralobar: 10-25%, predomina en varones y puede debutar precozmente con distrés respiratorio, requiriendo en ocasiones tratamiento urgente. El tejido no funcionante está separado

por una pleura propia. Se localiza próximo al hemidiafragma izquierdo. El diagnóstico prenatal, cada vez más frecuente, requiere una evaluación y seguimiento posterior en aquellos pacientes asintomáticos. El momento del tratamiento en estos casos es controvertido, si bien el riesgo de compresión pulmonar, degeneración maligna o infecciones recurrentes apoya la cirugía electiva. La lobectomía es de elección por ser bien tolerada.

## NEUROLOGÍA

### Zona Póster (Planta 0)

#### P1006

#### RECHAZO DE LA SEDESTACIÓN Y COJERA COMO PRESENTACIÓN DE SÍNDROME DE GUILLAIN-BARRÉ (SGB)

S. Rodríguez Blanco, A. Castellón Gallego, M.M. Busto Cuiñas, N. Martín Torres, M. Bravo Mata y M. López Rivas

*Complejo Hospitalario Universitario de Santiago de Compostela, A Coruña, España.*

**Introducción:** El SGB es una polirradiculopatía inflamatoria aguda postinfecciosa, caracterizada por debilidad simétrica y progresiva de comienzo distal, hipo-arreflexia osteotendinosa y síntomas sensitivos leves o ausentes. Comunicamos el caso de una niña que debutó de modo atípico.

**Caso clínico:** Niña de 36 meses remitida por rechazo de la sedestación y cojera de 10 días. Había recibido tratamiento con ibuprofeno y reposo, sin observar mejoría. Dos semanas antes había padecido una gastroenteritis aguda sin productos patológicos en heces y no constan antecedentes de traumatismo. En la exploración física destaca un excelente estado general aunque impresiona de dolor a la palpación a nivel de la columna lumbar, discreta cojera con caderas normales, rectificación marcada de la lordosis lumbar (que se confirma en la radiografía), signo de Lasegue positivo, reflejos osteotendinosos conservados y sin datos de focalidad neurológica. Inicialmente se realiza hemograma, bioquímica sanguínea y reactantes de fase aguda sin alteraciones. Ante la posibilidad de espondilodiscitis se inicia tratamiento con cloxacilina iv, remitiendo parcialmente los síntomas. En los días posteriores se realiza RMN y gammagrafía ósea, que no confirman la sospecha diagnóstica. Hemocultivo, serologías y PPD, fueron negativos y los ANAs débilmente positivos. El 11.º día del ingreso la marcha se hace más inestable y presenta arreflexia osteotendinosa; con la sospecha de SGB se realiza punción lumbar, detectándose disociación albúmino-citológica, y electroneuromiografía con hallazgos de neuropatía desmielinizante. Recibe tratamiento con Inmunoglobulina iv. con mejoría progresiva de la deambulación y negativización del signo de Lasegue. Actualmente la paciente está asintomática.

**Conclusión:** El SGB es una entidad bien conocida y relativamente fácil de diagnosticar en pediatría. Sin embargo su baja incidencia, la presentación atípica en algunos casos y la falta de colaboración en la exploración física del niño pueden dificultar el diagnóstico y retrasar el tratamiento.

#### P1007

#### PARÁLISIS FACIAL PERIFÉRICA: UN CASO DE ETIOLOGÍA POCO COMÚN

B. Pérez Mourellos, A.M. Paz Vilar, Y. González Piñeiro, M. Crehuet Almirall, R. Toba de Miguel y F.J. González Gómez

*Complejo Hospitalario Xeral-Calde, Lugo, España.*

**Introducción:** La parálisis facial producida por *Borrelia* supone una patología poco habitual. A pesar de suponer la neuropatía craneal más frecuente en su conjunto, la etiología es idiopática en la mayoría de los casos, aunque puede formar parte de otras patologías.

**Caso clínico:** Varón de 4 años, cuadro de 24 horas de evolución de desviación comisura bucal y dificultad para oclusión ojo izquierdo. Antecedentes personales: niño sano hasta el momento del ingreso, picadura de garrapata en escroto 4 meses antes con extracción parcial del insecto transcurridas más de 24 horas y tratamiento preventivo con amoxicilina-clavulánico oral 10 días. Exploración física: peso 18,6 kg, talla 108 cm, t.ª 37,2 °C. Parálisis facial izquierda (desviación comisura labial e incapacidad oclusión ojo izquierdo), resto de exploración neurológica y por órganos y aparatos normal. Pruebas complementarias (de interés): serología en suero: anticuerpos totales *Borrelia burgdorferi* positivos (2,07) (en análisis después de picadura título indeterminado 1,00), W. Blot *Borrelia* IgM negativo, IgG positivo. Serología CMV IgG e IgM negativas, VEB igG positivo, IgM y Paul Bunnell negativo, virus herpes simple IgG e IgM negativos. RMN cerebral y base de cráneo: sin alteraciones. Evolución: se trató durante 3 semanas con ceftriaxona vía parenteral, con mejoría progresiva de la clínica y resolución completa sin secuelas al finalizar el tratamiento. Juicio clínico: parálisis facial periférica secundaria a enfermedad de Lyme.

**Conclusiones:** Ante un caso de parálisis facial es necesario estar atento a los antecedentes y realizar una anamnesis minuciosa, sobre todo en sospecha de enfermedad de Lyme, pues el antecedente de picadura puede suceder varias semanas antes.

#### P1008

#### NEUROFIBROMATOSIS TIPO 1 QUE CURSA CON NEUROFIBROMA ESPINAL

B. Camacho Magriñán, M.A. Aguilera Llovet, M. Miranda Díaz, E. Largo Blanco y E. Iglesias Martínez

*Hospital Virgen de Valme, Sevilla, España.*

**Objetivo:** Presentar caso clínico de paciente estudiado por manchas café con leche, que en su curso evolutivo presenta un neurofibroma espinal, y escoliosis.

**Resultados:** Niño de 7 años remitido por su pediatra por presentar tumoración en clavícula derecha y escoliosis diagnosticada radiológicamente, en el contexto de una posible neurofibromatosis tipo 1. Estudiado con 3 años por presentar 15 manchas café con leche diseminadas, sin cumplir criterios de neurofibromatosis tipo 1. Abuela materna y padre con manchas café con leche. Múltiples manchas café con leche y efélides axilares. Protrusión de clavícula derecha sin apreciarse masa sobre ella. Petum excavatum. Resto de exploración normal. Exámenes complementarios: Bioquímica, hemograma, VSG, Ferritina, Hormonas tiroideas, FSH, LH, 17B-estradiol, testosterona, somatomedina C normal. Examen oftalmológico y ecografía abdominal normal. Radiografía de torax: escoliosis cervico dorsal y condensación en zona apical de hemitórax derecho. TAC pulmonar: tumoración sólida de morfología extrapleural de pared torácica interna en hemitórax superior derecho. Agujero de conjunción en 3 primeras raíces espinales dorsales ensanchado. Remodelación ósea costal en primeras costillas derechas. Lesión de partes blandas paravertebral en hemitórax izquierdo. Escoliosis y pectum excavatum. Altamente sugestivo de neurofibroma. RMN craneal y cervico dorsal: hamartomas en pedúnculo cerebeloso y tálamos. Escoliosis cervical. Discopatía degenerativa. Pequeños focos hiperintensos distales. Hallazgos 2.º a tumoración neurofibromatosa. Situación actual: estable.

**Conclusión:** La escoliosis asociada a neurofibromatosis es la alteración esquelética más frecuente, con una incidencia que varía entre 10-60%. Los neurofibromas es uno de los criterios diagnósticos de la enfermedad. Destacar la necesidad de descartar un síndrome

neurocutáneo ante la presencia de manchas café con leche, que suelen aparecer precozmente, así como la importancia del seguimiento posterior del paciente, ante la posibilidad de presentar otros criterios para llegar al diagnóstico y otras complicaciones.

### P1009 CONVULSIONES AFEBRILES BENIGNAS. A PROPÓSITO DE UN CASO

P. Vázquez Tuñas, E. Novoa García,  
A. Moreno Álvarez y F. Suárez García

*Complejo Hospitalario Universitario A Coruña, A Coruña, España.*

**Introducción:** Las crisis afebriles en relación con gastroenteritis virales son algo desconocidas fuera de Asia. Aparecen en niños sanos, entre 6 meses y 3 años, sin historia familiar ni antecedentes de enfermedades neurológicas. Son crisis de corta duración, agrupadas en brotes, sin progresión a status, que aparecen entre 24 horas y 7 días después del inicio del cuadro. Datos de laboratorio, imagen y electroencefalografía normales. En el 33-83% casos se detecta el Rotavirus en las heces.

**Caso clínico:** Niña de 2 años, sin antecedentes de interés. Cuadro de 3 días de diarrea y vómitos. Afebril. Episodio de desconexión del medio, rigidez generalizada, desviación tónica de la mirada y emisión de sonidos guturales de 4 minutos de duración. Dos episodios similares tras punción lumbar y venopunción. Hemograma: Hb: 11,2 g/dl; 337.000 plaquetas; 10.780 leucocitos (45% neutrófilos); PCR: 9,56 mg/dl; Citoquímica de LCR: normal; TAC craneal: normal; EEG: normal; Coprocultivo negativo; Antígeno de rotavirus en heces: negativo.

**Discusión:** La fisiopatología es desconocida. Una hipótesis es la aparición de encefalitis por el paso del rotavirus por vía hematogéna. Existe mayor riesgo si la diarrea es provocada por rotavirus en comparación con aquellos casos en los que no se identifica el germen. No existe tratamiento idóneo. Los fármacos más efectivos parecen ser la lidocaína en perfusión continua y el fenobarbital durante una semana.

**Conclusiones:** Las convulsiones en la edad pediátrica tienen múltiples etiologías. Las más frecuentes son las febriles. Las benignas afebriles tienen una elevada incidencia mundial aunque frecuentemente son infradiagnosticadas fuera del continente asiático, de ahí la importancia de del reconocimiento de esta entidad para evitar la instauración de un tratamiento epiléptico agresivo o prolongado.

### P1010 HEMIPLEJIA AGUDA INFANTIL COMO MANIFESTACIÓN DE ENCEFALITIS AGUDA. A PROPÓSITO DE UN CASO

A. Castroviejo Gandarias, E. Gembero Esarte, E. Delgado Fuentes,  
A. Martínez Ortiz, N. Clerigüé Arrieta y L. Gómez Gómez

*Hospital Virgen del Camino, Pamplona, Navarra, España.*

**Introducción:** Se denomina encefalitis al proceso inflamatorio difuso del sistema nervioso central de etiología generalmente viral, que se presenta con síntomas infecciosos, irritación meníngea, alteración del sensorio y en ocasiones convulsiones y/o focalidad neurológica. Presentamos un caso atípico de encefalitis aguda que debuta como hemiplejia aguda infantil.

**Observaciones clínicas:** Niño de 10 años sin antecedentes de interés que consulta por hemiplejia y parálisis facial izquierda de instauración brusca, en el contexto de un cuadro de cefalea, vómitos y fiebre de 48 h de evolución. En la exploración física presenta, Glasgow 15, signos meníngeos negativos, desviación comisura hacia el lado derecho, hemiplejia izquierda de todo el hemicuerpo con disminución de fuerza y sensibilidad, reflejos presentes con Babinsky + izquierdo. Como exploraciones complementarias se solicita

hemograma y bioquímica que resultan normales; citoquímica de LCR normal; microbiología negativa, PCR de herpes y enterovirus en LCR negativa, no se detectan bandas monoclonales en LCR. Se realiza EEG en el que se objetiva lentificación hemisférica derecha. En TAC y RM craneal presenta afectación cortical y subcortical en área frontal de hemisferio derecho. En cuanto a la evolución y tratamiento, en las primeras 48 h presenta un episodio de desviación de la mirada y relajación de esfínteres que cede con antiepilepticos. Recibe tratamiento empírico con aciclovir, cefotaxima y corticoides. Presenta una buena evolución, cediendo la sintomatología a partir del tercer día sin dejar secuelas.

**Comentarios:** Ante una hemiplejia aguda en un niño, además de la patología vascular, paroxística ó traumática, se debe pensar en la posible infección focal del sistema nervioso central. La rentabilidad de las pruebas complementarias en fase aguda es baja por lo que es prioritario iniciar el tratamiento ante la sospecha clínica.

### P1011 CHLAMYDIA Y MYCOPLASMA PNEUMONIAE: CAUSAS DE ENCEFALOMIELITIS AGUDA DISEMINADA

N. Nieto Gabucio, M.R. Cazorla Calleja, R. Rodríguez Díaz,  
D. Montes Bentura, P. Galán del Río y M.J. Rivero Martín

*Hospital de Fuenlabrada, Madrid, España.*

**Introducción:** Dentro de las causas de encefalomyelitis aguda diseminada (EMDA) se encuentran infecciones virales o bacterianas, principalmente de vías altas, siendo infrecuentes los casos secundarios a infecciones por *Chlamydia* o *Mycoplasma pneumoniae*.

**Caso clínico:** Paciente de 11 años con dolor en la planta de los pies, que 10 días antes había presentado un cuadro de fiebre, vómitos y cefalea. Exploración física: habla enlentecida, hipofónica y levemente disártrica en un niño con nivel cognitivo acorde a su edad. Alteraciones en la sensibilidad en hemiabdomen inferior y cara lateral de ambas piernas. Temblor intencional distal de ambas manos con dismetría. Marcha inestable y presencia de Romberg. Rigidez nuchal. Resto normal. Pruebas complementarias: Hemograma con leucocitosis y predominio de polimorfonucleares. Bioquímica, análisis de orina y urocultivo sin alteraciones. ASLO: elevados (415). LCR: 120 hemáties, 240 células (85% de neutrófilos y 15% de linfocitos), glucosa: 63 md/dl y proteínas: 64 mg/dl. TAC: normal. RMN cerebral y de columna cervical: hallazgos compatibles con encefalomyelitis aguda diseminada. Serología: Ac anti *Chlamydia* y *Mycoplasma pneumoniae* IgG e IgM: positivos. Evolución: a las 24 horas del ingreso y con el diagnóstico de encefalomyelitis, se inicia tratamiento corticoideo junto con aciclovir y penicilina, observándose mejoría clínica a las 24 horas del inicio del tratamiento. A los 6 meses del alta hospitalaria: asintomático, con RMN en la que se objetiva desaparición de gran parte de las lesiones a nivel cerebral y medular.

**Conclusiones:** 1. La EMAD es un proceso agudo de difícil diagnóstico en las primeras fases de la enfermedad (clínica variable, ejemplo, dolor en planta de los pies) y de origen postinfeccioso, siendo raros los casos secundarios a infección por *Chlamydia* o *Mycoplasma*. 2. El pronóstico suele ser favorable, con alto índice de supervivencia, siendo habitual la remisión clínica y la normalización de la neuroimagen, observándose secuelas en un pequeño porcentaje (11%).

### P1012 MIALGIAS COMO PRESENTACIÓN DEL SÍNDROME DE GUILLAIN-BARRÉ

D. López Rey, E. López Pico, A.M. Prado Carro,  
P. Vázquez Tuñas, C. Diz-Lois Palomares y S. Castro Aguiar

*Servicio de Pediatría, Complejo Hospitalario Universitario A Coruña, A Coruña, España.*

**Introducción:** El síndrome de Guillain-Barré en una enfermedad autoinmune de etiología múltiple, el 66% de los casos se precede de una infección respiratoria o gastrointestinal. Entre los gérmenes causantes más frecuentes se encuentra el *Campylobacter jejuni*, que se asocia especialmente a formas axonales (de peor pronóstico) como es el caso que se presenta.

**Caso clínico:** Niño de 13 años de edad que presenta mialgia gemelar bilateral que dificulta la deambulación, de seis días de evolución. Enterocolitis febril quince días antes. En la exploración presenta marcha torpe con aumento de la base de sustentación, no se objetiva pérdida de fuerza, reflejos osteotendinosos presentes y simétricos con dudosa disminución de los aquileos, no afectación piramidal, discreta rigidez espinal. Gowers negativo. Resto de exploración física normal. Se realiza hemograma y bioquímica incluyendo creatinfosfoquinasa, aldolasa y lactato normal. Proteína C reactiva, serologías víricas y tóxicos en orina negativos. Fondo de ojo y resonancia de sistema nervioso sin alteraciones. Coprocultivo positivo a *Campylobacter jejuni*. Citoquímica de líquido cefalorraquídeo: 6 leucocitos/mm<sup>3</sup>, proteínas 108 mg/dl, glucosa 54 mg/dl (50% plasmática). Electromiograma: compatible con polineuropatía motora axonal y desmielinizante leve-moderada. Se inicia tratamiento con inmunoglobulina policlonal intravenosa durante 5 días con evolución favorable.

**Discusión:** Un 50% de pacientes afectados de Guillain-Barré presentan clínica de mialgias en piernas o espalda que en ocasiones es el único síntoma inicial. En estos casos el diagnóstico precoz es más difícil y es importante incluir esta patología en el diagnóstico diferencial de un cuadro de mialgias sin causa aparente.

### P1013 ENFERMEDAD DE CHARCOT-MARIE-TOOTH. A PROPÓSITO DE UN CASO

M.T. Leonardo Cabello, J.H. Ramírez Cuentas,  
M. Sánchez Moreno, C. Álvarez Álvarez,  
M.J. Lozano de la Torre y J.L. Herranz Fernández

*Servicio de Pediatría, Hospital Universitario Marqués de Valdecilla y Universidad de Cantabria, Santander, Cantabria, España.*

**Introducción:** La enfermedad de Charcot-Marie-Tooth es uno de los trastornos neurológicos hereditarios más comunes, su prevalencia se estima en 15-20 casos por 100.000 habitantes. Se produce por mutaciones en los genes de las proteínas relacionadas con la estructura y la función, bien sea del axón del nervio periférico o de la capa de mielina. Existen varios tipos, siendo la I la más frecuente, con un patrón de herencia autosómico dominante. La mayoría de pacientes tienen una esperanza de vida normal. Aunque no existe tratamiento curativo, son útiles la fisioterapia, la terapia ocupacional, férulas y otros dispositivos ortopédicos e incluso cirugía.

**Caso clínico:** Niña de 7 años que desde hace 4 días refiere dolor en ambas caderas y cojera de predominio derecho, que no mejora con antiinflamatorios ni reposo, asociándose en las últimas 12 horas dolor en ambos codos. Antecedentes de caídas fortuitas frecuentes. Madre con pies cavos y caídas esporádicas. Al ingreso destaca limitación funcional a la movilización activa de extremidades inferiores, sin signos inflamatorios ni infecciosos, ligera hipotonía muscular generalizada e hiporreflexia tendínea bilateral. Pruebas complementarias: Hemograma y bioquímica normales, VSG 23 mm/hora, CPK y LDH y enzimas hepáticas normales, serologías de virus y Borrelia negativas, ANA, FR, HLA B27, Ac anti péptido citrulinados negativos. Ecografía de caderas: ligera sinovitis. Se realiza estudio neurofisiológico, evidenciándose signos de neuropatía periférica, sensitivo-motora, de tipo desmielinizante, con degeneración axonal distal, característicos de la enfermedad de Charcot-Marie-Tooth tipo I.

**Comentarios:** Es importante considerar esta patología ante un niño con cojera persistente, hiporreflexia y sensibilidad alterada,

además de antecedentes familiares asociados. Para confirmar nuestro diagnóstico utilizaremos estudios de velocidad de conducción nerviosa y pruebas genéticas.

### P1014 MIGRAÑA OFTALMOPLÉJICA. UNA RARA PRESENTACIÓN DE MIGRAÑA COMPLICADA

A. Jarque Bou, M. Ferrer Vázquez, F.A. Pronzato Cuello,  
M. Sanz Almela y J.M. Martín Arenós

*Servicio de Pediatría, Hospital General, Castellón, España.*

**Introducción:** La migraña oftalmopléjica es una variante muy poco frecuente de migraña complicada, caracterizada por episodios recurrentes de cefalea con parálisis de los pares craneales III, IV o VI. Presentamos un caso de aparición en la infancia.

**Caso clínico:** Niña de 10 años que acude a urgencias por presentar de forma súbita, cefalea frontal, diplopía binocular y estrabismo de 4 horas de evolución, sin náuseas ni vómitos. Cuadros similares en los últimos 3-4 años, que habitualmente cedían sin tratamiento y que últimamente son más frecuentes y precisan administrar AINEs. Sin otros antecedentes de interés. La exploración muestra endotropía del ojo izquierdo, nistagmus horizontal a la derecha e insuficiencia en la convergencia en Cover Test. Resto de exploración neurológica y presión arterial normales. TAC craneal, fondo de ojo y angio-RMN cerebral no muestran alteraciones. La cefalea cedió en unas horas con ibuprofeno oral, quedando un leve estrabismo residual.

**Discusión:** La migraña oftalmopléjica es una rara forma de presentación de migraña complicada, con una incidencia anual de 0,7 por millón, que suele aparecer en la infancia. Los episodios suelen ser autolimitados, con evolución hacia la resolución completa en horas, semanas o meses, aunque en los casos recidivantes puede permanecer la oftalmoplejia irreversible. La etiología es aún incierta. El diagnóstico de esta entidad es por exclusión de otras causas de oftalmoplejia como tumores intracraneales, aneurismas, traumatismos o procesos inflamatorios de la región paraselar. Por ello se debe realizar una RMN cerebral, junto a una exploración neurológica detallada. En varios estudios se ha observado tras la administración de contraste, un engrosamiento y realce del III par, lo que sugiere más una causa inflamatoria que isquémica. Se han descrito varios tratamientos, los corticoides parecen disminuir la duración del cuadro y el dolor, y pueden prevenir la aparición de secuelas. En nuestro caso no fue necesaria su utilización, dada la buena respuesta al tratamiento sintomático y la evolución. El pronóstico es favorable ya que los síntomas casi siempre se resuelven, aunque existe la posibilidad de secuelas tras varios episodios.

### P1015 AMAUROSIS POR SINUSITIS DEL SENO ESFENOIDAL

D. Echenique Lara, P. Andreo Lillo, F. Carratalá Marco,  
G. García Ron, C. Gavilán Martín y B. García Avilés

*Hospital Universitario San Juan, Alicante, España.*

**Introducción:** Las complicaciones de la sinusitis en la infancia son relativamente raras y suelen ser consecuencia de propagación de la infección por contigüidad, siendo las complicaciones extracraneales las más frecuentes. La neuritis retrobulbar se produce por procesos infecciosos que afectan a la porción central del nervio óptico, con pérdida de visión central de la retina, casi siempre está asociada a sinusitis posteriores.

**Caso clínico:** Niño de 9 años remitido por el servicio de oftalmología por pérdida brusca de visión del ojo derecho. Refería leves molestias en la visión la semana previa y cefalea ocasional. No antecedentes personales ni familiares interés. Al ingreso la exploración



ción es normal, apreciando a nivel neurológico pares craneales normales excepto por ausencia de visión del ojo derecho, el resto sin hallazgos patológicos. Se realiza análisis de sangre y pruebas complementarias con fondo de ojo normal y hallazgo en la RMN de cambios inflamatorios en seno esfenoidal derecho. Se inicia tratamiento con amoxicilina-clavulánico i.v y corticoides sistémicos, apreciándose en las primeras 24 horas mejoría con recuperación parcial de la visión. Al 3.º día aparece diplopía monocular y cefalea hemicraneal que desaparece progresivamente. Se realiza nueva RMN de control en la que persisten cambios inflamatorios.

**Discusión:** Es importante la instauración rápida y correcta de antibioterapia y corticoides sistémicos.

## P1016 PANCREATITIS AGUDA EN RELACIÓN CON EL USO DE ÁCIDO VALPROÍCO

L. García Blázquez, S.D. Calleja López,  
C. Santana Rodríguez, M.L. Casado Sánchez,  
J.L. Vázquez Martínez y S. Castrillo Bustamante

*Hospital General, Segovia, y Hospital Ramón y Cajal, Madrid, España.*

**Introducción:** La pancreatitis aguda es una enfermedad inflamatoria, causada por la activación, liberación y autodigestión de la glándula por sus propias enzimas. Es un proceso poco habitual en la infancia. El ácido valproico se ha asociado a la aparición de pancreatitis aguda, de forma poco frecuente, aunque grave.

**Caso clínico:** Presentamos el caso de una niña de 6 años de edad con vómitos de 3 días de evolución, dolor abdominal en epigastrio y afectación del estado general. En tratamiento desde hacía 3 meses con ácido valproico (25 mg/kg) por epilepsia focal, con controles analíticos normales. No otros antecedentes de interés. Al ingreso leucocitosis con desviación izquierda, amilasa 516 U/l, lipasa 2040 U/l y PCR 39,7 mg/dl, resto normal. En la ecografía aparece páncreas aumentado de tamaño, hipocogénico, sugerente de pancreatitis con líquido libre intraperitoneal. El TAC muestra pancreatitis grado E de Balthazar (grave). Se estableció el diagnóstico de pancreatitis aguda probablemente secundaria al uso de ácido valproico descartándose traumatismo y enfermedades previas. Es trasladada a cuidados intensivos con dieta absoluta, tratamiento antibiótico y anticongestivo con fenitoina (sustituyendo el valproato). En ecografía posterior se visualiza pseudoquiste pancreático que va disminuyendo de tamaño en controles posteriores hasta resolverse. Al alta mejoría clínica y analítica, amilasa 56 U/l y lipasa 32U/l.

**Conclusiones:** La incidencia de pancreatitis por ácido valproico se encuentra subestimada por la imposibilidad de establecer una clara relación causa-efecto. En los casos descritos no se ha encontrado relación con la dosis utilizada ni con la duración del tratamiento. Para el diagnóstico los niveles de lipasa son más sensibles que los de amilasa. Como complicación se debe tener en cuenta el pseudoquiste pancreático. En un paciente en tratamiento con ácido valproico y clínica de dolor abdominal, vómitos de repetición y mal estado general debemos pensar como posibilidad diagnóstica en una pancreatitis como efecto adverso al uso del fármaco.

## P1017 ACIDENTE VASCULAR CEREBRAL NO PERÍODO NEONATAL

C.I. Figueiredo Pinto, S.A. Silva Jorge, A.M. Alves Martins,  
L. Domingues y J.C. Ferreira

*Servicio de Pediatría, Centro Hospitalar, Cascais, y Servicio de Neurología del Hospital de S. Francisco Xavier, Lisboa, Portugal.*

**Introdução:** O Acidente Vascular Cerebral (AVC) no período neonatal ocorre em cerca de 1/4000 recém-nascidos de termo, mani-

festando-se por sinais neurológicos muitas vezes subtis. A sua incidência tem vindo a aumentar, em parte por maior alerta clínico a que acresce uma maior sensibilidade dos meios complementares de diagnóstico. A sua etiologia não está totalmente esclarecida, contribuindo múltiplos factores de risco maternos, fetais e placentários actuando em sinergia. A forma mais comum de apresentação são as convulsões neonatais, mas muitas vezes o diagnóstico só se faz meses mais tarde quando a criança surge com hemiparésia ou outras sequelas neurológicas.

**Caso clínico:** Descrevem-se dois casos de AVC neonatal. O primeiro é um recém-nascido de sexo feminino com o diagnóstico pré-natal de CIV peri-membranosa com discreto cavalgamento aórtico, que iniciou às 12 horas de vida paroxismos breves de mioclonias do membro superior e por vezes membro inferior direitos. Às 30 horas de vida surgiu parésia facial direita e às 36 horas de vida convulsão clónica generalizada breve, autolimitada. O segundo caso é o de recém-nascido do sexo masculino com mioclonias da face e membro superior direitos com início às 12 horas de vida. Ambos realizaram ecografia transfontanelar que não revelou alterações. A RMN-CE mostrou enfarte cortico-subcortical temporo-parieto-occipital esquerdo no primeiro caso e a TAC-CE revelou enfarte fronto-parietal esquerdo no segundo caso. O estudo de factores pró-trombóticos da mãe e recém-nascido foi normal nos dois casos.

**Comentários:** O Acidente Vascular Cerebral é comum no período neonatal. É importante o clínico estar alerta, sobretudo nos recém-nascidos que surgem com sinais focais nas primeiras horas de vida, de forma a que possam ser realizadas investigações subsequentes e tratamento adequado.

## P1018 COMPLICACIONES EN LA NEUROFIBROMATOSIS TIPO 1: LA IMPORTANCIA DEL SEGUIMIENTO NEUROPIEDIÁTRICO

A. Polo Antúnez, A. López Lafuente, M.C. Torres Torres,  
P. Barros García, Y. Castaño Muñoz y V. Carretero Díaz

*Servicio de Neuropediatría, Hospital San Pedro de Alcántara, Cáceres, España.*

**Introducción:** La neurofibromatosis tipo 1 (NF1) es el más frecuente de los síndromes neurocutáneos. En los criterios diagnósticos se incluyen: manchas café con leche, efélides axilares-inguinales, neurofibromas, hamartomas del iris, lesiones esqueléticas, gliomas del nervio óptico y un familiar de primer grado con NF1. Una complicación frecuente es la hidrocefalia de etiología tumoral o por estenosis displásica del acueducto de Silvio.

**Objetivo:** Presentamos a un niño diagnosticado de NF1 con disfunción valvular descubierta por la exploración neurológica.

**Caso clínico:** Niño de 7 años con NF1, que hace un año precisó la colocación de una válvula de derivación ventrículo-peritoneal por estenosis del Acueducto de Silvio. En el seguimiento no refiere ninguna clínica pero se objetiva aumento lentamente progresivo del perímetro cefálico sin otros hallazgos en la exploración física, hasta que finalmente presenta papiledema. Se solicita resonancia magnética craneal donde se objetiva una dilatación moderada del sistema supratentorial que afecta a ventrículos laterales y III ventrículo y una formación quística con edema perilesional, de 4,5 x 5 cm. a nivel de sustancia blanca frontal derecha, atravesada por la guía de la válvula. Se remite a Neurocirugía, realizándole ventriculostomía endoscópica y retirada de válvula. Posteriormente asintomático, con resolución del papiledema y con perímetro cefálico estable.

**Comentarios:** Las revisiones periódicas de los niños con NF1 son de vital importancia, ya que la anamnesis y el examen físico nos orientarán las pruebas complementarias necesarias para el diagnóstico de las complicaciones posibles; un diagnóstico precoz mejora el pronóstico de las mismas.

## NUTRICIÓN

### Zona Póster (Planta 0)

#### P1019

#### INFLUENCIA DEL PESO DE LA MADRE EN LA PREVALENCIA DE LA LACTANCIA MATERNA

J. Morales Hernández, G. Rodríguez Martínez, M.P. Samper Villagrasa, O. Bueno Lozano, S. Valle Guillén, M.P. Collado Hernández y M.P. Ventura Faci

*Unidad de Neonatología del Servicio de Pediatría, Hospital Clínico Universitario Lozano Blesa, Zaragoza, España.*

**Introducción:** Existen diversos factores (fisiológicos, psicológicos, socio-culturales, económicos, etc.) que tienen influencia en la instauración y mantenimiento de la lactancia materna. El objetivo del presente estudio es evaluar la influencia de la antropometría de los padres en la evolución de la lactancia materna.

**Materiales y métodos:** Se realizó un estudio descriptivo-transversal utilizando una muestra aleatoria de 130 binomios madre-hijo. Se estudiaron diversas variables demográficas, obstétricas, antropométricas y relacionadas con la lactancia. Los datos se recogieron mediante entrevista telefónica realizada a la madre. Los datos se analizaron con el programa Excel 2003. Se realizó una estadística descriptiva, coeficiente de correlación de Pearson y "t de Student" para comparación de medias.

**Resultados:** La prevalencia de lactancia materna fue del 60% a los 3 meses, 30% a los 6 meses y 9% a los 12 meses. La prevalencia y duración de la lactancia materna se correlacionó de forma inversa, estadísticamente significativa, con el peso de la madre en el momento del parto ( $r = -0,32$ ;  $p = 0,001$ ) y la ganancia de peso durante la gestación ( $r = -0,19$ ;  $p < 0,02$ ). No hubo correlación con el peso del padre ni con el peso de la madre antes del embarazo. Se encontraron diferencias estadísticamente significativas en la prevalencia de la lactancia materna al comparar los terciles inferior y superior del valor del peso de la madre en el momento del parto ( $p = 0,01$ ), pero no se encontraron diferencias significativas en la prevalencia al comparar los mismos terciles de ganancia del peso de la madre durante la gestación.

**Conclusiones:** Se observó una prevalencia de lactancia materna menor de la recomendada por la OMS/UNICEF, pero se puede considerar buena en comparación con los datos disponibles en nuestro medio. La prevalencia y duración de la lactancia materna fue menor en las madres con mayor peso corporal en el momento del parto y en aquellas con mayor ganancia de peso durante la gestación.

#### P1020

#### GRADO DE INSATISFACCIÓN CORPORAL EN LA POBLACIÓN ADOLESCENTE

I. Insausti Fernández, I. Cortés Moskowich, P. Genaró i Jornet, N. Rodríguez Zaragoza, S. Janer Ortuño y A. Cardona Barberán

*Hospital de Tortosa Verge de la Cinta, Tarragona, España.*

**Introducción:** Los trastornos de la conducta alimentaria (TCA) tienen más incidencia en el colectivo adolescente femenino. Es en la adolescencia cuando el individuo construye la personalidad, período de cambios físicos y psicológicos con los que asimila la nueva imagen e identidad corporal. La imagen corporal es un concepto que se refiere a la representación que uno se hace de sí mismo, a la manera en que uno percibe, imagina, siente y actúa con respecto a su cuerpo. Los TCA son un grave problema que afecta a un gran número de personas y va en aumento, creando un problema de sa-

lud que afecta a variables fisiológicas, psicológicas, socioculturales y familiares.

**Objetivos:** Estimar la insatisfacción corporal y prevalencia de riesgo de TCA en una muestra de adolescentes de 12 a 19 años de ambos sexos.

**Material y métodos:** Se ha realizado un estudio transversal basado en la aplicación del Cuestionario de la Figura Corporal (BSQ: Cooper et al 1987), es anónimo, autoadministrado y evalúa aspectos subjetivos y conductuales. Nos sirve para discriminar personas sin problemas, personas con preocupación por su imagen corporal y determinar la prevalencia de posibles TCA en personas con estos problemas alimentarios y su actitud hacia el propio cuerpo. Muestra de adolescentes ( $N = 175$ ). La población de riesgo queda definida según el siguiente criterio: puntuación igual o superior a 105 en el cuestionario BSQ. Se presentan los resultados estadísticos basados en medias y porcentajes.

**Resultados:** Un 23% de las chicas manifiestan una preocupación extrema por su figura y peso, 5% presentan trastorno dismórfico y 71% muestran una preocupación moderada, frente un 4%, 0% y 87% respectivamente en chicos.

**Conclusiones:** La prevalencia de posibles TCA de nuestro estudio es semejante a la encontrada en la literatura. La detección inicial de los TCA debe estar encaminada a la prevención primaria por reducir su incidencia, esto requiere un abordaje multidisciplinar.

#### P1021

#### INFLUENCIA DE LA ETNIA Y EL GÉNERO EN EL CONSUMO DE ALIMENTOS EN ESCOLARES

G. González García, G. Rodríguez Martínez, A. Romero, M.L. Álvarez, J. Fuertes Fernández-Espinar, M. Rodríguez, T. Lorente y J.M. Garagorri Otero

*Hospital Clínico Universitario Lozano Blesa, Atención Primaria de Huesca, e Instituto Aragonés de Ciencias de la Salud, Zaragoza, España.*

**Introducción:** La dieta de los niños es deficitaria en frutas y verduras y rica en alimentos hipercalóricos; aunque los hábitos dietéticos actuales pueden estar cambiando influidos por aspectos sociales.

**Objetivos:** El objetivo del presente estudio es valorar la frecuencia de ingesta de los grupos de alimentos en escolares de nuestro medio y la influencia del sexo y la etnicidad sobre la misma.

**Material y métodos:** Se valoraron en una población de niños de 2.º, 3.º y 4.º de Primaria las características socioeconómicas y demográficas, los estilos de vida y la frecuencia de ingesta de grupos alimentarios.

**Resultados:** Los niños ingirieron más carbohidratos ( $4,38 \pm 1,62$  vs  $3,97 \pm 1,47$ ;  $p = 0,03$ ) y más lácteos ( $3,23 \pm 1,12$  vs  $2,83 \pm 1,08$ ;  $p = 0,002$ ) que las niñas; por otro lado, la niñas consumieron más golosinas que los niños ( $2,01 \pm 2,33$  vs  $2,81 \pm 3,93$ ;  $p = 0,03$ ). El total de niños que no cumplían con las recomendaciones habituales de ingesta por defecto: frutas y verduras (78,1%), lácteos (43,4%) y carbohidratos (42,8%); y por exceso: proteicos (8,1%), bollería (21,2%), golosinas (18,9%) y refrescos-snacks (8,7%). Estas cifras variaron en el subgrupo de niños con etnicidad, especialmente para los grupos de proteicos (2,6%), lácteos (60,9%), refrescos-snacks (35,1%), legumbres (35%), bollería (30,9%) y golosinas (34,2%). De las múltiples correlaciones realizadas entre los grupos de alimentos existen dos asociaciones significativas ( $p < 0,01$ ): 1) la ingesta de frutas y verduras se asoció con un mayor consumo de carbohidratos y de pescado y con menor consumo de refrescos-snacks y tiempo frente al televisor; 2) la ingesta de bollería se asoció con mayor consumo de refrescos/snacks y de golosinas.

**Conclusiones:** Los niños consumen menos golosinas y más carbohidratos y lácteos que las niñas. En un porcentaje importante de la muestra y sobre todo en las minorías étnicas, la ingesta es deficitaria en frutas, verduras, lácteos y carbohidratos; y excesiva en bo-

llería y golosinas. El sexo y la etnicidad son factores que influyen en la dieta de los niños escolares.

## P1022

### ACIDEMIA METILMALÓNICA CON HOMOCISTINURIA ADQUIRIDA EN LACTANTE DE MADRE VEGETARINA Estricta

N. Macías Julián, E. Bejerano Hoyo, I. Delgado Pecellín, C. Delgado Pecellín, I. Obando Santaella y O. Neth

*Hospital Infantil Universitario Virgen del Rocío, Sevilla, España.*

**Introducción:** La acidemia metilmalónica con homocistinuria (AMMH) es una enfermedad poco frecuente, cuyas causas pueden ser un déficit enzimático, defectos en el metabolismo y la absorción de la vitamina B12 o un déficit nutricional de ésta, en cuyo caso el déficit ya está presente en la madre. La clínica consiste en rechazo de la alimentación, vómitos, deshidratación, cetoacidosis, hipotonía, hipocrecimiento y alteraciones faciales.

**Caso clínico:** Presentamos a una paciente de 2 meses y medio diagnosticada mediante *screening* neonatal con tándem masa de AMMH que ingresa para tratamiento específico. Como antecedentes destacan padres sanos, no consanguíneos, embarazo y parto normales y lactancia materna exclusiva. La exploración física fue normal, salvo palidez cutánea. Entre las pruebas complementarias destacan: bioquímica básica, hepática y coagulación normales. Leucocitos 14.280 con fórmula normal, Hb 9,8 g/l, VCM 88,9 fl, CHCM 30,3 pg, RDW 14,4%, plaquetas  $282 \times 10^9$ , anemia compatible con déficit de B12, ecocardiograma, estudio de fondo de ojo y RMN normales. Amonio 81,3 mg/l, ácido metilmalónico en orina, homocisteína en sangre y orina y propionilcarnitina en sangre elevados. Iniciamos tratamiento con B12, piridoxina, betaína, carnitina, cistina, arginina, metronidazol y dieta exenta de proteínas, permaneciendo asintomática desde el punto de vista neurológico. Una semana después comienza con lesiones perianales y peribucales compatibles con acrodermatitis por déficit de aminoácidos esenciales. Ante la sospecha de AMMH adquirida secundaria a déficit de aporte de B12 por vegetarianismo estricto de la madre, se inicia alimentación con fórmula normal, B12 y piridoxina. La paciente permanece asintomática y desaparece la acrodermatitis. Los niveles de amonio, homocisteína, gasometría, tándem masa y ácidos orgánicos en sangre y orina se normalizaron.

**Conclusiones:** Destacamos la importancia de los antecedentes familiares y nutricionales en el diagnóstico de enfermedades metabólicas. El *screening* neonatal ampliado con tándem masa permite su diagnóstico presintomático. El diagnóstico y tratamiento precoces pueden entretener el curso de la enfermedad, mejorar el pronóstico neurológico y evitar complicaciones.

## P1023

### VALORACIÓN DE LA ACTIVIDAD FÍSICA Y ALIMENTACIÓN EN UNA POBLACIÓN DE 4-14 AÑOS

E. Balague, S. Delgado, A. Otero, M.C. Palasi, M.A. Peix Sambola y A. Soterias

*EAP Sardenya, CAP Sardenya, Barcelona, España.*

**Introducción:** En los últimos años existe un aumento de la obesidad en los niños propiciada por la mala alimentación y el sedentarismo. Previo al inicio de una actividad de promoción del deporte hemos realizado un estudio para evaluar la actividad física y la alimentación.

**Material y métodos:** Se efectuó una encuesta autoadministrada que incluyó test de alimentación, test de valoración de la actividad física y otros datos sobre el promedio de tiempo dedicado a la actividad física de ocio y escolar. También se recogieron variables antropométricas.

**Resultados:** N = 171 niños. 63,2% de chicas. IMC > 2 DE el 23,8% de los niños y el 10,4% de las niñas. La edad de mayor incidencia de obesidad se sitúa entre los 5 y 6 años en ambos sexos y entre los 13 y 14 años en los niños. El 66,1% comen en la escuela. Test de alimentación: nivel bajo en 1,1%, nivel medio en 39,8% y nivel óptimo en 59,1%. Test de actividad física: puntuación baja en 42,7%, regular en 49,1% y buena en 8,2%. El 86,6% realizan más de 1 hora semanal de educación física en la escuela. Un 28,7% realizan 2 o más horas de deporte extraescolar a la semana, un 26,9% entre 1-2 horas y en un 44,4% menos de una hora. El 17% refieren ver TV y/o videojuegos más de 2 horas diarias.

**Conclusiones:** Nuestros resultados no se distancian de otros estudios donde se halla una baja actividad física. Creemos necesario realizar un plan integral que potencie la actividad física y una alimentación adecuada.

## PSIQUIATRÍA

### Zona Póster (Planta 0)

## P1024

### TRASTORNO OBSESIVO COMPULSIVO EN LA INFANCIA: A PROPÓSITO DE UN CASO

L. Cuadrón Andres, F. Fuertes El Musa, P. Huerta Blas, M.T. Pérez Roche y J. Fleta Zaragoza

*Servicio de Pediatría, Hospital Clínico Universitario Lozano Blesa, Zaragoza, España.*

**Introducción:** Presentamos el caso de un niño con trastorno obsesivo-compulsivo (toc). Se trata de una enfermedad muy rara en la infancia que se caracteriza por la existencia de pensamientos obsesivos y conductas compulsivas.

**Caso clínico:** Niño de 7 años, hijo de padres separados. Padre intervenido en 2 ocasiones de un tumor cerebral de carácter maligno. Presenta un desarrollo y escolaridad normales. Desde hace 4 meses el paciente es rechazado entre sus compañeros por su exceso de peso, por lo que no quiere ir al colegio, y muestra una alteración del patrón del sueño y pesadillas, así como crisis de nerviosismo y, en ocasiones, de angustia que hacen que no quiera separarse de su madre. A su vez comenzó a recoger objetos inservibles y basura, presentando crisis de agitación psicomotriz ante la negativa a acumular estos objetos y en alguna ocasión se acompañó de comportamiento autoagresivo, también comenzó a anotar cualquier detalle con el fin de no olvidar nada. El paciente muestra una excesiva preocupación por el estado de salud de su padre e incluso refirió intención de pegarse un tiro si a éste le pasa algo. Se trata de un paciente retraído con baja autoestima y facilidad para el llanto. Todas las pruebas complementarias realizadas son normales. Durante su ingreso hospitalario presentó varias crisis de agitación motivadas por la negativa a permitirle recoger restos de comida; en una ocasión pidió a su madre una cuchara con el fin de recoger y guardar sus deposiciones. Se instauró tratamiento con sertralina y risperidona con buena evolución.

**Comentarios:** El toc es una enfermedad de origen heterogéneo que interfiere de forma importante en la vida diaria y en las relaciones sociales y familiares. Suele coexistir con alteraciones del estado de ánimo, de la atención, ansiedad y tics. El tratamiento se basa en la combinación de farmacoterapia y psicoterapia.

## REUMATOLOGÍA

### Zona Póster (Planta 0)

#### P1025

#### SÍNDROME SAPHO. ESPONDILOARTROPATÍA Y PUSTULOSIS PALMOPLANTAR

A. Molinos Quintana, M.S. Camacho Lovillo, B. Morillo Gutiérrez, L. Marcos Fuentes y J. Bernabeu Wittel

*Hospital Infantil Universitario Virgen del Rocío, Sevilla, España.*

**Introducción:** La espondiloartropatía es una enfermedad inflamatoria de causa desconocida que progresa hacia la rigidez de columna y restricción de la movilidad articular. La pustulosis palmo-plantar frecuentemente descrita en el síndrome SAPHO ha sido considerada como una variante de la psoriasis. El compromiso osteoarticular junto con lesiones dérmicas similares a la psoriasis han hecho incluir el síndrome SAPHO dentro del espectro de espondiloartropatías o incluso como osteomielitis multifocal recurrente crónica (OMRC) en especial cuando existe compromiso vertebral. No existe un tratamiento estandarizado en niños, aunque en general el pronóstico es bueno

**Caso clínico:** Niño de 7 años con dolor abdominal recurrente de 5 meses de evolución, estancamiento ponderal y dolor intermitente en miembros junto con historia de lesiones cutáneas recurrentes. 24 horas antes del ingreso presentaba febrícula, tortícolis de comienzo brusco e impotencia funcional de miembro inferior derecho. Aspecto de enfermedad y caquexia. Lesiones pustulosas estériles con ecemas en codos y rodillas y descamación de palmas y plantas junto con pitting ungueal. Limitación de la columna cervical y dorsal. Maniobras sacroiliacas positivas. Presentaba un aumento de reactantes de fase aguda y anemia de trastornos crónicos. Se descartó enfermedad inflamatoria intestinal y etiología linfoproliferativa e infecciosa. El factor reumatoideo, HLA-B27 y ANA fueron negativos. En la resonancia magnética se apreciaba alteración parcheada hiperintensa en la columna cervical, dorsal y lumbar. La biopsia cutánea demostró una dermatosis pustulosa subcórnea con foliculitis aguda abscesificante. Las lesiones cutáneas desaparecieron tras el tratamiento inicial con corticoides tópicos. La evolución de la afectación axial no ha sido favorable a pesar del tratamiento con etanercept, metotrexate y corticoides orales. Pendiente de iniciar tratamiento con pamidronato.

**Conclusiones:** Presentamos este caso poco frecuente en su forma de inicio y en su evolución con afectación casi exclusiva axial y mala respuesta a los tratamientos.

#### P1026

#### ESPONDILODISCITIS. IMPORTANCIA DEL DIAGNÓSTICO PRECOZ

I. Jiménez García, A. Herrera Chamorro, A. Alarcón Zamora, J. Martínez-Lage, P. Alcañiz Rodríguez y L. Quesada Dorigne

*Unidad de Reumatología Infantil, Unidad de Traumatología Infantil y Servicio de Neurocirugía, Hospital Universitario Virgen de la Arrixaca, Murcia, España.*

**Antecedentes y objetivos:** La espondilodiscitis es la inflamación aguda del disco intervertebral y vértebras adyacentes, cuya etiología suele ser infecciosa. Los síntomas y cambios analíticos son escasos, por lo que se dificulta el diagnóstico precoz, dando lugar a secuelas importantes.

**Métodos:** Realizamos una revisión de los casos de espondilodiscitis diagnosticados tras varios meses de evolución de la enfermedad, de 2006 a 2008, analizándose síntomas de presentación, datos ana-

líticos, pruebas de imagen y evolución clínica tras tratamiento, así como las secuelas debidas al retraso en el diagnóstico.

**Resultados:** 1.º caso: escolar de 10 años con alteración de la marcha desde hacía 2 meses, con antecedente de traumatismo al caer de espaldas a mes antes del inicio de la clínica. Los datos de laboratorio no mostraban alteraciones. Los cultivos eran negativos. La RMN mostraba signos de espondilodiscitis L5-S1 con estenosis del canal raquídeo a dicho nivel. La paciente fue tratada con antibioterapia iv, pero la deambulación patológica persiste en la actualidad. 2.º caso: escolar de 10 años con dolor lumbar de 4 meses de evolución. Al inicio presentó fiebre elevada que desapareció tras pauta anti-biótica con azitromicina oral. El dolor lumbar persistió, añadiendo impotencia funcional y actitud en flexo progresiva, con desaparición de la lordosis lumbar. El único dato analítico relevante era la elevación de VSG. Se realizó RMN que mostraba espondilodiscitis L3-L4 y espondilolistesis L5-S1. En la actualidad persiste rectificación de columna lumbar con pérdida de lordosis y anquilosis de las vértebras implicadas. 3.º caso: escolar de 9 años con cervicalgia de 2 meses y medio de evolución y claudicación de miembros derechos. Los datos de laboratorio no mostraban alteraciones. En la RMN se evidenciaban signos de espondilodiscitis C3-C4 con absceso de partes blandas que desplaza médula y signos de mielopatía compresiva a ese nivel.

**Conclusiones:** La espondilodiscitis es una entidad cuyo diagnóstico no resulta fácil en etapas iniciales, debido a que sus manifestaciones clínicas suelen ser inespecíficas. Su detección precoz es importante, ya que el retraso en el tratamiento puede conllevar serias secuelas.

#### P1027

#### DISMINUCIÓN DE LA VELOCIDAD DE CRECIMIENTO PONDOESTATURAL Y ARTRITIS PERIFÉRICA DE MANOS

E. Llerena Santa Cruz, P. Sáez Pérez, S. Pie Raventós, D. Porcar Farran, J. Solà Pou y L. Mayol Canals

*Hospital Universitario Dr. Josep Trueta, Girona, España.*

**Caso clínico:** Niño de 8 años que consulta por disminución de la velocidad de crecimiento ponderal desde los 4 años. Correcta diversificación de la dieta. No sintomatología digestiva acompañante. Antecedentes: no alergias, vacunas al día, nacido de parto eutócico, a las 39 SG, PN: 2.450 g, T: 46 cm, PC: 34 cm, Perinatología normal. Lactancia materna exclusiva durante 2 meses. Padre con diabetes mellitus tipo 2. Madre y 2 hermanos sanos. Exploración física: peso: 25,6 kg (p25), Talla: 126 cm (p25). BEG, normoconfigurado. Exploración por aparatos normal. Genitales masculinos normales prepuberales. Exámenes complementarios: gráfica de crecimiento: disminución paulatina del crecimiento desde los 4 años. Hb: 10,9 g/dl, HCM 31 pg, VCM: 87 fl, Plaquetas: 107.000 mm<sup>3</sup>, Leucos: 4.600 mm<sup>3</sup> (fórmula normal). GOT: 154 U/l, GPT: 160 U/l, IgF-1: 165 ng/ml (111-551), IGFBP-3: 4,9 µg/ml (2,1-8,4), TSH: 4,7 mUI/l (0,2-4,2), T4L: 1,2 (0,7-1,8), ferritina: 128 ng/ml (20-200), Ig A total: 6,6 mg/dl (90-450), Ig G anti-transglutaminasa 0,7 U/ml (0-7). HLA DQ2 positivo. Biopsia de intestino: no compatible con enfermedad celíaca, ANA patrón homogéneo: 640 u arb (0-80), Anti-DNA: 45 UI/ml (0-10). Evolución del caso: 8 meses después, inicia síntomas de artritis periférica en ambas manos y en un control analítico, desaparece la transaminasemia pero se detecta una anemia hemolítica (Hb: 7,1 g/dl, VCM: 106 fl, IgG antiglobulina: positivo, reticulocitos 21% (0,1-2). Diagnóstico final: lupus eritematoso. Déficit de Ig A. Estancamiento ponderal.

#### P1028

#### KAWASAKI REFRACTARIO CON ARTRITIS SECUNDARIA. OTROS PLANTEAMIENTOS DIAGNÓSTICOS

M.G. Hernández Ruiz, C. Duque Sánchez y M.S. Camacho Lovillo

*Hospital Universitario Virgen del Rocío, Sevilla, España.*

**Objetivo:** Repasar el espectro de manifestaciones clínicas en la enfermedad de Kawasaki y sus complicaciones, así como los criterios para el diagnóstico, diagnóstico diferencial, y las alternativas terapéuticas actuales.

**Método:** Para ello, aportamos un caso en una niña pequeña con sospecha de enfermedad de Kawasaki, según criterios clínicos, y con artritis de comienzo precoz que no respondió a tratamiento repetido con inmunoglobulinas y corticoides, persistiendo la fiebre y la artritis más de un mes. Ante la atipicidad del cuadro se plantean otros diagnósticos diferenciales de causa infecciosa, sistémicas, tumorales, y medicamentosas.

**Resultados y discusión:** El Kawasaki es una enfermedad autolimitada caracterizada por una vasculitis de mediano y pequeño vaso, cuyo diagnóstico se basa en criterios clínicos y el tratamiento con inmunoglobulinas en la fase aguda disminuye el riesgo de afectación cardiológica. La artritis en el Kawasaki es más frecuente en la etapa subaguda, siendo sobre todo oligoarticular y respondiendo bien al tratamiento con inmunoglobulinas sin cambiar o afectar el curso clínico de la enfermedad. El Kawasaki refractario es aquel que no responde a una dosis de Inmunoglobulina y precisa nuevas dosis o corticoides u otros fármacos pudiendo llegar hasta tres meses. Supone entre un 10-20% de los casos de Kawasaki.

**Conclusión:** La enfermedad de Kawasaki comparte características clínicas con otras enfermedades como la artritis idiopática juvenil, siendo difícil de diferenciar sobre todo en una etapa precoz. Tan sólo, la evolución del cuadro y el conocimiento detallado de esta entidad permite un diagnóstico definitivo y certero.

## P1029

### LUPUS ERITEMATOSO SISTÉMICO: DEBUT EN LA INFANCIA

M. Zambrano Castaño, M.J. Fernández Reyes, E. Hidalgo Barquero del Rosal, J.M. García Blanco y J.J. Cardesa García

*Servicio de Nefrología Pediátrica y Servicio de Pediatría, Hospital Materno Infantil, Badajoz, España.*

**Antecedentes y objetivos:** El LES es una enfermedad autoinmunitaria multisistémica compleja, de predominio femenino. El LES pediátrico (LESp) es más grave que el del adulto, representa del 15-20% del total.

**Método y resultados:** Niña de 12 años, consulta por fiebre de 20 días de evolución sin foco infeccioso, astenia, artralgias, mialgias y eritema malar. Antecedentes familiares: cefaleas migrañosas. Antecedentes personales: cefaleas migrañosas y episodio aislado de dolor retroorbitario y ptosis palpebral izquierda. A su ingreso presenta fiebre, fenómeno de Raynaud en manos, eritema facial en alas de mariposa, aftas orales, mialgias, dolor y tumefacción aditivos en tobillo derecho, rodillas y muñecas con rigidez matinal de 2 horas de duración y adenopatías laterocervicales. Exámenes complementarios: leucopenia ( $2320 \text{ l/mm}^3$ ); VSG:  $65 \text{ mm/1.ª h}$ ; factor reumatoide + ( $22,6 \text{ UI/ml}$ ); hipocomplementemia; hipergammaglobulinemia a expensas de IgG e IgA; proteinograma con elevación de la fracción gamma y alfa-2 globulina; Fenómeno LE+; anticuerpo ANA 1/2560; anticuerpo anti-DNA nativo  $> 400 \text{ UI/ml}$ ; anticuerpo anticardiolipina + (IgG  $51,27 \text{ GPL/ml}$  e IgM  $21,96 \text{ MPL/ml}$ ); anticuerpos anti-Sm, anti-RNP, anti-SSA/RO, anti-SSB/LA, anti- $\beta_2$ -glicoproteína, ANCA, y anti-membrana basal glomerular negativos; estudio de función renal: proteinuria leve no persistente ( $142\text{-}232 \text{ mg/día}$ ) y microhematuria con cifras de filtrado glomerular normal. Se diagnostica de LES y nefropatía lúpica iniciándose estudio por aparatos y sistemas del grado de afectación; estudio cardiológico normal, neurológico normal; oftalmológico normal; nefrológico: nefropatía lúpica estadio leve con aumento de la proteinuria ( $643 \text{ mg/día}$ ), se decide realizar biopsia renal que posteriormente se pospone por mejoría espontánea de la función renal. Se inicia tratamiento con prednisona remitiendo progresivamente los síntomas, a los 4 meses reingresa por reactivación del cuadro

clínico iniciándose tratamiento con deflazacort, metotrexate e hidroxicloroquina.

**Conclusiones:** El LESp continúa siendo una enfermedad grave a pesar de la instauración precoz y agresiva del tratamiento, de ahí que sea necesario un diagnóstico precoz y un seguimiento multidisciplinar de sus manifestaciones sistémicas para un adecuado control de la enfermedad.

## URGENCIAS

### Zona Póster (Planta 0)

## P1030

### EDEMA AGUDO HEMORRÁGICO DEL LACTANTE: ENTIDAD POCO FRECUENTE

A. Moreira Echeverría, H. Al-Kassab y A. Moral García

*Hospital San Juan de Dios, Martorell, Barcelona, España.*

**Introducción:** El edema agudo hemorrágico del lactante es un tipo de vasculitis leucocitoclástica que afecta a niños entre 4 y 24 meses. Ligero predominio en varones. Clínicamente se presenta como lesiones purpúricas, maculopapulosas con halo periférico y edema, ambos de predominio en cara, pabellones auriculares, y extremidades. Puede cursar con fiebre. Es excepcional la afectación del estado general o visceral. La recuperación es total en días o semanas. Su etiopatogenia es desconocida. Se la relaciona con infecciones respiratorias de vías altas, administración de medicamentos o inmunizaciones, por lo que podría ser causada por reacción inmunológica mediada por inmunocomplejos. Los exámenes complementarios suelen ser normales. El diagnóstico histopatológico revela vasculitis leucocitoclástica.

**Caso clínico:** *Caso 1:* Niña de 14 meses consulta por erupción maculopapulosa violácea en extremidades y pabellones auriculares de rápida evolución. Edema dorso manos y pies. Afebril. Laringitis 15 días previos a la consulta. Exploraciones complementarias en sangre normales. Sedimento orina: m oderados hematíes. Seis meses después no ha presentado recurrencias. *Caso 2:* Varón 7 meses con importante edema de ambos pies y lesión maculoeritematosa en primer dedo pie derecho. Fiebre  $38 \text{ °C}$  T. ax. Lesiones purpúricoequimóticas rápidamente progresivas en pabellones auriculares, cara y extremidades. Faringe hiperémica. Análisis sanguínea: leucocitosis con desviación a izda. Sedimento normal. Cultivos negativos. Se le administró antibiótico por FGA. Remisión espontánea del cuadro en 10 días. No recidivas ni secuelas.

**Comentarios:** Enfermedad de baja incidencia, quizá debido a su infradiagnóstico o similitud con la de púrpura Schönlein Henoch. No es necesario el diagnóstico histopatológico debido a las manifestaciones clínicas: lactante menor de 2 años, con aparición súbita de edema y púrpura. No requiere tratamiento debido a su benignidad y el excelente pronóstico. Debe realizarse diagnóstico diferencial con púrpura Schönlein Henoch, meningococcemia, eritema multiforme, maltrato, enfermedad Kawasaki.

## P1031

### RABDOMIÓLISIS INDUCIDA POR EJERCICIO

C. Del Busto Griñón, C. Hernández Rodríguez, C. Pérez Méndez, P. García González, C.M. Suárez Castañón y R. Pardo de la Vega

*Servicio de Pediatría y Servicio de Radiodiagnóstico, Hospital de Cabueñes, Gijón, Asturias, España.*

**Antecedentes:** La rhabdmiolisis es el resultado final de diferentes procesos que producen lesión del músculo esquelético y la liberación de los contenidos de la célula muscular al plasma. La rhabdmiolisis por ejercicio en la infancia es un hecho muy poco frecuente.

**Caso clínico:** Niño de 13 años que consulta por dolor, tumefacción e impotencia funcional del miembro superior derecho que comenzó de forma brusca mientras nadaba tres días antes. Niega exposición a drogas de abuso, anabolizantes, suplementos de carnitina ni otros fármacos. La exploración muestra un niño con buen aspecto general y bien hidratado. Edema en los dos tercios superiores del antebrazo derecho y tercio inferior del brazo derecho, con ligero calor y eritema local. No dolor espontáneo, pero sí a la flexo-extensión del codo y a la flexión de la muñeca. No pérdida de fuerza. Sensibilidad normal. Pulsos normales. Perfusión distal normal. No lesiones cutáneas. Resto normal. Estudios complementarios: hemograma normal. CPK: 9.438 U/l, mioglobina plasmática: 320 ng/ml. Creatinina: 1,12 mg/dl. PCR: 6,8 mg/l. Tira reactiva y sedimento de orina: normales. Ecografía: aumento difuso de la ecogenicidad muscular, así como engrosamiento difuso del tejido celular subcutáneo de antebrazo y codo. RM: alteración de la señal que afecta a la porción distal y anterior del músculo bíceps braquial debido a edema. Estudio espectroscópico: disminución de los picos de aminoácidos y carnitina. Ingresos con líquidos intravenosos y analgesia. Resolución completa de los síntomas, normalización de CPK y mioglobina; orina siempre normal.

**Discusión:** La rhabdmiolisis por ejercicio es poco frecuente en la edad pediátrica (4% de los casos) y excepcional como consecuencia de natación (se han descrito casos en nadadores en ejercicios "en seco" de preparación pretemporada). La tríada clásica de debilidad muscular, mialgia y orina oscura se da en menos del 1% de los pacientes. La principal complicación, el fallo renal, es menos frecuente en la edad pediátrica que en adultos y en la rhabdmiolisis inducida por ejercicio que en la debida a otras etiologías.

### P1032

#### APENDICITIS AGUDA: ¿RADIOGRAFÍA SIMPLE, ECOGRAFÍA O TOMOGRAFÍA DE ABDOMEN?

C.C. Walter, F. Arasa Panisello, K.M. Juma Azara, R. Garrido Romero, C. Luaces Cubells y J. Badosa Pagés

*Hospital Clínic, Barcelona, España,  
y Hospital General, Guadalupe, México.*

**Antecedentes y objetivos:** La radiografía simple (Rx) y la ecografía de abdomen son los métodos de imagen más usados en el diagnóstico de apendicitis aguda. Algunos estudios reservan la ecografía para adolescentes con sospecha de enfermedad pélvica y destacan la tomografía computarizada abdominal (TC) como el método estándar. Nuestros objetivos son: describir las características clínicas y radiológicas de los pacientes que consultan por dolor abdominal y que son diagnosticados de apendicitis aguda, y comparar la rentabilidad diagnóstica entre la Rx y la ecografía abdominal.

**Métodos:** Estudio retrospectivo descriptivo. Se incluyen pacientes que acuden a urgencias por dolor abdominal en los que se solicita Rx de abdomen y cuyo diagnóstico final es apendicitis aguda. Se estudian dos períodos de tiempo: 1) octubre-diciembre de 2005 y 2) octubre-diciembre de 2008. Se analizan: edad, sexo, motivo de consulta, exploración física, orientación diagnóstica y hallazgos radiológicos.

**Resultados:** En los períodos de estudio se atendieron 51.554 urgencias, 2.224 por dolor abdominal. En 200 (8,9%) se solicita Rx de abdomen. En 37 el diagnóstico final fue apendicitis aguda. El 73% de los pacientes son de sexo masculino, con predominio de edad entre 12-18 años (48,6%). La temperatura media fue de  $36,9 \pm 0,9$  °C

y la sintomatología predominante fue la asociación de dolor abdominal, fiebre y vómitos (48,6%). En la exploración física el 59,5% presentaba defensa abdominal. La orientación diagnóstica inicial fue apendicitis en 21 (56,8%). La Rx fue normal en el 56,8%. En 12 pacientes se solicitó además ecografía abdominal, y 5 (42% de las solicitadas) fueron normales. Entre los 12 pacientes en que se solicitaron ambas exploraciones, no hallamos diferencias estadísticamente significativas en cuanto a su rentabilidad diagnóstica ( $p = 0,558$ ). Sólo en un caso se realizó TC.

**Conclusiones:** En nuestro estudio no hemos encontrado diferencias en cuanto a la rentabilidad diagnóstica de la Rx y la ecografía para el diagnóstico de apendicitis aguda, por lo que en caso de diagnóstico incierto se debería valorar la introducción de la TC en el algoritmo diagnóstico.

### P1033

#### INTOXICAÇÕES AGUDAS – CASUÍSTICA NA UNIDADE DE INTERNAMENTO DE CURTA DURAÇÃO

C. Resende y F. Simões

*Hospital São Teotónio, Viseu, Portugal.*

**Introdução:** As intoxicações agudas continuam a ser uma das principais causas de admissão no serviço de urgência, em particular em idade pediátrica. O número de intoxicações em Portugal tem vindo a aumentar nos últimos anos.

**Objetivos:** Avaliar a prevalência de internamentos na unidade de internamento de curta duração por intoxicações agudas, conhecer suas causas e caracterizar a população atingida.

**Material e métodos:** Estudo observacional, retrospectivo e analítico, com base nos dados obtidos dos processos clínicos dos doentes internados com o diagnóstico de intoxicação, no período de 1 de Janeiro de 2005 a 31 de Dezembro de 2007. As variáveis analisadas: sexo, idade, residência, proveniência, apresentação, substância, local de ocorrência, contacto do centro de intoxicações, tempo decorrido até abordagem médica, tratamento pré-hospitalar, tratamento hospitalar, meios complementares de diagnóstico, tipo de intoxicação, duração do internamento e destino.

**Resultados:** Verificaram-se 180 internamentos, com aumento progressivo ao longo dos anos (46, 63 e 71 casos respectivamente). A distribuição dos internamentos por idades considera-se bimodal, com um pico aos 2 anos (33 casos) e outro aos 15 anos (35 casos). A maioria das intoxicações voluntárias ocorreu em adolescentes do sexo feminino (62,7%), pelo contrário nas intoxicações acidentais não se verificou predominância de sexo (58 vs 54). A maioria dos doentes ficou internada menos de 24 horas (75,6%), das quais 81% teve alta para o domicílio. Ocorreram 12 transferências para outros hospitais. Vinte e um dos casos foram internados na Pediatria. Não se verificaram óbitos.

**Conclusão:** Apesar de todos os esforços para reduzir o número de intoxicações em idade pediátrica verificou-se um aumento ao longo dos 3 anos.

### P1034

#### INTOXICACIONES INFRECIENTES EN LAS URGENCIAS PEDIÁTRICAS

M.C. Surribas Murillo, A. López Lafuente, P. Barros García, Y. Castaño Muñoz, M.J. López Rodríguez y V. Carretero Díaz

*Servicio de Pediatría, Hospital San Pedro de Alcántara, Cáceres, España.*

**Introducción:** Las intoxicaciones accidentales representan el 0,4% de las urgencias pediátricas. La causa más frecuente son los

fármacos. Ante una ingesta accidental la actitud es identificar el tóxico, estabilizar al paciente, descontaminar o administrar antídoto y en función del tóxico y de la clínica valorar ingreso. La mortalidad es del 0,15%.

**Caso clínico:** *Caso 1:* Lactante varón de 15 meses que presentaba erección peneana e irritabilidad tras haber ingerido 1h previa un comprimido de sildenafil (50 mg = 4,5 mg/kg). Las constantes vitales eran normales salvo TA sistólica algo baja. Se monitorizó el ECG sin aparecer alteración. La bioquímica sanguínea fue normal. Necesitó lavado con carbón activado, fluidoterapia para mantener la TA y se ingresó para observación durante 1 día. Asintomático tras 1 h de ingreso, desapareciendo la erección y normalizando la TA. *Caso 2:* Lactante mujer de 12 meses de etnia gitana que presentaba decaimiento, irritabilidad y tendencia al sueño. En la exploración neurológica rechazaba la bipedestación (miedo intenso), temblor generalizado y aumentaba la base de sustentación. Analítica básica y ecografía cerebral normales. Tóxicos en orina con resultado positivo para tetrahidrocannabis (THC). El padre confirmó a posteriori la exposición de la niña a humo de cannabis que él fumó. Asintomática a las 6 horas de ingreso y negativización de THC en orina al 4.º día. *Caso 3:* Niño de 9 años que mientras jugaba inicia cuadro de náuseas, vómitos, hipersudoración e hipotonía generalizada. 30 minutos antes había ingerido accidentalmente gotas de rivastigmina (12 mg = 0,4 mg/kg) que mezcló con zumo. Tenía regular estado general, decaimiento, respondía a estímulos, eupneico, con FC y TA normales. Analítica básica, gasometría y ECG normales. Ingresó con monitorización, fluidoterapia y dieta absoluta inicial. Asintomático tras 2 horas de ingreso.

**Conclusiones:** Nuestros pacientes no presentaron complicaciones graves, como las que se describen en casos similares publicados. En niños con disminución del nivel de conciencia o cuadros inexplicables agudos hay que descartar siempre la intoxicación como probable etiología.

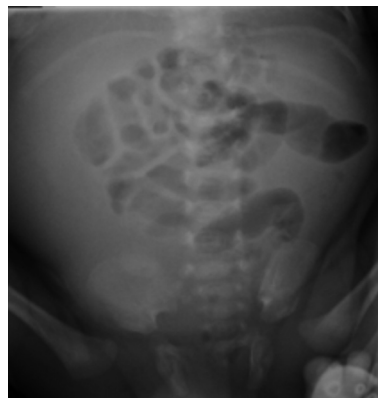
### P1035 NIÑO CON DISTENSIÓN ABDOMINAL: ¿SON SÓLO CÓLICOS?

A. Pérez Villena, R. Novoa Carballal, G. Oñoro Otero, S. García Ruiz, L. Zugadi Zarate y A.I. Jiménez Ortega

*Hospital Infantil Universitario Niño Jesús, Madrid, España.*

**Objetivos:** Resaltar la importancia del diagnóstico diferencial en el lactante ante clínica de "cólico de lactante" y el manejo conservador de la ascitis quílosa en el contexto de éxtasis intestinal.

**Caso clínico:** Lactante de 27 días de vida sin antecedentes de interés con cuadro de 24 h de distensión abdominal y algo de irritabilidad, sin fiebre. No vómitos, rechazo de tomas y deposiciones normales. Las constantes eran normales y en la exploración destacaba un abdomen distendido, no doloroso pero con percusión mate. Hizo una toma correctamente y al persistir igual los hallazgos de la exploración se realiza Eco y Rx de abdomen en las que se ve asas intestinales desplazadas hacia el lado izquierdo con importante acúmulo de líquido. La analítica de sangre (hemograma, coagulación, PCR y bioquímica) fue normal. Se decide intervención quirúrgica donde se objetiva abundante contenido lechoso en cavidad peritoneal, sin perforación intestinal. Es diagnosticado de malrotación intestinal asociado a vólvulo y ascitis de características quílosas y se remite una muestra del líquido al laboratorio para estudio. Ante la sospecha de quiloperitoneo se inicia nutrición parenteral (NP) que es confirmado con el resultado de laboratorio (colesterol 16 mg/dl, TG 1.643 mg/dl con quilomicrones). El paciente evoluciona con dieta absoluta y NP desapareciendo la clínica siendo diagnosticado de quiloperitonitis secundaria a éxtasis mesentérico.



**Conclusiones:** En los recién nacidos no siempre un abdomen distendido acúmulo de aire deglutido ó producido en la digestión. El quiloperitoneo en el contexto obstrucción y éxtasis intestinal puede ser secundario a ingurgitación y exudación de los vasos linfáticos de la subserosa del intestino delgado. El manejo ha de ser conservador con dieta absoluta y NP; si no mejora será necesario recurrir a cirugía.

### P1036 PAROTIDITIS AGUDA RECURRENTE: LA PATOLOGÍA PAROTÍDEA NO INFECCIOSA TAMBIÉN EXISTE

M.E. Frías García, E.M. Lancho Monreal, G. Rodrigo García, M.C. Vázquez Álvarez, I. Aguado Lobo e I. Pinto Fuentes

*Hospital Severo Ochoa, Leganés, Madrid, España.*

**Introducción:** La parotiditis aguda recurrente cursa con episodios de inflamación parotídea asociada a sialectasia no obstructiva. Aparece al inicio de la edad escolar y afecta más a varones. Su etiopatogenia es desconocida, parece que la sialectasia es su causa y consecuencia; un sistema ductal anómalo de base favorecería la retención de saliva inflamando la parótida, y a su vez este proceso inflamatorio de forma repetida, generaría alteraciones histopatológicas en el sistema ductal facilitando así el acúmulo de saliva.

**Caso clínico:** Niño de 18 meses, que acude a la urgencia porque tras un episodio de llanto intenso, presenta un aumento de tamaño de la hemicara derecha. No refiere traumatismo, ni infección o fiebre en los días previos. Antecedentes personales y familiares sin interés. Vacunación correcta. **Exploración física:** Afebril, buen estado general. En reposo se observa ligera asimetría facial por aumento de volumen de zona parotídea derecha sin calor, eritema ni dolor a la palpación. ORL: normal. No inflamación del conducto de Stenon. Resto de exploración física y neurológica normal. Con el llanto se confirma el aumento de volumen difuso y blando de parótida derecha que hace más marcada la asimetría facial. **Pruebas complementarias:** Amilasa total: 707 U/l; Amilasa pancreática: 42 U/l. VSG, PCR, procalcitonina, hemograma, bioquímica hepato-renal: normales. Inmunología: factores del complemento e inmunoglobulinas: normales. ANA: negativos; Ac SSA, SSB, RNP/Sm: negativos. Serología: virus parotiditis: IgM: negativo. IgG: positivo; Toxoplasma, VEB y CMV: negativos. Ecografía: Parótida de tamaño normal y simétrica con múltiples imágenes hipocogénicas en su interior sin signos de obstrucción ni litiasis. En los 2 años siguientes ha presentado otros 2 episodios de inflamación parotídea derecha de iguales características. En todos ellos se trató con antiinflamatorios, evolucionando de forma favorable.

**Comentario:** La parotiditis aguda recurrente es un proceso benigno, propio de la infancia, que sólo precisa tratamiento sintomático. Aunque poco frecuente en niños, debemos recordar que existe más patología parotídea más allá de la infecciosa.

### P1037 FIEBRE, CEFALEA Y TRASTORNOS DEL COMPORTAMIENTO EN UNA NIÑA DE 5 AÑOS

A. Orizaola Ingelmo, M.T. Leonardo Cabello, L. Hurtado Barace, L. García Higuera, A. Jordá Lope y M.T. Viadero Ubierna

*Servicio de Pediatría, Hospital Universitario Marqués de Valdecilla, Santander, Cantabria.*

**Introducción:** La problemática social (trastornos de personalidad, maltrato...) es cada vez más frecuente en pediatría. Pero también lo es una patología emergente como la tuberculosis (TBC). Describimos un caso de meningitis tuberculosa cuyo diagnóstico no nos resultó, al inicio, tan evidente.

**Caso clínico:** Niña de 5 años que ingresa desde urgencias para estudio. En el último mes y medio acude 3 veces por fiebre intermitente asociada a cuadro catarral; realizándose 2 analíticas, normales y radiografía de tórax, informada como infección vírica. En la tercera visita refiere episodio breve y autolimitado de cefalea con discreta disartria. Ya en el hospital está asintomática y con exploración neurológica normal. Se les plantea el ingreso para observación y estudio pero rehúsan. Finalmente, 5 días más tarde, vuelve a acudir, refiriendo comportamiento anómalo en los últimos días (tristeza, apatía...) con preocupación materna por si pudiera estar siendo víctima de agresión sexual. La familia está desestructurada (padres separados, la niña vive con su madre, su nueva pareja y el hijo de éste). Se solicita valoración por Salud Mental Infanto-Juvenil y nuevas pruebas complementarias para descartar organicidad: analítica sanguínea, normal; radiografía de tórax, compatible con TBC miliar; mantoux, negativo; punción lumbar: glucosa baja, proteínas altas y pleocitosis linfocitaria; TAC craneal y EEG compatibles con TBC diseminada; PCR *M. tuberculosis* en LCR y jugo gástrico positiva; cultivos pendientes de resultados. Se inicia tratamiento tuberculostático (cuádruple terapia: isoniacida, rifampicina, pirazinamida y estreptomycin) y dexametasona. Posteriormente se realizó estudio de TBC a toda la "familia" demostrándose varios miembros afectados.

**Conclusiones:** El diagnóstico de afectación tuberculosa del SNC puede ser difícil. Cambios en la personalidad, fiebre y cefalea deben ponernos siempre sobre aviso, teniendo en cuenta la emergente prevalencia de esta enfermedad. Los indicios de patología psiquiátrica en pediatría no deben hacernos olvidar descartar previamente patología orgánica. La sospecha en fases precoces es fundamental, ya que el pronóstico dependerá del estadio en que iniciemos el tratamiento.

### P1038 NEUMOVENTRÍCULO. UNA COMPLICACIÓN NEUROQUIRÚRGICA INUSUAL

A. Molina Quintana, L. Rodríguez Romero, A. Torres Amieva, V. Sánchez Tatay, M.T. Alonso Salas y M. Loscertales Abril

*Unidad de Gestión Clínica, Cuidados Críticos y Urgencias, Hospital Infantil Virgen del Rocío, y Servicio de Neurocirugía Infantil, Hospital Universitario Virgen del Rocío, Sevilla, España.*

**Introducción:** El neumoventrículo es una complicación muy rara pero descrita en pacientes sometidos a procedimientos que comprometen al líquido cefalorraquídeo (LCR). Su espectro clínico es amplio, pudiendo incluso cursar de forma asintomática.

**Caso clínico:** Paciente de 12 años diagnosticado 14 meses antes de glioma de tectum mesencefálico con hidrocefalia triventricular asociada, que requirió ventriculotomía de urgencia con posterior inserción de VDVP. Desde entonces asintomático y con pruebas de imagen cerebral normal. En las 72 horas previas, comienza con cefalea frontal de predominio matutino no progresiva, autolimitada y vómitos aislados sin rinoliquorrea. A la exploración, Glasgow 15/15 con desviación conjugada de la mirada hacia la izquierda a la convergencia. Depresión y repleción valvular normal. No signos de hipertensión intracraneal. La TAC craneal mostró ventriculomegalia con neumoventrículo, visible también en la radiografía del trayecto valvular. La reprogramación de la VDVP, disminuyendo la presión, consiguió reducir el tamaño ventricular, quedando el paciente asintomático sin objetivarse fístula en las pruebas de neuroimagen de control.

**Conclusiones:** 1. El neumoventrículo puede aparecer como complicación tardía de procesos neuroquirúrgicos. 2. Su presencia obliga a descartar la existencia de fístulas intracraneales no siempre objetivables.

### P1039 LA EPIPLOÍTIS COMO CAUSA DE ABDOMEN AGUDO

M.A. Fuerte Segura, V. Esteban, E. Solera, M.I. Ortiz Septién, M.T. Toral Pérez y J. Jover Cerdá

*Hospital General Virgen de la Salud de Elda, Alicante, España.*

La epiploítis aguda es una causa infrecuente en niños de abdomen agudo. Tras enfrentarnos en nuestra experiencia clínica a dos casos de esta patología, realizamos una revisión bibliográfica de la literatura española y anglosajona para conocer mejor dicha entidad, cómo diagnosticarla y cómo tratarla. Se denomina epiploítis a la torsión aguda de un apéndice epiploico; éstos son sacos constituidos por la duplicación del peritoneo visceral del colon y contienen tejido adiposo y estructuras vasculares. Es poco frecuente en niños, y actúan como factores predisponentes la obesidad, la pérdida excesiva de peso o la existencia de hernias. Clínicamente se caracteriza por la presencia de dolor abdominal intenso, permanente y muy localizado sobre todo en cuadrantes inferiores. A la exploración puede existir Blumberg localizado, y en ocasiones puede palparse una masa subparietal. Es rara la presencia de síntomas digestivos, y no suele existir fiebre, leucocitosis ni aumento significativo de la VSG. El método de elección para su diagnóstico es la TAC, que muestra una masa hipodensa (que representa el apéndice inflamado o infartado) ubicada entre la serosa del colon y el peritoneo parietal, limitada por un anillo denso. Esta técnica además sirve para descartar otras entidades que se manifiestan como abdomen agudo, tales como apendicitis aguda, adenitis mesentérica o tumores. El tratamiento es conservador, empleando antiinflamatorios u opiáceos durante 4-7 días, con lo que habitualmente se resuelve el cuadro en menos de 2 semanas. La apendicitis epiploica es una entidad benigna que debe tenerse en cuenta en el diagnóstico diferencial ante un abdomen agudo localizado, especialmente en un paciente joven, afebril y sin alteraciones analíticas relevantes, para evitar de este modo hospitalizaciones, terapia antibiótica o intervenciones quirúrgicas innecesarias.