



PÓSTER I

Jueves, 4 de junio

CARDIOLOGÍA

Zona Póster (Planta 0)

P844

RESOLUCIÓN DE ANEURISMAS CORONARIOS EN ENFERMEDAD DE KAWASAKI REFRACTARIA TRATADA CON INFILIXIMAB

F.J. Salas Salguero, C. Salido Peracaula, D. Gómez-Pastrana Durán, J.L. Cuevas Cervera, C. Ruiz-Berdejo Iznardi y J. Ortiz Tardío

Servicio de Pediatría, Hospital del S.A.S. de Jerez de la Frontera, Cádiz, España.

**Introducción:** La enfermedad de Kawasaki es una vasculitis sistémica autolimitada de etiología desconocida que puede provocar aneurismas coronarios hasta en el 25% de los pacientes no tratados. El tratamiento con inmunoglobulina intravenosa junto con ácido acetilsalicílico ha demostrado su eficacia, reduciendo este porcentaje hasta el 3-5%. Sin embargo, existe un 10-20% de pacientes que no responden a esta terapia, presentando mayor riesgo de desarrollar alteraciones coronarias. Recientemente, están apareciendo algunos artículos sobre el uso de infliximab como terapia de segunda línea, con buenos resultados. Sin embargo existen pocos casos documentados donde se utilice este medicamento, siendo su experiencia todavía muy limitada y de uso compasivo en España.

**Caso clínico:** Presentamos el caso de un paciente de 5 meses de edad que ingresó en nuestro servicio por un cuadro clínico compatible con enfermedad de Kawasaki, con importante afectación del estado general, niveles muy altos de parámetros inflamatorios y desarrollo de grandes aneurismas coronarios a partir del día 18 del inicio del proceso. Se administraron dos dosis de inmunoglobulina y hasta tres megapulsos de esteroides, sin resultado. Dada la persistencia y gravedad del cuadro, se trató con infliximab el día 19 del proceso, consiguiéndose una muy buena respuesta clínica, analítica y ecocardiográfica, con disminución progresiva de los aneurismas.

**Comentarios:** 1. El punto de inflexión observado tras el uso de infliximab plantea la duda de si el desarrollo de aneurismas coronarios podría haber sido evitada en este caso con una administración más temprana. 2. Resaltar la excelente evolución de los aneurismas coronarios durante su seguimiento, con una disminución muy significativa a los 12 meses. 3. Dada la buena respuesta a infliximab en este y otros casos publicados, pensamos que este fármaco podría ser considerado como una opción a tener en cuenta en la enfermedad de Kawasaki refractaria a inmunoglobulina IV, incluso en fases más precoces de su evolución.

P845

ESTENOSIS DE RAMAS PULMONARES DISTALES, ANOMALÍA VASCULAR ASOCIADA AL SÍNDROME DE TRANSFUSIÓN FETO-FETAL

S. Uriel Prat, E. Bargalló Aylagas, M. Gispert-Saüch Puigdevall, J. Solà Pou, M.A. Puigdevall Dalmau y Ll. Mayol Canals

Hospital Universitario Dr. Josep Trueta, Girona, España.

**Introducción:** El síndrome de transfusión feto-fetal presenta mayor riesgo de defectos cardíacos, afectan fundamentalmente al ventrículo derecho y a la arteria pulmonar. La estenosis de ramas pulmonares distales es un trastorno poco frecuente que se asocia al síndrome de transfusión feto-fetal y lo tendremos presente en la valoración de un soplo cardíaco en un paciente con antecedente de transfusión feto-fetal.

**Caso clínico:** Presentamos el caso de una niña de ocho años asintomática remitida a la consulta de cardiología pediátrica para valoración de un soplo en ambos campos pulmonares detectado en la revisión pediátrica. Como antecedentes personales destacan: gestación gemelar monocorial biamniótica con transfusión feto-fetal, siendo nuestra paciente feto receptor, tratada exitosamente con láser, parto pretérmino a las 35 semanas de gestación y ductus arterioso que cerró espontáneamente. En la exploración física se aprecia soplo sistólico en ambos campos pulmonares y segundo tono cardíaco fuerte, con saturación de hemoglobina del 99%. Ecocardiograma: mínima dilatación e hipertrofia ventricular derecha, insuficiencia tricuspídea ligera con gradiente de VD a AD de 70 mmHg (PVD estimada de 80 mmHg). Flujo acelerado a nivel distal de ambas ramas pulmonares con gradiente máximo de 60 mmHg. AngioTC y RMN confirman el diagnóstico. Gammagrafía de perfusión pulmonar que muestra hipoperfusión pulmonar bilateral más acentuada en el pulmón izquierdo siendo la perfusión relativa 26%. Se realiza cateterismo cardíaco evidenciando múltiples estenosis en la parte distal de las ramas de la arteria pulmonar. Evolución: Se decide actitud conservadora por mostrarse asintomática, sin alteraciones en la oxigenación pulmonar y presentar leve disfunción ventricular derecha.

**Comentarios:** El síndrome de transfusión feto-fetal complica aproximadamente el 15% de las gestaciones gemelares monocoriales biamnióticas provocando trastornos hemodinámicos y defectos cardíacos que afectan fundamentalmente al ventrículo derecho y a la arteria pulmonar, destacando en nuestro caso múltiples estenosis de las ramas pulmonares distales.

## P846 MIOCARDITIS POR PARVOVIRUS B19

M. Rimblas Roure, C. Marimón Blanch, M. Salvadó Gine,  
L. Braviz Rodríguez y J. Escribano Subias

*Hospital Universitari de Sant Joan de Reus, Tarragona,  
y Hospital Materno Infantil Vall d'Hebron, Barcelona, España.*

**Introducción:** La miocarditis es una afección cardíaca poco frecuente y con un espectro clínico muy amplio. La etiología principal es la infecciosa, fundamentalmente vírica, siendo los principales patógenos el adenovirus y el *Coxsackie* (B). Entre los virus menos frecuentes se encuentra el Parvovirus B19, el virus influenza A/B, VHS, VEB y CMV.

**Caso clínico:** Lactante de 11 meses previamente sana, traída a urgencias por episodio de taquicardia con taquipnea de 4 horas de duración. Visitada en urgencias 10 horas antes por un episodio de taquicardia y vómitos aislados. El episodio autolimitó solo, siendo dada de alta con E.F. y A/S normal y ECG diagnóstico de taquicardia sinusal. No fiebre ni otra sintomatología acompañante. E.F.: FC: 180 bpm, FR: 80 rpm, TA: 75/45 mmHg, SatO<sub>2</sub>: 98%. MEG. Pálida. Cianosis peribucal. Mala perfusión periférica. Pulsos centrales normales, periféricos débiles. No exantemas ni petequias. AC: tonos rítmicos, taquicardia. AR: normal. Abdomen: normal excepto hepatomegalia de 6 cm. Glasgow 8. Pupilas IC y reactivas. A/S: elevación de marcadores cardíacos, acidosis metabólica e insuficiencia renal. RX tórax: cardiomegalia con flujo pulmonar normal. Con el diagnóstico de shock cardiogénico, se procede a intubación y VM, corrección de la acidosis metabólica, expansores de volumen y soporte inotrópico. Se traslada la paciente a centro de 3er nivel, donde se inicia tratamiento tónico-diurético, gammaglobulina ev, azitromicina, foscarnet y carnitina. La PCR sérica y de aspirado traqueal resulta positiva para Parvovirus B19. La ecocardiografía muestra una disfunción severa del VI con dilatación de cavidades izquierdas. Presenta mejoría de la función ventricular, permitiendo disminuir el soporte, siendo dada de alta con EF normal y tratamiento con diuréticos y captopril.

**Conclusiones:** 1. Hay que tener en cuenta siempre la miocarditis ante clínica de shock y hasta de muerte súbita en un paciente previamente sano. 2. Los últimos años, han aumentado las miocarditis causadas por Parvovirus B19; no se conoce si es debido a un aumento de la prevalencia del agente o a la aplicación más generalizada de las técnicas de detección del virus.

## P847 ENDOCARDITIS POR S. VIRIDANS Y TEP SECUNDARIO EN PACIENTE CON CARDIOPATÍA COMPLEJA. A PROPÓSITO DE UN CASO

D. Porcar Farran, S. Pie Raventós, E. Llerena Santa Cruz,  
P. Sáez Pérez, F. Gran y Ll. Mayol Canals

*Hospital Universitario Dr. Josep Trueta, Girona,  
y Hospital Universitario Vall d'Hebron, Barcelona, España.*

**Introducción:** La endocarditis infecciosa es una entidad poco frecuente en pediatría, aunque una cardiopatía cianosante compleja supone un factor de alto riesgo para su desarrollo.

**Caso clínico:** Acude un servicio de urgencias una niña de 10 años por astenia, anorexia y fiebre no termometrada de 2 meses de evolución. Antecedentes de interés: cardiopatía cianosante compleja no intervenida. Exploración física: estado postrado, temperatura axilar 39,1 °C, Sat. Hb 88%, TA 97/40 mmHg, tonos cardíacos en lado izquierdo con soplo holosistólico y discreta hepatomegalia. Se realiza radiografía de tórax (dextrocardia sin presencia de infiltrados), ECG (sin nuevas alteraciones), sedimento urinario (normal) y analítica sanguínea (anemia microcítica normocrómica, LDH 529 y PCR de 3,6 mg/dl). Evolución: Se ingresa la paciente para estudio de FOD y se solicitan: ecografía abdominal

(ligera hepatomegalia), hemocultivos seriados (2 positivos para *Streptococo viridans*) y ecocardiograma (sin signos de infección). Bajo sospecha de endocarditis, se inicia tratamiento con ceftriaxona y gentamicina. Durante el tratamiento, presenta dolor torácico por el cual se cursa analítica (elevación de dímero-D), TC pulmonar (trombosis de ramas de arteria pulmonar y embolismos en LSD y LII), se diagnostica de TEP y se administra enoxaparina. En ecocardiograma de control se visualizan vegetaciones en válvula pulmonar. Después de 12 días de tratamiento antibiótico con evolución tórpida se adjunta vancomicina sin mejoría clínica y, posteriormente, se traslada la paciente a centro de referencia para valoración de tratamiento quirúrgico.

**Comentarios:** Ante fiebre de origen desconocido en paciente cardiopata se debe descartar una endocarditis infecciosa y recordar la posibilidad de un trombo-embolismo pulmonar como complicación rara aunque potencialmente grave de esta patología.

## CIRUGÍA Zona Póster (Planta 0)

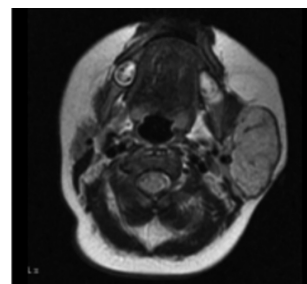
### P848 TUMORACIÓN PAROTÍDEA EN LACTANTE SANA

C. García de Ribera, M. Alfaro González, I. Alía Arroyo,  
G. Sacoto Erazo, R. Andiñón Dapena y J. Domínguez Vallejo

*Hospital Clínico Universitario, Valladolid,  
y Hospital General Yagüe, Burgos, España.*

**Introducción:** Los tumores salivares en niños son infrecuentes; se localizan el 90% de las veces en parótida, siendo malignos sólo un tercio de ellos.

**Caso clínico:** Niña de dos meses que acude al Servicio de Urgencias de Pediatría de nuestro hospital por tumefacción parotídea izquierda de consistencia elástica, de cuatro días de evolución, sin otra sintomatología. Se realiza analítica, que es normal, y ecografía, siendo diagnosticada de adenopatías intraparotídeas y pautándose tratamiento antiinflamatorio. Regresa en varias ocasiones, una de ellas con un cuadro de febrícula y dolor. Es vista por ORL, quien la diagnostica de parotiditis recidivante y trata con antiinflamatorios y antibioterapia oral. Ante la persistencia de la tumoración, se decide ingreso para estudio, a los 4 meses de vida. Dada la no mejoría con antibioterapia intravenosa, se realiza RM. Se objetiva una gran masa uniforme bien definida, con intenso realce tras la administración de contraste. Ante el resultado de la prueba de imagen se deriva a la consulta de Cirugía Pediátrica para valoración de realización de biopsia de glándula parótida. Es sometida a intervención quirúrgica, con exéresis del lóbulo superficial. El diagnóstico anatomopatológico (AP) fue de hemangioma capilar infantil. En la actualidad la niña está sana y sin secuelas.



**Comentarios:** El hemangioma infantil es el tumor parotídeo más frecuente en niños, con predilección por el sexo femenino. Se clasifica anatomopatológicamente en capilar, cavernoso y mixto. Los hemangiomas capilares congénitos constituyen el 90% de los tumores de la glándula parotídea durante el primer año de vida. Son generalmente hipoeoicos en los ultrasonidos. La prueba de imagen de elección para su diagnóstico es la RM. El tratamiento quirúrgico es uno de los pilares en el tratamiento de los hemangiomas, atendiendo principalmente a la fase de evolución en que se encuentren, pudiendo utilizarse complementariamente el láser y la corticoterapia oral o intralesional. En nuestro caso, la cirugía ha sido básica en el diagnóstico definitivo de la tumoración, con un resultado terapéutico muy satisfactorio.

### P849 INFECCIÓN GASTROINTESTINAL POR SALMONELLA SP. COMO CAUSA DE ABDOMEN AGUDO

N. Romero-Hombrebueno Domínguez, E. Sanz Tellechea, M.E. Cabezas Tapia, M. Alonso Cristobo, S. Manzano Blanco y F. Jiménez Fernández

Hospital Empresa Pública El Tajo, Madrid, España.

**Introducción:** La infección por salmonella puede causar apendicitis por invasión directa del apéndice o presentarse como cuadros pseudoapendiculares por afectación de ganglios linfáticos a ese nivel. El diagnóstico diferencial clínico y de laboratorio puede resultar difícil y puede ser necesario una intervención quirúrgica para establecer el diagnóstico definitivo.

**Caso clínico:** Varón de 3 años sin antecedentes médicos de interés que acude al servicio de urgencias por crisis convulsiva febril en el contexto de cuadro de GEA. Temperatura axilar: 39.2°. La analítica realizada al ingreso muestra leucopenia 2.800 cel/ $\mu$ l (neutrófilos 50,2%; linfocitos 43,9%; monocitos 2,8%); PCR: 130 mg/dl. Ingresó para tratamiento antibiótico con cefotaxima iv ante sospecha de infección gastrointestinal y bacteriemia secundaria. Tras el inicio de antibioterapia permanece afebril, persisten deposiciones diarreas sin productos patológicos y no presenta vómitos ni dolor abdominal. A las 48 horas del ingreso inicia fiebre y presenta palpación dolorosa a nivel de fosa iliaca derecha con defensa a ese nivel. El control analítico muestra leucocitosis 15.600 cel/ $\mu$ l (neutrófilos 69,4%; linfocitos 15,7%; monocitos 12,7%); PCR: 195 mg/dl. La radiografía de abdomen muestra imagen de masa a nivel de fosa iliaca derecha. Precisa de laparotomía exploradora donde se observa inflamación apendicular. Se realiza apendicectomía. Posteriormente se confirma el crecimiento de salmonella sp en el coprocultivo realizado. Resultados de hemocultivo: se aíslan bacilos gram negativos no identificados.

**Conclusiones:** La infección gastrointestinal por salmonella sp puede presentar como complicación cuadros apendiculares verdaderos. Debe tenerse en cuenta si durante la evolución del cuadro aparecen síntomas de abdomen agudo.

### P850 TRATAMIENTO DE LA PAROTIDITIS INFANTIL RECURRENTE MEDIANTE EL CATETERISMO SELECTIVO DEL CONDUCTO DE STENSEN E INYECCIÓN DE CORTICOIDES

I. Sebastián García, M.T. Angulo Moreno, M.J. Jiménez Toledo, P.I. Mendoza Álamo y V. Pérez Candela

Hospital Universitario Materno-Infantil de Canarias, Las Palmas, España.

La parotiditis infantil recurrente (PIR) es un trastorno inflamatorio de las parótidas caracterizado por sialectasia con aumento del tamaño de las glándulas con dolor. La causa de la enfermedad permanece desconocida, aunque se han propuesto factores infeccio-

sos, inmunológicos, malformativos y genéticos. Presentamos el caso de un niño de 9 años con episodios recurrentes y alternantes de inflamación uni o bilateral de las parótidas, con períodos asintomáticos de meses, de dos años de evolución. Los exámenes complementarios realizados fueron hemograma, bioquímica, estudio inmunológico y reumático, serología vírica y parasitaria, test del sudor y velocidad de sedimentación, resultando todos ellos anodinos, con aumento de la amilasa en los episodios agudos. Los estudios de imagen realizados fueron ecografía y TAC donde se descartó la presencia de cálculos y se observó un aumento de parótidas con múltiples nódulos hipodensos con infiltración linfocítica y sialectasias periféricas. Se trató en los primeros episodios con medidas conservadoras presentando múltiples recidivas. Una vez estudiado se optó por el cateterismo selectivo de ambos conductos de Stensen e inyección de hidrocortisona 100 mg, presentando buena evolución posterior.

## CUIDADOS INTENSIVOS Zona Póster (Planta 0)

### P851 ENCEFALOMIELITIS AGUDA DISEMINADA CON AMAUROSIS BILATERAL Y HEPATITIS AGUDA ASOCIADA A NEUMONÍA Y DERRAME PLEURAL MASIVO POR MYCOPLASMA PNEUMONIAE

M. López Sánchez, T. Obeso González, J.M. Lanza Gómez, J.L. Teja Barbero, J.P. Santidrián Miguel y D. Sánchez Arango

Servicio de Medicina Intensiva y Pediatría, Hospital Universitario Marqués de Valdecilla, Santander, Cantabria, España.

**Introducción:** Las complicaciones extrapulmonares de *Mycoplasma pneumoniae* son raras e incluyen: dermatológicas, hematológicas, gastrointestinales, musculoesqueléticas, cardíacas, hepáticas y neurológicas. La encefalomiélitis aguda diseminada (EMAD) con amaurosis transitoria es especialmente rara, con sólo 2 casos descritos en la literatura, pero con buena respuesta a corticoides.

**Caso clínico:** Niña de 3 años, sana. Hermana diagnosticada de neumonía por *M. pneumoniae*. Ingresó en planta de pediatría por neumonía en lóbulo inferior derecho. Se inicia tratamiento con ceftriaxona y claritromicina, presentando a las 48 h convulsión tónica-clónica generalizada con depresión del nivel de conciencia y quejido, siendo trasladada a UCIP. Se intuba con E.C.G = 7, pupilas medias reactivas a la luz. La Rx. tórax muestra condensación pulmonar derecha y derrame pleural masivo. La TC craneal con contraste es normal. En la analítica destaca: 18.300 leucocitos/mm<sup>3</sup> con 7% cayados; actividad de protrombina 38%; TTPa 39/28 seg; fibrinógeno 123 mg/dl; amonio 103  $\mu$ mol/l; GOT 3711 UI/l; GPT 4.820 UI/l; GGT 145 UI/l; FA 480 UI/l. El derrame pleural muestra un trasudado con pH 7,5; 560 células (95% mesoteliales). Se inicia tratamiento con azitromicina y meropenem. Se coloca drenaje torácico extrayéndose 1 l de líquido pleural seroso. Al 6.º d se recibe serología IgM+ para *M. pneumoniae*. Al 9.º d se objetiva amaurosis binocular con RMN que muestra afectación difusa de la sustancia blanca (desmielinización) compatible con EMAD. Se inicia tratamiento con metil-prednisolona 30 mg/kg/d  $\times$  5 d con escasa respuesta, añadiéndose gammaglobulinas 2 mg/kg/d  $\times$  5 d. Es dada de alta al 17.º d con amaurosis bilateral, recuperando la visión por completo a los 3 m.

**Conclusiones:** La EMAD debe sospecharse ante la presencia de clínica neurológica en el contexto de neumonías por *M. pneumo-*

*niae*, otros patógenos bacterianos, virus y tras vacunación. La presencia de hepatitis o alteración en las pruebas de función hepática en el contexto de una neumonía debe hacernos sospechar de *M. pneumoniae*.

## P852 HEPATITIS COMO MANIFESTACIÓN INICIAL DE LUPUS ERITEMATOSO SISTÉMICO

M. Botrán Prieto, S. Mencía Bartolomé,  
A. García Figueruelo, S. Galán Arévalo,  
T. Fernández López y J. López-Herce Cid

*Cuidados Intensivos Pediátricos, Hospital General  
Universitario Gregorio Marañón, Madrid, España.*

**Introducción:** El Lupus Eritematoso Sistémico (LES) es una enfermedad inflamatoria multisistémica de origen autoinmune, de curso y expresividad muy variable. Se presenta un caso de LES que debutó como una hepatitis en el contexto de un síndrome constitucional.

**Caso clínico:** Niña de 13 años de edad trasladada a nuestra UCIP por sospecha de hepatitis de rápida evolución en contexto de enfermedad autoinmune sin filiar. Refería síndrome constitucional afebril con pérdida de peso (10 kg), mialgias y cambio de carácter de 6 semanas de evolución. Exploración física: afectación del estado general, caquexia y palidez cutánea, lesiones petequiales en palmas y plantas sin exantema, no organomegalias ni otras alteraciones. Analítica al ingreso: *Hemograma:* leucocitos 3.600 (G 68%, L 22,5%), plaquetas 130.000, Hemoglobina 10,8 mg/dl, Hematocrito 31,4%, *Bioquímica:* Glucosa 89 mg/dl, GOT 3.431 U/l, GPT 810 U/l, GGT 389 U/l, FA 524 U/l, LDH: 1.527, bilirrubina 2,4 mg/dl (D 2,4), Cr 0,22 mg/dl, urea 14 mg/dl, proteínas 7,7 mg/dl, albúmina 3 g/dl, TG 267 mg/dl, Colesterol 123 mg/dl, PCR 0,3 mg/dl. *Coagulación:* normal. *Sedimento de orina:* hemoglobinuria y proteinuria. Rx tórax y ECG normales; ecografía abdominal: leve esplenomegalia homogénea sin otras alteraciones; estudio inmunológico: hipocomplementemia, hipergammaglobulinemia policlonal, ANA positivo intenso y FR negativo; serología a CMV, VEB, VHA, VHB y VHC negativa. Se canalizó una vía central de acceso periférico y se continuó el estudio. Permaneció afebril, estable y sin afectación de la función hepática, siendo dada de alta a planta de pediatría a las 24 horas. 48 horas después presentó un shock refractario a expansores, inotrópicos y ECMO con éxito en 10 horas por muerte cerebral. La paciente cumplió criterios diagnósticos de LES (ANA+, AntiDNA+, leucopenia y anemia hemolítica, y proteinuria). Se aisló *S. aureus* en los hemocultivos extraídos durante el shock.

**Conclusiones:** Las clínicas más frecuente del LES son la afectación general y las alteraciones musculoesqueléticas, aunque en ocasiones el debut se manifiesta con un cuadro agudo grave que puede complicar su diagnóstico.

## P853 VENTILACIÓN DE ALTA FRECUENCIA OSCILATORIA EN LACTANTE CON BRONQUIOLITIS CON INSUFICIENCIA RESPIRATORIA AGUDA OBSTRUCTIVA

A. Morales Martínez, P. García Soler, J.M. González Gómez,  
J.M. Camacho Alonso, C. Martínez Ferriz y C. Calvo Macías

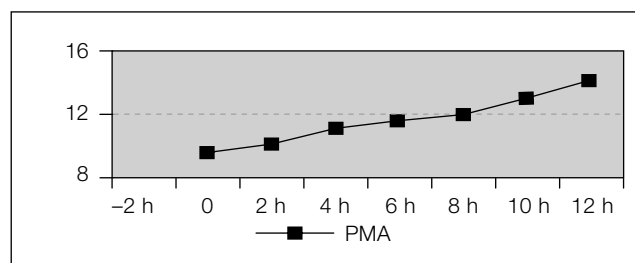
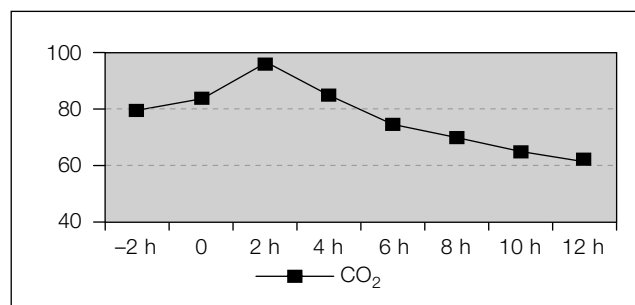
*Hospital Materno Infantil Carlos Haya, Málaga, España.*

**Introducción:** La bronquiolitis es una patología epidémica que puede evolucionar a insuficiencia respiratoria aguda (IRA) con una tasa de ingreso en UCIP del 2 al 15%, de los que hasta un 25% precisan ventilación mecánica (VM). Existen 2 patrones fisiopatológicos: alteración de ventilación-perfusión y obstructivo; este último se define por atrapamiento aéreo e hipercapnia. La ventilación de

alta frecuencia oscilatoria (VAFO) se utiliza en IRA hipoxémica considerándose mala opción en IRA hipercápica.

**Caso clínico:** Niña de 15 días afecta de bronquiolitis VRS que ingresa en UCIP tras 48 horas en planta por empeoramiento de ventilación pese a medidas habituales. Se inicia CPAP con heliox sin mejoría. Precisa intubación tras 48 horas con acidosis respiratoria y patrón radiológico de hiperinsuflación. Mejoría inicial tras VM con estrategia de hipoventilación controlada pero empeoramiento posterior de ventilación pese al incremento de tiempo espiratorio y optimizar ventilación; progresivo atrapamiento aéreo y aumento de presiones pico (hasta 42). Tras 10 días se inicia VAFO (Sensor Medics 3100 A) con empeoramiento inicial pero posterior mejoría radiológica y analítica (figura) tras incremento progresivo de presión media (PMA) durante 12 horas y descenso posterior. Se pasa a VM convencional en 3 días extubándose 24 horas más tarde.

**Discusión:** los teóricos mecanismos de acción de la VAFO permiten hipotetizar para esta modalidad el concepto de "open airway" análogo al de "open lung" en el reclutamiento alveolar. Existen casos similares en la bibliografía por lo que debemos tener presente la VAFO en fallos obstructivos rebeldes a VM convencional y con alto riesgo de barotrauma.



## P854 SHOCK TÓXICO ESTREPTOCÓCICO Y NEUMONÍA EN EL CONTEXTO DE UNA VARICELA

E. Martín Álvarez, M.L. Martínez Pardo, C. González Hervás,  
A. Abril Molina y P. Azcón González de Aguilar

*Hospital Universitario Virgen de las Nieves,  
Granada, España.*

**Introducción:** El síndrome de shock tóxico (SST) estreptocócico es una entidad producida por las toxinas eritrógenas A, B y C del *S. pyogenes* (*Sp*), caracterizado por fiebre, hipotensión, insuficiencia renal y afectación multiorgánica de rápida evolución. Sus criterios diagnósticos quedaron establecidos en JAMA 1993. La incidencia es mayor en niños pequeños, especialmente en aquellos con varicela complicada con neumonía.

**Caso clínico:** Paciente de 3 años que inicia cuadro de dificultad respiratoria y fiebre en el contexto de varicela de 7 días de evolución, diagnosticándose de neumonía derecha con derrame pleural. Presenta MEG, mala perfusión periférica, somnolencia y lesiones

varicelosas con exantema maculoso en tronco y eritrodermia. Progresión de la insuficiencia respiratoria a pesar de drenaje pleural, desarrollando SDRA y signos de bajo gasto cardíaco refractarios a volumen, que requieren apoyo inotrópico. Asocia insuficiencia renal (que precisa diálisis peritoneal), hepática y CID. Se aísla en líquido pleural *Sp*, cumpliendo la paciente 7 de los criterios de SST estrep-tocócico. Se añaden inmunoglobulinas al tratamiento antibiótico previo con penicilina y clindamicina, obteniendo respuesta satisfactoria. Después de 28 días de ingreso la paciente es dada de alta sin secuelas.

**Conclusiones:** La infección previa por virus varicela es uno de los factores de riesgo para enfermedades invasivas por *Sp* en niños sanos, al producir inmunosupresión transitoria. La aparición de lesiones eritodérmicas y la persistencia de la fiebre en estos niños debe alertar sobre dicha patología, con el fin de iniciar de forma precoz el tratamiento antibiótico, que debe incluir clindamicina (además de su efecto antimicrobiano, inhibe la síntesis de toxinas) y apoyo hemodinámico para modificar el curso clínico. No olvidar que las IG y las técnicas de depuración extrarrenal precoces pueden jugar un papel importante en la neutralización y eliminación de las toxinas bacterianas circulantes.

### P855 DÉFICIT DE $\beta$ -CETO-TIOLASA: DIAGNÓSTICO PRECOZ Y TRATAMIENTO DIRIGIDO

P. García Soler, A. Morales Martínez, J.L. de la Mota Ybancos, J.M. González Gómez y G. Milano Manso

*Unidad de Cuidados Intensivos Pediátricos,  
Hospital Regional Universitario Carlos Haya,  
Málaga, España.*

**Antecedentes:** El déficit de  $\beta$ -ceto-tiolasa ( $\beta$ CT) es un defecto de la acetoacetil-Coa tiolasa mitocondrial, implicada en el metabolismo de los cuerpos cetónicos y catabolismo de la isoleucina. Se caracteriza por episodios cetoacidóticos intermitentes, particularmente si el primero no se diagnostica y se instaura tratamiento precozmente, pudiendo desarrollar deterioro neurológico progresivo. No existen síntomas clínicos entre crisis. Presentamos un caso con diagnosticado en el primer episodio, con fracaso de tratamiento conservador, que requirió hemodiálisis.

**Observación clínica:** Niña de 14 meses, previamente sana, cursando cuadro catarral, sin historia de ingesta de fármacos ni tóxicos, que acude por dificultad respiratoria en las últimas horas. En el hospital de origen se evidencia acidosis metabólica severa (pH 7,09,  $\text{HCO}_3^-$  5,3) e inician corrección con suero bicarbonatado. A su ingreso en UCI se encuentra estuporosa, con mediano estado general y marcada dificultad respiratoria. Presenta acidosis metabólica refractaria a corrección con bicarbonato, hipoglucemia que precisa aportes elevados de glucosa (12 mg/kg/min) y cetonemia de 4 mmol/l. Láctico y amonio normales, niveles de salicilatos 2,35  $\mu\text{g/ml}$ , sin otras alteraciones electrolíticas. Ante la sospecha clínica de acidemia orgánica hiperacetósica se inicia insulina, nutrición parenteral con restricción proteica, carnitina a 100 mg/kg/día y hemodiálisis durante 10 horas ante la escasa normalización analítica. El estudio bioquímico de enfermedades metabólicas muestra niveles aumentados de acilcarnitinas y aumento de excreción urinaria de tiglilglicina, 2-metil-acetoacético, y 2-metil-3-hidroxibutirato, compatibles con déficit de ceto-tiolasa, que se confirmó en el estudio enzimático en cultivo de fibroblastos.

**Conclusiones:** El déficit de  $\beta$ CT exige un diagnóstico y tratamiento precoz para evitar el desarrollo de secuelas neurológicas. La falsa positividad en salicilemia puede orientar al diagnóstico. En esta enfermedad es infrecuente que la acidosis sea refractaria a tratamiento conservador y precise medidas de depuración extrarre-

nal; la hemodiálisis es un procedimiento rápido y eficaz en la depuración de cetoácidos.

### P856 NO TODO DERRAME PLEURAL ES PARANEUMÓNICO

P. Zafrá Rodríguez, J.C. Flores González, F. Rubio Quiñones, S. Quintero Otero, V. García Sánchez y S. Pantoja Rosso

*Unidad de Cuidados Intensivos Pediátricos  
y Unidad de Gestión Clínica de Pediatría,  
Hospital Universitario Puerta del Mar, Cádiz, España.*

**Introducción:** Aunque la causa más frecuente de derrame pleural suele ser de origen paraneumónico, en ocasiones corresponde a hidrotórax, quilotórax y hemotórax; siendo estos últimos una causa excepcional.

**Casos clínicos:** Presentamos 2 casos de hemotórax que ingresaron en UCIP remitidos con el diagnóstico de neumonía con derrame pleural asociado. Ambos casos debutaron con cuadro de fiebre elevada que cedió en 2-3 días (uno de ellos tratado con antibióticos), persistiendo la dificultad respiratoria, por lo que acudieron de nuevo al hospital de origen donde tras realización de radiografía se constataron derrames pleurales, derivándose a nuestra unidad. Ambos presentaban al ingreso afectación del estado general e hipoventilación del hemitórax afecto. En sus analíticas destacaban: PCR negativas con anemia y alteración de la coagulación, que precisaron varias transfusiones de concentrado de hematies. Tras comprobar abundante cantidad de líquido en la ecografía torácica, se realizó toracocentesis en ambos casos, apareciendo líquido hemorrágico con hematocrito superior al 50%. Ante la sospecha de neoplasia/malformación se solicitaron TAC torácicos. En el caso 1 se encontró una gran masa torácica izquierda (neuroblastoma torácico). Y en el 2 nódulos pulmonares bilaterales compatibles con metástasis; en TAC abdominal se evidenció proceso neoforrmativo retroperitoneal (neuroblastoma abdominal).

**Conclusiones:** Las causas más frecuentes de hemotórax son la traumática y la erosión de un vaso secundaria a un proceso inflamatorio (tuberculosis, empiema). En nuestros casos la desaparición de la fiebre, la ausencia de reactantes de fase aguda elevados y la anemia asintomática, orientaban hacia una causa no infecciosa del derrame. El hemotórax como forma de presentación de una enfermedad maligna es extremadamente raro en pediatría, pero requiere un alto índice de sospecha para su diagnóstico y tratamiento precoz. Advertir que en estos casos debemos actuar con cautela, dado que la toracocentesis puede inestabilizar al paciente y requerir cirugía urgente.

### P857 MANEJO DE LA MORDEDURA DE VÍBORA EN EL PACIENTE PEDIÁTRICO

V. Moreno Arce, P. Zafrá Rodríguez, C. Rodríguez López, J.C. Flores González y F.J. Caro Contreras

*Unidad de Cuidados Intensivos Pediátricos  
y Unidad de Gestión Clínica de Pediatría,  
Hospital Universitario Puerta del Mar, Cádiz, España.*

**Introducción:** Las mordeduras de serpientes son poco frecuentes en nuestro medio aunque potencialmente graves (3-5 muertes al año). Son más severas aquellas que afectan a menores de 5 años, así como las localizadas en cara, cuello o tronco. Existe escasa divulgación médica acerca del abordaje de estos pacientes. Nuestro objetivo es recordar la forma de actuación a partir de una revisión realizada a propósito de un caso.

**Caso clínico:** Niño de 7 años que ingresa tras sufrir mordedura de víbora. Especie identificada como *Víbora latastei*. A la exploración presenta herida de mordedura en falange distal de 2.º dedo de mano izquierda con equimosis perilesional y tumefacción intensa del miembro superior hasta tercio medio del brazo, con dolor intenso. Síntomas generales leves (náuseas, mareos, vómitos). Gravedad del envenenamiento: moderado o grado II. Presentó evolución favorable con tratamiento de soporte aunque precisó seguimiento por Cirugía Pediátrica ante el desarrollo de necrosis de falange distal y riesgo de desarrollo síndrome compartimental. El manejo de estos niños debe incluir: actuación prehospitalaria: identificar especie venenosa, inmovilización de miembro afecto situando éste por debajo del corazón, desinfectar la herida, analgésicos menores y/o ansiolíticos y traslado urgente a hospital. No se debe aplicar hielo en herida ni torniquetes. No incisión ni succión. Manejo hospitalario: ingresarán en Unidad de Cuidados Intensivos los envenenamientos moderados y graves con monitorización, control de CPK, transaminasas, bilirrubina, creatinina, coagulación y hemograma. El suero antifídico está indicado sólo en casos graves, recomendándose su administración lo más precoz posible. En los últimos años (2001) se ha autorizado el uso de sueros con alto grado de purificación y por tanto se minimizan las reacciones anafilácticas, aunque el riesgo persiste. No aplicar el suero alrededor de la herida. Discutido realizar prueba de hipersensibilidad previa y premedicación con antihistamínicos y corticoides. No usar antitrombóticos ni profilaxis antibiótica de rutina. Vigilar necesidad de tratamiento quirúrgico de la herida y profilaxis antitetánica.

## P858

### TOS FERINA. ¿UNA ENFERMEDAD BANAL?

J.M. Lanza Gómez, M. López Sánchez, N. Balbas Brigido, J.L. Teja Barbero, T. Obeso González y J.P. Santidrián Miguel

*Hospital Universitario Marqués de Valdecilla, Santander, y Centro de Salud de Sarón, Cantabria, España.*

**Objetivo:** Evaluar los niños con diagnóstico de Tosferina ingresados en una UCI-Pediátrica de 8 camas, así como los factores de riesgo de mal pronóstico.

**Métodos:** Se realiza un estudio retrospectivo descriptivo de las historias clínicas de los niños ingresados con sospecha de tosferina confirmada posteriormente mediante técnicas de microbiología durante el período comprendido entre 1996-2008 en UCI. Se recogen las siguientes variables: edad, sexo, lugar de procedencia, clínica al ingreso, hemograma, radiografía de tórax, técnicas de detección microbiológica, tratamiento antibiótico instaurado, necesidad de soporte ventilatorio y fármacos inotrópico/presores.

**Resultados:** Se recogen los resultados de 11 niños, de los cuales 7(63%) eran niñas y 4 (37%) niños. La edad media al ingreso es de 59 días, de los cuales el 90% tenían menos de 4 meses de edad. La clínica de ingreso consistía por orden de frecuencia en: tos, cianosis, apnea y rechazo de tomas. En cuanto a las variables analíticas destacan la leucocitosis con linfocitosis que presentaban casi todos los niños, así como un recuento plaquetario aumentado y una pCO<sub>2</sub> más o menos alta. Al diagnóstico de Tosferina se llega a través de cultivo de orofaringe en 3 niños, detectándose en el resto a través de PCR. El hallazgo radiológico más frecuentemente encontrado fue hiliis engrosados y atelectasia en LSD, en dos niños se objetivó neumonía. El tratamiento pautado fue a base de eritromicina y/o azitromicina; 2 niños requirieron IOT y conexión a ventilación mecánica, falleciendo ambos.

**Conclusiones:** La tosferina es una enfermedad infantil, más grave en lactantes menores de 4 meses, con una mortalidad del 2% (en el estudio 20%), y que en nuestro medio como factores de riesgo de mala evolución objetivamos la linfocitosis, hipoxia con hipercapnia y acidosis, así como la asociación con neumonía y conexión a ventilación mecánica.

## ENDOCRINOLOGÍA

### Zona Póster (Planta 0)

## P859

### IMPORTANCIA DE LA DETECCIÓN PRECOZ INTRAÚTERO DEL SEUDOHERMAFRODITISMO FEMENINO. A PROPÓSITO DE UN CASO

M. Navarro Martínez, V. Botella López, M. Zapico Álvarez-Cascos, L. Ruiz Pérez y J. Perona Hernández

*Hospital General Universitario de Alicante, Alicante, España.*

**Introducción:** El pseudohermafroditismo femenino se define como una masculinización de genitales internos y/o externos en un feto con cariotipo XX. La causa más frecuente es la hiperplasia suprarrenal congénita, constituyendo el 95% de los casos el déficit de 21 $\alpha$ -hidroxilasa, cuya síntesis está codificada por el gen CYP21. En la actualidad es posible realizar el diagnóstico y tratamiento prenatal así como realizar consejo genético para posteriores gestaciones.

**Caso clínico:** AF: Prima paterna: hiperplasia suprarrenal congénita y virilización grado III/IV de Prader. AP: Ecografía semana 26 de gestación: virilización genitales externos con cariotipo XX. Al nacimiento: genitales externos con virilización grado IV de Prader (pene 1 cm, con glande formado y meato centrado en glande. Segundo meato en unión raíz escrotal. Labios mayores fusionados con aspecto de escroto, sin testes palpables). Pruebas complementarias: Analítica sanguínea: Na: 131 K: 5,2. ACTH: 333 pg/ml, 17-OH-progesterona: 415 ng/ml, Testosterona 12 ng/ml. Ecografía pélvica: glándulas suprarrenales aumentadas de tamaño. Se visualiza útero infantil de características normales y un sólo un ovario en posición central. Estudio genético paciente: mutaciones severas en ambos alelos del gen CYP21B. Padres portadores de mutación severa del gen CYP21A2.

**Discusión:** El diagnóstico prenatal debería ser considerado en todo feto con riesgo (algún familiar afecto, o ambos padres heterocigotos para una de las mutaciones severas). El diagnóstico debe ser lo más precoz posible porque la virilización de los fetos afectados comienza sobre las 4 semanas de gestación. El análisis molecular de células fetales obtenidas de vellosidades coriónicas sobre las semanas 8-10 parece ser la mejor opción. El tratamiento prenatal, consistente en administración de dexametasona a la madre, debe iniciarse antes de la 9.ª semana, cuando el resultado del estudio genético es aún desconocido. Los efectos adversos del tratamiento tanto para la madre como para el feto hacen necesario el manejo de estos pacientes por un equipo multidisciplinar y experimentado.

## P860

### ALTERACIÓN DE LA DIFERENCIACIÓN SEXUAL. IMPORTANCIA DE LA IMAGEN EN EL DIAGNÓSTICO INICIAL

J.M. Sans Tojo, V. Garriga Farriol, E. Quintana, A. Conejero, M. Catalá Puigbó y M.V. Borrás Pérez

*Hospital General de Granollers, Barcelona, España.*

**Introducción:** La diferenciación sexual comporta varios niveles: genético, gonadal, genital y psicológico/social. La alteración de la diferenciación sexual (ADS) es la discordancia entre alguno de estos. El diagnóstico completo de las ADS requiere la colaboración de un equipo multidisciplinar. Presentamos 5 casos en los que la radiología ha tenido una contribución fundamental en el diagnóstico precoz.

**Casos clínicos:** *Caso 1.* Recién nacido (RN) de 18 días que presenta cuadro de deshidratación grave. Genitales de aspecto masculino con ausencia de testes. Ecografía: se visualizan gónadas y estructuras mullerianas y ausencia de testes. Se orienta como hiperplasia congénita suprarrenal, que se confirma analíticamente y se instaura tratamiento precoz. *Caso 2.* RN con genitales ambiguos: bolsa escrotal derecha con gónada palpable izquierda hipoplásica y micropene. Ecografía: gónadas de aspecto atípico y estructuras mullerianas. La presencia de tejido testicular y ovárico en la histología y el cariotipo (46xx) corroboran el diagnóstico de hermafrodita. *Caso 3.* Niña de 3,5 años con genitales externos femeninos. Presenta gónada masculina izquierda hallada en una intervención por hernia inguinal. Ecografía: gónada derecha en orificio inguinal externo semejante a testículo, no útero ni ovarios. Orientado como Sd. de Morris, el cariotipo (46XY) y el análisis del gen del receptor de andrógenos confirman el diagnóstico. *Caso 4.* Lactante de 3 meses, remitido por criptorquidia. Pene fino, escroto hipoplásico y vacío. Ausencia de testes en ecografía y RNM abdominal. Diagnóstico orientativo: anorquia. El cariotipo (46 XY) y la ausencia de testosterona tras estímulo corroboran la ausencia de gónadas. *Caso 5.* RN con fenotipo anómalo, micropene y criptorquidia. No gónadas ectópicas en la radiología practicada. Ausencia de respuesta hormonal tras estímulo. Cariotipo característico del Sd. de Frácaro (49XXXXY).

**Comentarios:** La imagen radiológica permitió realizar un diagnóstico orientativo en los cuatro primeros casos, confirmados posteriormente por el resto de exploraciones. La ecografía abdomino-pélvica por su rapidez, accesibilidad e inocuidad es la exploración radiológica de elección para evaluar la presencia de gónadas y restos mullerianos.

## P861 HIPOGLUCEMIA NEONATAL PERSISTENTE POR HIPERINSULINISMO CONGÉNITO

E. Jiménez Verresen, B. Alías Álvarez, C. Tutau Gómez,  
M. Montero Martín y E. García García

*Hospital Infantil Universitario Virgen del Rocío, Sevilla, España.*

**Introducción:** La hipoglucemia persistente en el RN se produce por secreción excesiva o inapropiada de insulina o por deficiencia de hormonas. contrarreguladoras. La hipoglucemia secundaria a hiperinsulinismo, independientemente de su causa, puede tener graves consecuencias en el RN y requiere un diagnóstico precoz y un tratamiento eficaz. Exponemos el caso de un RN con hipoglucemia neonatal por hiperinsulinismo congénito con control glucémico mediante tratamiento médico.

**Caso clínico:** RN en Clínica privada, 1.ª gestación, cesárea por oligoamnios a las 32 + 3 semanas, previa maduración pulmonar. PN: 2.090. El RN presenta hipoglucemia persistente asintomática requiriendo aportes de glucosa iv a 9,5 mg/kg/min para mantener euglucemia el 10.º día de vida, por lo que se inicia estudio metabólico. Coincidiendo con glucemia < 40 mg/dl presenta insulinemia de 112,8 mU/ml (valor referencia normal < 25 mU/ml). Resto del estudio normal. A los 23 días de vida se inicia tratamiento con diazóxido vo a dosis crecientes hasta alcanzar 19 mg/kg/día, requiriendo tratamiento diurético por retención hídrica y precisando traslado a UCI de nuestro hospital por insuficiencia cardíaca congestiva iatrogénica. Tras resolución del cuadro se traslada a planta donde se disminuye progresivamente el diazóxido hasta 3 mg/kg/8 h vo, asociándose a hidroclorotiazida, y se añade octreótide sc a 3 mg/kg/8 h, permitiendo la reducción progresiva del aporte de glucosa iv. El lactante, que precisa aporte enteral nocturno continuo con fórmula sin lactosa con dextrinomaltoza y 5 tomas diarias, se benefició de una gastrostomía percutánea a los 2,5 meses de vida. Su evolución ha sido favorable. Actualmente tiene 4 meses, se ha suspendido el octreótide progresivamente y se mantiene normoglucémico con diazóxido e hidroclorotiazida. Su seguimiento es ambulatorio.

**Conclusiones:** En toda hipoglucemia neonatal persistente hay que descartar el hipersinsulinismo congénito. El manejo médico adecuado del hipersinsulinismo neonatal puede evitar el tratamiento quirúrgico en determinados casos.

## P862 ALTERACIONES ENDOCRINAS MÚLTIPLES Y DISPLASIA SEPTO-ÓPTICA

S. Fuentes Hernández, J.M. Martos Tello,  
M.I. Palacios Muñoz, A. Escribano Muñoz,  
M.D. Rosique Conesa y A. Gutiérrez Macías

*Hospital Universitario Virgen de la Arrixaca, Murcia, España.*

**Introducción:** La displasia septoóptica es una entidad clínica infrecuente caracterizada por hipoplasia uni o bilateral de nervios ópticos y anomalías de la línea media del sistema nervioso central (SNC). Puede asociarse a patología endocrina por disfunción del eje hipotálamo-hipofisario. Presentamos el caso clínico de una lactante diagnosticada de displasia septo óptica en el transcurso de un estudio por síndrome febril sin foco.

**Caso clínico:** Lactante de 59 días que consulta en urgencias por fiebre. Entre sus antecedentes destaca RNT ingresada al nacimiento por hipoglucemia sintomática e ingreso reciente en nuestra unidad por síndrome febril. Desde este último ingreso inicia tratamiento con tiroxina por haber sido diagnosticada de hipotiroidismo primario. A la exploración destaca falta de seguimiento ocular, nistagmo horizontal, actividad espontánea deficiente, hipotonía y ausencia de sonrisa social. Tras descartar causas infecciosas y observar tendencia a hipernatremia, se inicia estudio que resulta diagnóstico de diabetes insípida central. En el estudio de patología endocrinológica asociada se constatan cifras de cortisol basal repetidamente bajas y test de ACTH largo negativo, además de valores por debajo de la normalidad de IGF1 e IGF-BP3. En la neuroimagen se objetiva ausencia de septum pellucidum, así como atrofia de ambos nervios ópticos que se confirmó en estudio oftalmológico posterior. Se realiza diagnóstico de displasia septo-óptica y se inicia tratamiento hormonal sustitutivo con hidrocortisona y desmopresina, constatándose franca mejoría clínica posterior.

**Discusión:** Con cierta frecuencia, anomalías en el SNC pueden asociar déficits hipofisarios. Ante el hallazgo de una alteración hormonal de origen central es obligado descartar otras asociadas. En este caso, justificamos el inicio de tratamiento hormonal sustitutivo y valoramos la conveniencia de estudio molecular apoyándonos en la bibliografía consultada. Comparamos con nuestra casuística reciente.

## P863 TIROIDITIS SUPURATIVA AGUDA EN PACIENTE PEDIÁTRICO

P. Vázquez Tuñas, E. Novoa García,  
A. Moreno Álvarez y F. Suárez García

*Complejo Hospitalario Universitario A Coruña, A Coruña, España.*

**Introducción:** La infección bacteriana del tiroides es un proceso excepcional en niños ya que la glándula es muy resistente a la invasión microbiana por su elevado aporte sanguíneo, amplia red linfática, alto contenido en yodo y completo encapsulamiento. Casi siempre asocia anomalías anatómicas. Los gérmenes más frecuentes son *S. aureus*, *S. pyogenes*, *S. epidermidis* y *S. pneumoniae*. Alcanzan la glándula por vía hematogena o linfática, por persistencia del conducto tirogloso, fistulas internas o infecciones contiguas a la glándula. Las características principales son predominio en varones, de 2 a 12 años, comienzo brusco con tumefacción dolorosa del área tiroidea, tortícolis, fiebre, odinofagia y antecedente próximo de infección respiratoria. Para su diagnóstico empleamos la ecografía y la gammagrafía que muestra una lesión hipocaptante.

El tratamiento incluye la administración de antibióticos de amplio espectro por vía parenteral en la primera fase y cirugía en el caso que existan factores predisponentes.

**Caso clínico:** Niño de 23 meses. No antecedentes de interés. Cuadro de 5 días de evolución de fiebre elevada y sintomatología cataral. Presenta tumefacción laterocervical derecha, de 3 × 2 cm de tamaño, superficie eritematosa, dolorosa a la palpación, no fluctuante. Adenopatías cervicales bilaterales. Analítica: Hb: 9,3 g/dl, 424.000 plaquetas, 22.840 leucocitos (73,1% neutrófilos), Hormonas tiroideas: T4 libre: 1,10; TSH: 6,02; T3 libre: 2,6; Anticuerpos antiperoxidasa y antitiroglobulina negativos. Ecografía cervical: lesión tiroidea en lóbulo derecho, absceso paratiroideo derecho. Gammagrafía tiroidea: hipocaptación lóbulo derecho. Cultivo de absceso: Prevtella (B) intermedia. Esófagograma: sin alteraciones. Tratamiento antibiótico inicialmente con ceftriaxona y clindamicina, que se sustituyó por metronidazol tras drenaje de absceso y resultado de cultivo

**Conclusiones:** En niños es muy importante descartar una fistula del seno piriforme como causa de una tiroiditis supurativa, para lo cual es necesaria la realización de un esófagograma con bario. El tratamiento quirúrgico de los posibles defectos asociados deberá posponerse a la resolución del cuadro infeccioso.

## P864

### TUMORACIÓN HIPOFISARIA SECUNDARIA A HIPOTIROIDISMO PRIMARIO

M.C. Díaz Colom, M.A. Santos Mata, J.L. Cuevas Cervera, F.J. Salas Salguero, L. Muñoz Núñez y J. Ortiz Tardío

*Hospital del S.A.S. de Jerez de la Frontera, Cádiz, España.*

**Introducción:** El hipotiroidismo primario adquirido es una patología frecuente en niños que puede generar una hiperplasia tirotrópica que simula un adenoma hipofisario. La mejora actual de las técnicas de imagen nos confirman que existe con mayor frecuencia de lo que se describe en la bibliografía.

**Caso clínico:** Aportamos un caso de una niña de 8 años, remitida por talla baja (menor del P3) y anemia refractaria a tratamiento con hierro durante 6 meses, con exploración física normal salvo fascie tosca, extrema sequedad de piel y mucosas e hirsutismo generalizado. En los exámenes complementarios destacan anemia normocítica normocrómica, hipertransaminasemia transitoria e hipercolesterolemia e hipertrigliceridemia, con un perfil hormonal tiroideo alterado (TSH: 500 mUI/ml, T4: 0,063 ng/dl) y presencia de anticuerpos antitiroideos que confirmaron el diagnóstico de hipotiroidismo adquirido secundario a tiroiditis autoinmune. El resto del estudio hormonal fue normal excepto la presencia, en la resonancia magnética, de una lesión expansiva intrasellar compatible con macroadenoma hipofisario, desplazando y comprimiendo el tallo, aunque asintomática. Tras 5 meses de tratamiento tiroideo sustitutivo se comprueba mediante nueva resonancia la desaparición completa de dicha lesión, siendo diagnosticada como hipertrofia hipofisaria secundaria a estimulación tirotrópica. Es importante ante un hipotiroidismo adquirido realizar pruebas para descartar otros déficit hormonales y una RMN para identificar posibles anomalías anatómicas hipotalámico-hipofisarias. Destacar el gran porcentaje de curación de estas hiperplasias hipofisarias secundarias con tratamiento médico sustitutivo, sin requerir cirugía.

## P865

### ADENOMA DE PARATIROIDES: UNA CAUSA INUSUAL DE HEMATURIA MACROSCÓPICA

E. Blarduni Cardón, M.A. Pérez Sáez, L. Arranz Arana, E. Zuazo Zamalloa, M.J. Azanza Agorreta y M. Palacios López

*Hospital de Zumárraga, Guipúzcoa, y Hospital de Cruces, Barakaldo, Vizcaya, España.*

**Introducción:** El hiperparatiroidismo primario es una patología rara en pediatría: se estima en 2-5/100.000 personas y sólo un 5% se observa en menores de 20 años. La presencia de hipercalciuria se traduce en la aparición de brotes de hematuria microscópica de origen no glomerular. Es importante el diagnóstico diferencial entre adenoma solitario de paratiroides y neoplasia endocrina múltiple ya que su manejo es distinto.

**Caso clínico:** Varón de 12 años, que acude a urgencias por Hematuria macroscópica, de origen no glomerular (volumen de hemátie: 105 fl); estando el niño asintomático. Antecedentes familiares: Hermana de 15 años sana. Madre hipotiroidismo. Padre litiasis renal de carbonato cálcico. Antecedentes personales sin interés. Se realiza estudios complementarios observándose hipercalcemia de 12,89 mg/dl con hipercalciuria (9 mg/kg/24 h). Ecografía renal normal. Estudio de función renal normal. En el estudio de hipercalcemia; calcio que varía entre 11 y 12 mg/dl, fósforo 3,48 mg/dl y parathormona (PTH); 74,8-69,5 pg/ml, levemente aumentada, pero discordante con las cifras de calcio en sangre. Ecografía cervical: nódulo hipoecoico, bien delimitado, con zonas lacunares líquidas adyacentes a polo inferior del lóbulo tiroideo derecho, compatible con adenoma paratiroideo de tipo quístico. Con el diagnóstico de adenoma paratiroideo. Despistaje familiar, calcemias normales, PTH normales, padre y hermana con hematuria microscópica. Estudio hormonal; TSH, T4 libre, calcitonina, 25-OH-vitamina D3, en valores normales. Tratamiento: Se realiza paratiroidectomía parcial con exéresis del nódulo, con descenso del valor intraoperatorio de PTH en un 50%.

**Conclusiones:** Aunque rara, la hematuria puede ser el primer signo de un hiperparatiroidismo. El pronóstico es bueno si no se retrasa el diagnóstico y se realiza un tratamiento adecuado.

## P866

### PREDIABETES E HIPERPLASIA SUPRARRENAL CONGÉNITA FORMA NO CLÁSICA (DÉFICIT 21-HIDROXILASA)

I. Mulero Collantes, I. Sevillano Benito, R. Velasco Zúñiga, E. Dulce Lafuente, N. Campo Hernández y J.C. Hernando Mayor

*Hospital Universitario del Río Hortega, Valladolid, España.*

**Caso clínico:** Varón, 7 años, visto en consulta por glucemias aisladas de 120 y 125 mg/dl. Antecedentes familiares: 1.º/2. Madre: migraña. Tp 178 cm. Tm 170,2 cm. Antecedentes personales: embarazo y parto normales. Peso RN: 3.650 g. Talla RN: 51 cm. Enfermedades previas: Varicela. Exploración física: Peso 35,1 kg (Pc > 97). Talla 127,2 cm (Pc > 90). IMC 21,8 (Pc > 97). Piel con tendencia acnéica. Pelos hiperpigmentados en región perianal. Testes 3 cc. Pubiano P1. Exploraciones complementarias: —Bioquímica: glucemia 85 mg/dl. Hb1Ac: 5,1%; —Test de sobrecarga oral de glucosa: 76 mg/dl-96 mg/dl (120 min); —IAA: 4,12% (3,4-6,2)(negativos); 3 meses después 6,83% (positivos); —Ac anti-GAD: 6,94 U/ml (< 0,9); 3 meses después 9,95 U/ml (positivos); —Ac anti-islotos pancreáticos: negativos. —DHEA-S: 142 µg/dl (24 ± 22 µg/dl). Testosterona: 227 ng/dl (prepuberal hasta 90 ng/dl). 3α-glucurónido androstendiol: 1,96 nmol/l. TSH: 3,31 mUI/l (0,4-5,9). —Test ACTH: 26,8 nmol/l (basal), 72 nmol/l a los 60 min (cifra de afectos). A los 3 meses: 31,45 nmol/l (basal), 83,01 nmol/l a los 60 min. —Rx E.O.: 8-9 años (cronológica: 7 a y 5 m). Eco abdominal: normal. —Estudio genético-molecular: mutación Val281 Leu en homocigosis. El hermano y ambos padres del caso: Portadores de dicha mutación.

**Conclusiones:** a) La asociación en un mismo paciente de una situación de "prediabetes" e HSC forma no clásica; b) El riesgo de padecer DM1 en 5 años es del 50-65% (Ac anti-GAD, anti-IAA); c) El test de tolerancia iv a la glucosa para valorar la función de la célula β es altamente predictivo; d) El déficit de 21-OH no clásico es la forma más frecuente (95% de los casos). Incidencia 1/1.000 (depende de la población estudiada); e) La HSC por déficit de 21-OH se debe a mutaciones en el gen funcional CYP21B en 6p; e) La muta-



ción encontrada en la familia es la más frecuente en la población española, y debe acompañarse de consejo genético.

### P867

#### GINECOMASTIA: DIFICULTAD DIAGNÓSTICA Y EVOLUCIÓN

V. Puertas Martín, B. González García, I. Sevillano Benito, R. Izquierdo Caballero, A. Sánchez García y R. del Villar Galán

*Hospital Universitario del Río Hortega, Valladolid, España.*

**Caso clínico:** Se trata de un varón de 11 años y 4 meses de edad que consulta por ginecomastia unilateral izquierda de unos 3 años de evolución, desde los 8 años de edad. Antecedentes familiares: 3.º/3. Hermano con ginecomastia puberal fisiológica. Antecedentes personales: no historia de enfermedades crónicas, hepáticas ni renales. Exploración: peso 30,5 kg (P10-25), talla 135,4 cm (P10), ginecomastia unilateral izquierda de 5,5 × 5,5 cm, blanda, movable, con sensibilidad aumentada, sin alteraciones del pezón ni presencia de adenopatías. Testes 3 cc (prepuberal), pene 5 cc de longitud y 5 cc de circunferencia, pubiano 1. Afectación psicológica. Sin otros hallazgos. Estudios complementarios: Hemograma y bioquímica con glucemia, urea, proteínas totales, transaminasas y Ac antitransglutaminasa dentro de parámetros normales. Determinaciones de LH, FSH y testosterona en niveles prepuberales, Estradiol, tiroideas, ACTH, DHEA-S y cortisol en orina de 24 horas dentro de parámetros normales y marcadores tumorales negativos. Prolactina seriada 47-55-61 µg/l (2,6-20 µg/l). Radiología: RxEO 9 años. RMN: herniación de la cisterna supraselar que comprime levemente la hipófisis sobre la silla turca.

**Conclusiones:** Se descartan afecciones generales como hipogonadismo, disfunción tiroidea, resistencia a andrógenos, tumores testiculares o suprarrenales feminizantes, hepatopatía, nefropatía e ingesta de fármacos. Dificultad de la interpretación de cifras de prolactina en situaciones intermedias (< 3 µg/l: déficit de prolactina; > 250 µg/l: prolactinoma). La clínica, la hiperPRL y la RMN sugieren ginecomastia patológica. Actitud: ver evolución de la pubertad y valoración de secreción espontánea de prolactina y/o test de TRH. A los 14 años y 9 meses resolución espontánea con regresión de la ginecomastia. P 48 kg (P25), T 161,5 cm (P25-50), testes 12-15 cc, pubiano 4, prolactina 18 ng/ml (1,2-40 ng/ml), testosterona 498 ng/dl (puberal), tiroideas normales.

## GASTROENTEROLOGÍA Y HEPATOLOGÍA

### Zona Póster (Planta 0)

### P868

#### AGENESIA DE VESÍCULA BILIAR. ¿PODEMOS DIAGNOSTICARLO SIN CIRUGÍA?

M.C. De Mingo Alemany, R. Simó Jordá, M.T. Fernández Castaño, S. Aparici Gonzalo y P. Codoñer Franch

*Servicio de Pediatría, Hospital Universitario Dr. Peset, Valencia, y Servicio de Pediatría, Hospital Universitario La Fe, Valencia, España.*

**Introducción:** La agenesia de vesícula biliar es una malformación infrecuente, su incidencia oscila entre el 0,01 al 0,09%. Puede presentar sintomatología indistinguible de cólico biliar (del 23 al 50% de los casos). El diagnóstico suele realizarse intraoperatoriamente, aunque si existe la sospecha, la colangiografía es de gran uti-

lidad pudiendo considerarse el patrón oro diagnóstico. En la literatura mundial, sólo se han descrito tres casos diagnosticados sin cirugía, ninguno en la edad pediátrica.

**Caso clínico:** Paciente varón de 4 años de edad remitido a consulta externa de Gastroenterología Infantil para estudio de hipertransaminasemia (valores del doble de la normalidad) detectada en analítica rutinaria por hiporexia, no existen signos analíticos de colestasis siendo la exploración física del paciente normal. No tiene antecedentes familiares ni personales de interés, excepto padre con cifoescoliosis severa. Se realiza estudio detectándose: alfa 1 antitripsina y ceruloplasmina normales, test del sudor negativo, serología viral y perfil celiaco negativos y la ecografía hepato-bilio-pancreática realizada en ese momento no muestra alteraciones. La serología de hepatitis autoinmune es negativa, únicamente se detectan unos ANA positivos que posteriormente se negativizan. En los controles sucesivos se observa una hipertransaminasemia oscilante sin colestasis y valores elevados de amilasa máximo 143 U/l. Tras detectar hiperamilasemia se realiza ecografía de control en la que se sugiere la ausencia de vesícula biliar. Se solicita colangiografía confirmando la ausencia de vesícula biliar, la presencia de vía biliar intra y extrahepática con trifurcación sin anomalías en páncreas ni conducto pancreático. El paciente se mantiene asintomático. A los 10 años inicia desarrollo de escoliosis, apreciándose fusión vertebral en estudio radiológico convencional.

**Discusión:** La agenesia de vesícula biliar, aunque es infrecuente, puede dar sintomatología de cólico biliar y acompañarse de otras malformaciones. La ecografía y el TAC suelen ser poco concluyentes, la colangiografía es una prueba con elevada sensibilidad y especificidad para esta patología, permitiendo el diagnóstico sin necesidad de laparoscopia exploradora.

### P869

#### ETIOLOGÍAS INFRECIENTES DE DOLOR ABDOMINAL

M. Vivas Moresco, A. González Jimeno, R. Díaz Conejo, V. Losa Frías, R. Borrego Domínguez y J.A. Alonso Martín

*Hospital Virgen de la Salud, Toledo, España.*

**Introducción:** El dolor abdominal es un síntoma prevalente en la infancia. Las causas más habituales varían considerablemente con la edad. Sin embargo hay otras patologías menos frecuentes que pueden debutar con este síntoma.

**Casos clínicos:** Presentamos 2 niños que acudieron al Servicio de Urgencias con dolor abdominal como síntoma principal de sus patologías. **Caso 1:** Niña de 4 años que acude por dolor en flanco izquierdo y fiebre desde hace 4 días, sin vómitos ni otra sintomatología. Antecedentes personales: Portadora de válvula de derivación ventriculoperitoneal (DVP) por estenosis congénita de acueducto de Silvio. Pruebas complementarias: Leucocitosis con desviación izquierda, radiografía de abdomen con desplazamiento de asas intestinales, en ecografía abdominal y posteriormente en TC abdominal se confirma la presencia de pseudoquiste abdominal en relación con válvula DVP. Mediante PAAF de la lesión se extrae un material líquido claro compatible con líquido cefalorraquídeo (LCR) y ante la sospecha de infección valvular se procede a su recambio e inicio de tratamiento antibiótico. Cultivo del LCR (Estafilococo epidermidis). **Caso 2:** Niño de 4 años que acude por dolor abdominal periumbilical de 36 horas de evolución, fiebre de hasta 38 °C y quejido respiratorio. No vómitos. Antecedentes personales: Miopericarditis a los 2 años. Pruebas complementarias: Al ingreso analítica, radiografía de tórax, ecografía abdominal y valoración por Cirugía Pediátrica donde se descarta patología quirúrgica. A las 48 horas leve mejoría, aunque se objetiva distensión abdominal por lo que se repite ecografía abdominal que muestra derrame pleural bilateral y ascitis. Ante tales hallazgos se realiza ecocardiograma descubriéndose derrame pericárdico severo, motivo por el cual se deriva a Hospital con Cirugía Cardíaca Infantil.

**Conclusiones:** Es importante excluir aquellos cuadros más frecuentes que cursan con dolor abdominal; no por ello debemos dejar de pensar en otros mucho más infrecuentes aunque no menos importantes.

### **P870** **SÍNDROME DE ALAGILLE Y ENFERMEDAD CELÍACA. UNA ASOCIACIÓN INFRECUENTE QUE DIFICULTA EL DIAGNÓSTICO**

O. Rotaetxe Vacas, I. Serna Guerediaga, N. Llopart Saratxu, G.C. Muñoz García, H. Lorenzo Garrido y E. Martín Bejarano

*Hospital de Basurto, Bilbao, Vizcaya, España.*

**Introducción:** El síndrome de Alagille es una patología infrecuente, caracterizada por hipoplasia de vías biliares intrahepáticas, asociada a malformaciones congénitas extrahepáticas y fenotipo característico. Es un trastorno autosómico dominante con gran penetrancia. El diagnóstico suele realizarse antes de los 6 meses de vida, pero su expresividad, altamente variable, hace que algunos pacientes permanezcan sin ser diagnosticados durante años.

**Caso clínico:** Presentamos el caso de una niña de 9 años de edad, remitida a la consulta de gastroenterología infantil de nuestro hospital por presentar en estudio analítico alteración de la función hepática (elevación GOT, GPT, GGT, colesterol total) y marcadores de enfermedad celíaca positivos. Entre sus antecedentes personales destacaba un parto en otro centro con período neonatal normal, un diagnóstico de dermatitis atópica severa y una angioplastia realizada en clínica privada por estenosis pulmonar. En la anamnesis destacaba la presencia de heces amarillentas y pastosas, con distensión abdominal y escaso apetito. En la exploración física presentaba un peso en p 3 y una talla < p3, un soplo sistólico en la auscultación y lesiones cutáneas severas por rascado. Se realizó biopsia intestinal compatible con enfermedad celíaca. Pese a dieta exenta de gluten y negativización de los marcadores, persistían las alteraciones analíticas, añadiéndose hiperbilirrubinemia directa fluctuante. Ante el cuadro de colestasis persistente y tras descartarse analíticamente sus principales causas, la biopsia hepática reveló la ausencia de conductos biliares intrahepáticos. Estudios complementarios posteriores identificaron la mutación de novo en el gen  *Jag 1* y un embriotoxon posterior bilateral.

**Conclusiones:** La alteración persistente de las pruebas hepáticas en los pacientes con enfermedad celíaca que cumplen con la dieta, hace necesario investigar otras causas de daño hepático. La asociación de enfermedad celíaca y una forma poco sintomática de síndrome de Alagille condujeron al retraso diagnóstico en nuestro caso.

### **P871** **CAVERNOMATOSIS PORTAL EN PACIENTE CON ESPLENOMEGALIA**

F. Henrike Mohr, P. Jarque Aguilar, S. Zibetti, A. Rosell Camps, J. Dueñas Morales y J. Figuerola Mulet

*Servicio de Pediatría, Hospital Son Dureta, Palma de Mallorca, Baleares, España.*

**Introducción:** La cavernomatosis portal es una causa de hipertensión portal extrahepática y se presenta histológicamente como una red de vénulas con flujo hepatopetal, cuyo calibre va aumentando con el tiempo. El desarrollo se explica como consecuencia de una trombosis portal extrahepática, crónica cuya causa en niños se encuentra frecuentemente en el período neonatal.

**Caso clínico:** Varón de 5 años, de origen inmigrante, remitido a nuestro hospital para estudio de esplenomegalia. Destaca en la exploración física esplenomegalia de 12 cm y retraso de crecimiento. Como antecedente personal destaca embarazo gemelar, parto a las

30 semanas de gestación por preeclampsia materna. Peso al nacimiento 1.700 g. Estancia en la Unidad de Cuidados Intensivos Neonatales durante 2 meses por complicaciones respiratorias, durante la cual se canaliza la vena umbilical para tratamiento. Resto de antecedentes personales y familiares desconocidos por distancia social. Se inicia estudio de esplenomegalia. En la ecografía abdominal se observa esplenomegalia, signos de hipertensión portal y alteración estructural de la vena porta con arterialización hepática. El hemograma muestra pancitopenia compatible con hiperesplenismo y en la electroforesis de hemoglobina destaca rasgo drepanocítico. Se realiza gastroscopia visualizando varices esofágicas grado II-III, no subsidiarias de escleroterapia. La biopsia gástrica detecta infección por *Helicobacter pylori*. Se decide solicitar un angio-TAC que es compatible con cavernomatosis portal e hipertensión portal. Con estudio completo se descartan causas de cavernomatosis portal por patología hepática. Se orienta el cuadro como posible trombosis de la vena porta por canalización en período neonatal. Actualmente controlado en consultas externas de digestivo y cirugía infantil.

**Conclusión:** En nuestro caso se considera que la cateterización de la vena umbilical puede haber causado una trombosis crónica de la vena porta con cavernomatosis portal secundaria e hipertensión portal con esplenomegalia crónica. Nuestro paciente demuestra la importancia de tener en cuenta la asociación entre la canalización de la vena umbilical y la trombosis portal, en el momento de considerar esta medida en el neonato.

### **P872** **HEPATITIS COLESTÁSICA AGUDA POR MYCOPLASMA PNEUMONIAE: A PROPÓSITO DE UN CASO**

J. Montero Gato, H. Lorenzo Garrido, E. Garrote Llanos, U. Jiménez Belastegui, N. Ortiz Lana y J. de Aristegui Fernández

*Servicio de Pediatría y Sección de Gastroenterología e Infectología Infantil, Hospital de Basurto, Bilbao, Vizcaya, España.*

**Introducción:** Las manifestaciones extrapulmonares producidas por *Mycoplasma pneumoniae* son infrecuentes. Entre ellas la hepatitis colestásica es una entidad de carácter transitorio y así, la recuperación de la función hepática normal se correlaciona con la resolución de la infección. A diferencia de los adultos en los que la bacteria produce el daño hepático por citólisis directa, en niños se postula un mecanismo inmunológico. Como consecuencia los pacientes pueden presentar malnutrición, retraso de crecimiento, prurito, osteopenia, déficits vitamínicos e hiperlipemia.

**Caso clínico:** Niño de 7 años, sin antecedentes de interés, ingresado por un cuadro de 7 días de evolución consistente en fiebre, vómitos, astenia, deposiciones líquidas hipocólicas, coluria y dolor abdominal. En la exploración destaca una subictericia conjuntival, palidez cutánea, exantema macular en tronco y cara, y hepatomegalia dolorosa de 3 cm bajo reborde costal. La analítica básica muestra una elevación de GPT (5.255 U/l) y datos de colestasis que posteriormente fue confirmada en la biopsia por anatomía patológica. Se recogen muestras para cultivo y serología, obteniéndose títulos positivos para *Mycoplasma pneumoniae* tipo Ig M. La ecografía abdominal muestra colecistitis alitiásica. Colangiorresonancia, estudio de autoinmunidad, coagulación, lipasa, ceruloplasmina y  $\alpha$ 1-antitripsina normales. Se inicia tratamiento con fluidoterapia y antibioticoterapia, asociando colestiramina y fenobarbital por aumento de ictericia y prurito. En los controles realizados se aprecia una progresiva mejoría de la función hepática hasta su normalización en 2 meses.

**Comentarios:** En adultos las alteraciones hepáticas producidas por *Mycoplasma pneumoniae* generalmente acompañan a una afectación pulmonar. En niños, por el contrario, hay casos descritos en los que no se aprecia esta asociación. Por ello, ante una hepatitis colestásica aguda debemos descartar la infección por *Mycoplasma*

pneumoniae mediante técnicas serológicas, incluso en ausencia de síntomas respiratorios. Como tratamiento es necesario emplear antibióticos, fármacos antipruriginosos, y suplementos de minerales y vitaminas liposolubles.

### P873 DIFERENTES FORMAS DE PRESENTACIÓN DE LA ENFERMEDAD DE CROHN EN EL ADOLESCENTE

I. Flores Prieto, M. Montraveta Querol,  
M.C. Gavilán Calmaestra, E. Cabré, J. Boix  
y S. Benítez Fusté

*Servicio de Pediatría, Servicio de Aparato Digestivo  
y Servicio de Endoscopias, Hospital Universitario  
Germans Trias i Pujol, Badalona, Barcelona, España.*

**Objetivos:** Describir diferentes formas de presentación de la enfermedad de Crohn (EC) moderada-grave en pacientes adolescentes.

**Métodos:** Se revisan las historias de 3 pacientes de edades comprendidas entre los 14 y 17 años, visitados en el servicio de Urgencias de nuestro centro en los últimos 3 meses, que ingresaron para estudio por sospecha de EC. Dos presentaban fístulas perianales de evolución tórpida de más de 6 meses de evolución, sin respuesta a antibioticoterapia de amplio espectro ni cirugía; uno de ellos con colonoscopia previa normal. El tercero se encontraba en estudio de diarreas intermitentes y abdominalgia recurrente de 5 años de evolución, diagnosticado de intolerancia a la lactosa y fructosa.

**Resultados:** Dos de los pacientes no mostraban alteración significativa de los parámetros analíticos inflamatorios. Destaca la positividad de los anticuerpos antisaccharomices cerevisiae (ASCAS), así como la elevación de la calprotectina fecal como marcador de la inflamación de la mucosa intestinal. La colonoscopia con biopsia fue diagnóstica en todos los casos. El tránsito intestinal fue normal. La resonancia magnética pélvica se realizó en los casos de EC fistulizante con objetivo de diferenciar fístulas simples de complejas. Todos recibieron alimentación enteral polimérica (Modulen) complementaria a la dieta habitual; los pacientes con EC fistulizante recibieron tratamiento con terapia biológica (Infliximab) y azatriopina. En el tercer caso (EC no fistulizante) se realizó monoterapia con azatriopina.

**Conclusiones:** La EC debe sospecharse siempre en casos de fístulas perianales de evolución tórpida. La normalidad de los parámetros inflamatorios no descarta la EC. La calprotectina fecal podría ser útil como despistaje en casos de baja sospecha, siendo claramente positiva en los casos de enfermedad inflamatoria intestinal. La colonoscopia continua siendo el gold standard para el diagnóstico. Nuestros pacientes con EC fistulizante han presentado una rápida evolución hacia la curación de las fístulas al iniciar el tratamiento con Infliximab. Cabe recordar la importancia del soporte nutricional, así como la realización de densitometría ósea para detección y tratamiento de la osteopenia.

### P874 ALERGIA A PROTEÍNAS VACUNAS ASOCIADA A PÚRPURA TROMBOCITOPÉNICA IDIOPÁTICA: CAUSA O CASUALIDAD. A PROPÓSITO DE UN CASO EXCEPCIONAL

R. Da Cuña Vicente, H. González García, A. Blanco Quirós,  
C. Valbuena Crespo y A. Sánchez Mínguez

*Hospital Clínico Universitario, Valladolid,  
y Hospital Comarcal de Medina del Campo, Valladolid, España.*

**Objetivo:** Informar sobre un caso clínico excepcional en el que se asistió, en un lactante, a una sorprendente evolución favorable de una Púrpura Trombocitopénica Idiopática (PTI) al suprimir las proteínas vacunas de su alimentación.

**Caso clínico:** Un varón de tres meses de edad ingresa para estudio por hallazgo de trombopenia ( $4.000$  plaquetas/ $\text{mm}^3$ ) en el curso de un síndrome febril con petequias en cara, paladar y extremidades inferiores. Los antecedentes familiares no fueron relevantes. El embarazo y parto fueron normales. Lactancia mixta un mes, posteriormente artificial. El síndrome febril fue autolimitado y las exploraciones complementarias realizadas (coagulación, estudio LCR, cultivos, serologías, ANA, anticuerpos anticardiolipina y un aspirado de médula con celularidad normal y serie megacariocítica aumentada) confirmaron el diagnóstico de PTI. El paciente precisó de transfusión de plaquetas y posterior gammaglobulina i.v. Aunque sin clínica hemorrágica, requirió de prednisona oral para mantener tasas de plaquetas  $> 20.000/\text{mm}^3$  (corticoddependencia). A los seis meses de edad ingresa por estacionamiento ponderal, hematemesis, diarrea mucohemorrágica, rechazo de tomas e irritabilidad nocturna. Sin signos hemorrágicos cutáneos, se objetivó dermatitis atópica, tasas de plaquetas de  $40.000/\text{mm}^3$  y coprocultivo negativo. Se inició entonces supresión de proteínas vacunas con mejoría de los vómitos, la diarrea y el rechazo de tomas con curva ponderal ascendente. A los 7 días de supresión y en pauta descendente de corticoterapia alcanza tasas de plaquetas de  $144.000/\text{mm}^3$ . Un primer Rast a proteínas vacunas fue negativo que resultó positivo un mes más tarde sin corticoides. Controles posteriores de plaquetas normales y evolución clínica favorable. La provocación precoz no se consideró ética en este caso. Las dos entidades que presentó el lactante (PTI y alergia a proteínas vacunas) nunca antes se habían comunicado asociadas y tienen base inmunitaria. Cabe preguntarse si en la curación de la PTI intervino la supresión de proteínas vacunas o fueron fenómenos independientes.

### P875 CONVULSIONES POR HIPOMAGNESEMIA EN UN LACTANTE

M.I. Juguera Rodríguez, J. González González, E. Pérez González,  
P. Jiménez Parrilla, M.J. Carbonero de Celis y J. González Hachero  
*Hospital Universitario Virgen Macarena, Sevilla, España.*

**Introducción:** La hipomagnesemia con hipocalcemia secundaria, es una enfermedad poco frecuente, de herencia AR, en la que el déficit de magnesio está provocado por un defecto en la reabsorción de magnesio en el intestino y en el túbulo distal. Recientemente han sido identificadas mutaciones en el gen TRPM6 (que expresa el canal de magnesio TRPM6) como desorden genético subyacente. Se presenta en el período neonatal o primeros meses de vida con convulsiones, tetania, espasmos musculares, retraso del desarrollo psicomotor y alteración del metabolismo mineral óseo. Describimos un caso de esta enfermedad, pendiente de confirmación genética.

**Caso clínico:** Lactante de 7 meses que ingresa por crisis de movimientos tónico-clónicos y desconexión del medio resistente al tratamiento con calcio endovenoso y fármacos antiepilépticos. Exploración: peso:  $9.150$  g (P90). Longitud:  $72$  cm (P97) P.C.:  $45$  cm (P75-90). Exploración por aparatos y sistemas sin hallazgos patológicos. Al evidenciarse hipomagnesemia severa ( $0,6$  mg/l) e hipocalcemia ( $7,6$  mg/l), se inicia tratamiento con sulfato de magnesio iv cediendo las convulsiones sin recurrencia posterior. Pruebas complementarias: PTH:  $11$  pg/ml (N  $14-72$  pg/ml). Control: normal. Función renal: FG: normal. Orina de  $24$  horas: Calcio:  $0,24$  mg/kg/día ( $2,38 \pm 0,7$  mg/kg/día). Magnesuria:  $0,28$  mg/kg/día ( $2,1 \pm 1,1$  mg/kg/día). Fosfatúria:  $22,9$  mg/kg/día ( $12,4 \pm 4,6$  mg/kg/día). Resto de parámetros urinarios normales. Ecoografía renal: normal, sin evidencia de calcicosis. Estudio de magnesemia y función renal familiar: normal.

**Resultados:** Se llega al diagnóstico de hipomagnesemia con hipocalcemia secundaria pendiente de confirmación genética, al objetivar que las pérdidas no eran debidas a otras posibles causas y que mantenía unos niveles de magnesio y calcio plasmáticos dentro de los rangos normales con un tratamiento con magnesio vía oral, presentando en sucesivos controles un desarrollo neuropsicológico normal.

## P876 COLITIS EOSINOFÍLICA EN RECIÉN NACIDO PRETÉRMINO

D. Sánchez Arango, C. Pato Fernández, A. Pascual Bonilla,  
I. de las Cuevas Terán y S. García Calatayud

*Hospital Universitario Marqués de Valdecilla y  
Universidad de Cantabria, Santander, Cantabria, España.*

**Caso clínico:** Nace una mujer con Apgar 9-9 y peso de 1.490 g tras una gestación de 33 semanas con diagnóstico de CIR severo y habiendo recibido maduración pulmonar. Presentó en el período neonatal inmediato una buena adaptación y a las 9 horas de vida se inició aporte oral con lactancia mixta. El tercer día presentó afectación del estado general y rectorragia, manteniendo tensión arterial y hemoglobina normales. El hemograma mostró 5300 leucocitos con desviación izquierda, la actividad de protrombina fue 68%, el TTPa de 41s/31s, con tiempo de Quick y plaquetas normales. Se instauró dieta absoluta, nutrición parenteral, vitamina K y antibioterapia con la sospecha clínica de enterocolitis necrotizante. La ecografía abdominal no mostró hallazgos de interés inicialmente. Permaneció en íleo intestinal durante 6 días y el hemocultivo, coprocultivo y la detección de rotavirus en heces fueron negativos. Tras 10 días, se reinició alimentación con lactancia materna con buena tolerancia y reinstauración del tránsito intestinal, aunque con sangre microscópica en las heces. Ante sospecha de alergia a proteínas de leche de vaca (APLV), se inició alimentación con fórmula semielemental. La Ig E total y específica a proteínas de leche (PLV) de vaca fueron normales, pero se detecta eosinofilia en sangre periférica (17%, Total 1630/ $\mu$ l) y mantiene microsangrado con tendencia a la anemia. El estado general es bueno y la ganancia ponderal adecuada. Se decide colonoscopia que objetivó una mucosa pálida en sigma con lesiones parcheadas sangrantes y la biopsia mostró infiltrado eosinofílico en lámina propia con edema de vellosidades y escasos polimorfonucleares. Se inició entonces dieta con fórmula elemental remitiendo la sintomatología. Las gastroenteropatías eosinofílicas se caracterizan por infiltración eosinofílica gastrointestinal en ausencia de otras causas filiadas. La colitis eosinofílica es actualmente la causa más frecuente de rectorragia en las primeras semanas de vida. Consiste en una reacción inmunológica, generalmente frente a las PLV y secundaria a alteraciones en la permeabilidad intestinal, la inmadurez inmunitaria y a cierta predisposición genética. Las pruebas de alergia suelen ser negativas. La endoscopia muestra una inflamación inespecífica difusa y las biopsias, eosinófilos agregados en la lámina propia, en el epitelio de las criptas y en la *muscularis mucosae*. Orientan al diagnóstico la presencia de eosinófilos en heces y la eosinofilia periférica. La implicación causal de las PLV lo proporciona la respuesta a la exclusión dietética mediante una fórmula exenta de proteínas integras de leche de vaca. Es un proceso transitorio, en el que la mayoría de pacientes toleraran la leche de vaca, en torno a los 2 años de vida.

## P877 INTOLERANCIA A LA FRUCTOSA. UN DIAGNÓSTICO A TENER EN CUENTA EN EL DOLOR ABDOMINAL

L. García Blanco, A. Herranz Barbero, M.T. Núñez Martínez,  
P. Prim Jaurrieta, I. Vera Arlegui y M. Reyes López de Mesa

*Departamento de Pediatría, Clínica Universitaria de Navarra,  
Pamplona, Navarra, España.*

**Introducción:** Presentamos dos pacientes con dolor abdominal crónico.

**Casos clínicos:** *Caso 1:* *Anamnesis:* Niña de once años con dolores epigástricos diarios vespertinos de intensidad variable de más de 8 meses de evolución. Apirética, sin diarrea. Tras intensificación de los síntomas se realiza apendicectomía y tratamiento para *H. pylori*, sin mejoría. Persistencia del dolor con pérdida de peso. Introduce leche de soja sin mejoría y aumenta la ingesta de fruta, intensificán-

dose el dolor. *Exploración física:* dolor epigástrico a punta de dedo, resto anodino. *Pruebas:* ecografía abdominal: normal. Analítica normal. Curva de fructosa-sorbitol: intolerancia. *Tratamiento y evolución:* asintomática tras la exclusión de la fructosa durante dos meses. Reintroducción progresiva de fructosa con buena tolerancia. *Caso 2:* *Anamnesis:* niño de ocho años con dolores periumbilicales recurrentes y diarreas intermitentes de años de evolución. Con sustitución de leche de soja. *Exploración física:* hiperperistaltismo, dolor periumbilical, resto normal. *Pruebas:* coprocultivo, coproparasitario y digestión de heces normales. Curva de fructosa-sorbitol: intolerancia. *Tratamiento y evolución:* asintomático tras la exclusión de la fructosa con reintroducción progresiva de la misma con buena tolerancia, según dieta realizada en nuestro centro.

**Discusión:** La intolerancia a la fructosa es una patología poco estudiada, dada su baja frecuencia aunque en aumento debido a las dietas ricas en fructosa-sorbitol. La clínica consiste en flatulencia, dolor abdominal, diarrea y disminución de la calidad de vida. La sintomatología varía en función del umbral de tolerancia de fructosa del individuo (como sucede en otras intolerancias). Se diagnostica por el test del hidrógeno exhalado. El tratamiento se basa en dieta baja en fructosa o libre de ella, según la tolerancia. Patología infradiagnosticada, con una clínica inespecífica que hay que pensar en ella, ante un cuadro de dolor abdominal crónico.

## P878 LACTANTE DE DOS MESES CON RECHAZO DE LA ALIMENTACIÓN Y ESCASA GANANCIA PONDERAL

E. Bejerano Hoyo, N. Macías Julián, I. Delgado Pecellín,  
E. Iglesias Jiménez y O. Neth

*Hospital Infantil Universitario Virgen del Rocío, Sevilla, España.*

**Introducción:** El quilotorax (acumulación anormal de linfa en el espacio pleural) es la causa más frecuente de derrame pleural en los primeros meses de vida. Hay distintas etiologías: congénita y secundaria (traumática/infecciones/obstrucción del conducto torácico). Son frecuentes las complicaciones.

**Caso clínico:** Presentamos a una lactante de 2 meses que desde el nacimiento presenta rechazo de la alimentación con escasa ganancia ponderal. Entre sus antecedentes destacar la presencia en el embarazo de polihidramnios desde el 5.º mes. Tras ecografía abdominal se detecta casualmente derrame pleural izquierdo. A su ingreso destaca delgadez, soplo sistólico II/VI que se corresponde con CIA tipo OS, polipnea, tiraje con hipoventilación en base izquierda junto con rasgos dismórficos (ojos saltones, orejas de implantación baja, mamilas separadas). En radiografía se confirma derrame pleural izquierdo masivo con desplazamiento de estructuras mediastínicas al lado contralateral. Tras drenaje torácico confirmamos nuestra sospecha mediante la obtención de líquido lechoso que cumple características bioquímicas de quilotorax. Se inicia dieta exenta de grasas de cadena larga, que son sustituidas por triglicéridos de cadena media (TCM), con buena respuesta hasta la actualidad. Dada la cronología del proceso podemos asegurar encontrarnos ante un quilotorax congénito. Éste puede asociarse a determinadas patologías: Turner, Down y Noonan, higroma quístico, linfangiectasias pulmonares, fístula traqueoesofágica, agenesia u obstrucción de venas cava y/o subclavia entre las más importantes. Nuestra paciente fue sometida a TAC torácico y cervical, serologías completas, ecocardiografía y cariotipo que dada la normalidad de sus resultados permitieron descartar tanto asociaciones como causas secundarias. Pendiente de estudio genético de Síndrome de Noonan. Destacar la importancia de una identificación temprana, descartando causas secundarias y asociaciones para asegurar un tratamiento adecuado y consecuentemente un pronóstico favorable. Aclarada la naturaleza del derrame no debemos demorar el inicio de la dieta con TCM para garantizar una evolución óptima como ocurrió en nuestro caso.

## INFECTOLOGÍA

### Zona Póster (Planta 0)

#### P879

#### A PROPÓSITO DE UN CASO: CEFALEA CON AURA Y CRISIS DE AUSENCIA COMO PRESENTACIÓN DE UN CASO DE NEUROCISTICERCOSIS

I. Serna Guerediaga, I. Uriaguereca Odriozola, O. Rotaetxe Vacas, E. Garrote Llanos, L. Rodeño Fernández y U. Jiménez Belastegui

*Sección de Infectología Pediátrica del Servicio de Pediatría, Hospital de Basurto, Bilbao, Vizcaya, España.*

**Motivo de consulta:** Niña de 9 años que acude al Servicio de Urgencias por episodio de 15 minutos de duración consistente en desconexión del medio que no se asocia a relajación de esfínteres ni a otros fenómenos motores o sensitivos. Refiere episodios de cefalea intermitente de 2 meses de evolución de carácter vespertino y frecuencia semanal, que no le despiertan por la noche ni le impiden la realización de sus actividades diarias y que ceden bien con analgésicos habituales. Los episodios se preceden de fотopsias y van asociados a fotofobia y sonofobia. No vómitos. Afebril. Antecedentes personales: Nace en Ecuador, reside en España desde los 4 años. Antecedentes familiares: Madre y abuela materna con crisis convulsivas en la infancia sin filiar. Madre con migraña clásica. Exploración física: normal. Exploración neurológica normal. Exámenes complementarios: fondo de ojo normal. EEG normal para su edad. Evolución: en vista a los resultados, se etiqueta la dolencia como probable síncope vasovagal y cefalea de posible origen migrañoso enviándose a la consulta de Neuropediatría. Reacude 48 horas después, por episodio convulsivo consistente en movimientos tónico-clónicos generalizados y movimientos orofaciales de 5 minutos de duración. Se realiza un EEG, que muestra foco de sufrimiento intenso en hemisferio cerebral izquierdo con paroxismos irritativos temporales izquierdos con actividad de fondo ententecida en hemisferio derecho. TC s/c contraste y posteriormente la RMN revelan lesión única de 15 mm parietal izquierda que capta contraste en anillo. Dentro del resto de pruebas realizadas, las serologías muestran una IgG positiva a *cisticercus*. Diagnosticada de neurocisticercosis, se instaura tratamiento con albendazol (3 semanas), dexametasona oral (5 semanas), omeprazol y profilaxis anticonvulsivante (levetiracetam), evolucionando favorablemente. La neurocisticercosis, endémica de toda Latinoamérica, es una de las causas más frecuentes de epilepsia, aunque en la mayoría de los casos, se presenta asintomática.

#### P880

#### TUBERCULOSIS CONGÉNITA

M.D. Casellas Vidal, E. Bargalló Aylagas, C. Casas Satre, E. Amatller Malfaz, M. Sánchez Fernández y Ll. Mayol Canals

*Servicio de Pediatría, Hospital Universitario Dr. Josep Trueta, Girona, España.*

**Introducción:** La tuberculosis congénita es una enfermedad poco frecuente, de difícil diagnóstico y los niños son especialmente vulnerables a una diseminación sistémica rápida. El diagnóstico generalmente se demora porque los síntomas en el neonato son normalmente inespecíficos y las madres pueden estar asintomáticas.

**Caso clínico:** Presentamos el caso de un neonato prematuro con clínica idéntica a la sepsis bacteriana pero sin respuesta a la terapia antibiótica agresiva y sin evidencia de las infecciones congénitas más frecuentes. Presentaba radiografía de tórax con patrón mixto bilateral, analítica de sangre con importante leucocitosis con

desviación a la izquierda, plaquetopenia y PCR 21 mg/dl, punción lumbar con glucosa 17 mg/dl, proteínas 157 mg/dl y 2.100 leucocitos con PMN 47% y MN 52%. Se sospechó la infección al recibir la información que la madre estaba ingresada en otro centro por sospecha de tuberculosis miliar. Se confirmó tuberculosis en el neonato por PCR y cultivos en sangre y aspirado traqueal. Recibió tratamiento antituberculostático (2 meses con cuatro fármacos y diez meses con dos fármacos) con evolución correcta.

**Conclusiones:** La tuberculosis congénita raramente ha sido reportada en áreas no endémicas para la enfermedad, para llegar a un diagnóstico precozmente es importante mantener un alto índice de sospecha. También resulta importante el seguimiento postparto de la madre en los neonatos con clínica inespecífica ya que nos puede ser de gran ayuda para el diagnóstico.

#### P881

#### ESPONDILODISCITIS AGUDA EN PEDIATRÍA: UNA ENTIDAD DE DIFÍCIL DIAGNÓSTICO

M. Trabazo del Castillo, E. Ordóñez Martínez, E. Lobera i Gutiérrez de Pando, L. García Rodríguez, J. Martorell Aymerich y O. Rodríguez Cano

*Hospital de Mataró, Barcelona, España.*

**Objetivo:** Revisar una patología de difícil diagnóstico, por la inespecificidad de la clínica, a través de un caso clínico.

**Caso clínico:** Niño de 3 años que consulta por dolor en pierna derecha de 1 semana de evolución (había sido diagnosticado de sinovitis transitoria de cadera derecha), con dificultad para flexionar el tronco. Fiebre durante 48 horas, autolimitada. La exploración física mostraba buen estado general y dolor leve a la flexión de tronco, sin puntos dolorosos en raquis, con caderas y extremidades libres. Se practican analítica sanguínea (destaca PCR 4,7 mg/dl), labstix orina (negativo) y RX columna dorsolumbar (anodina). Se alta con tratamiento antiinflamatorio y normas de reconsulta. Dos días después es visitado por empeoramiento clínico: no flexiona tronco y rechaza ingesta. La exploración mostraba pierna derecha en flexo, y limitación de la flexión de tronco; resto sin alteraciones. Se practican RX dorsolumbar (normal), ecografía de cadera derecha (sin alteraciones), hemocultivo (negativo) y RM lumbar (espondilodiscitis y absceso paravertebral en L3-L4). Se instaura antibioterapia ev (cefotaxima y cloxacilina) durante 18 días, continuando con amoxicilina-clavulánico oral hasta completar 6 semanas, con buena respuesta clínica. Resto de estudio negativo (PPD, serologías *Bartonella/Brucella*, PCR a VHS6/CMV/Toxoplasma/VEB).

**Comentarios:** La espondilodiscitis aguda es una inflamación del disco intervertebral y vértebras adyacentes, que suele afectar la zona lumbar y presentarse en niños menores de 5 años. Etiología generalmente infecciosa, (*S. aureus* 50%). Clínica inespecífica (rechazo alimento, irritabilidad, dolor lumbar y cojera progresiva, rechazo a sentarse o caminar con conservación estado general y ausencia de fiebre) que retrasa el diagnóstico (normalmente 10 semanas). Éste se fundamenta en la sospecha clínica y la RM. El tratamiento antibiótico debe durar de 3 a 6 semanas, siendo de elección las penicilinas antiestafilocólicas.

**Conclusión:** La espondilodiscitis aguda es una patología poco frecuente en pediatría, que suele presentarse de forma insidiosa, y es preciso un alto grado de sospecha clínica para realizar un diagnóstico y tratamiento precoz.

#### P882

#### OSTEOMIELITIS AGUDA POR BACILOS GRAMNEGATIVOS MULTIRRESISTENTES

C. Baquero Gómez, B. Croche Santander e I. Obando Santaella

*Hospital Universitario Virgen del Rocío, Sevilla, España.*

**Introducción:** La osteomielitis aguda es un proceso poco frecuente en la población pediátrica. Si nos referimos a la originada por bacilos gram negativos multirresistente observamos que raramente han sido descritos, por lo que existe poca experiencia en su manejo.

**Material y métodos:** Describimos el caso de un paciente de 12 años tratado en nuestro hospital por osteomielitis aguda por *Morganella morganii*, *Citrobacter freundii* y *Aeromona hydrophila*.

**Caso clínico:** Varón de 12 años derivado de hospital de origen tras caída accidental en fosa séptica presentando fractura abierta de tibia y peroné en tercio distal de la extremidad inferior izquierda (grado IIIB). A la exploración física destaca herida de aspecto sucio con exposición de hueso. Se realiza lavado de herida, se reduce la fractura y se introducen agujas de Kirchner. Como cobertura antibiótica se emplea amoxicilina-clavulánico iv 3 días y se mantiene vía oral durante 10 días. En controles periódicos se observa una evolución tórpida por lo que se inicia tratamiento im con ceftriaxona durante 4 días. El paciente reingresa por presentar fiebre de 38 °C, dolor localizado y supuración de la herida quirúrgica. PCR 183 mg/l y VSG 102 mm/h. Se realiza biopsia de material óseo y cultivo de partes blandas aislándose *Morganella morganii* y *Citrobacter freundii*. Se emplea ciprofloxacino i.v durante 22 días. A los 9 días de tratamiento presenta de nuevo fiebre por lo que previo cultivo de partes blandas con aislamiento de *Aeromona hydrophila* se decide añadir gentamicina durante 15 días. Persistiendo una mala evolución se instaura tratamiento con imipenem durante 18 días, siendo sustituido por fosfomicina intravenosa dado que en uno de los cultivos de la lesión se observaba resistencia a carbapenems de *Aeromona hydrophila*. Finalmente el paciente evoluciona satisfactoriamente tras tratamiento intravenoso, múltiples intervenciones quirúrgicas, colocación de rosario de gentamicina y fijadores externos tipo Hoffman.

**Conclusiones:** Subrayamos la escasa experiencia de estos procesos en pacientes pediátricos así como la necesidad de un manejo multidisciplinar para su correcta evolución.

### P883 HIDATIDOSIS HEPATOPULMONAR EN UNA ESCOLAR

M.T. Fernández López, J.A. Piñero Fernández,  
A.I. Menasalvas Ruiz, S. Fuentes Hernández,  
S. Alfayate Miguélez y L. Marín Vives

Hospital Universitario Virgen de la Arrixaca,  
Murcia, España.

**Introducción:** la hidatidosis es una zoonosis causada por cestodos del género *Echinococcus*, siendo el *E. granulosus* el responsable de las formas más comunes. Su incidencia global ha disminuido, apareciendo nuevos casos relacionados con la inmigración. Su diagnóstico podrá ser casual o consecuencia de las manifestaciones clínicas debidas a la localización de los quistes o sus complicaciones (rotura, infección o hemorragia).

**Caso clínico:** Escolar de 6 años de origen marroquí que consulta por cuadro de dolor torácico de 3 meses de evolución, asociando tos ocasional. Residente en España en los últimos 8 meses. A la exploración física destaca hipoventilación en hemitórax izquierdo con hepatomegalia dura de 4 cm. En pruebas de imagen se objetiva una lesión hepática quística en segmento VIII y otra pulmonar en LII. En la analítica destaca eosinofilia con función hepática normal. Serología positiva para hidatidosis. Inicia tratamiento con albendazol. Pendiente de intervención quirúrgica, reingresa por aparición de neumonía con derrame en LII secundaria a compresión. Inicia antibioterapia con amoxicilina-clavulánico. Tras 15 días presenta episodio de vómita con reaparición de fiebre. En estudio de imagen se objetiva nivel hidroaéreo sugestivo de rotura del quiste con signos de sobreinfección (absceso pulmonar). Se interviene por toracoscopia con lesión quística residual en control posterior.

**Discusión:** 1. Aunque ha disminuido su incidencia, en los últimos años encontramos nuevos casos relacionados con el fenómeno inmigratorio, de manera que sigue representando un importante problema de salud pública. 2. Según su ciclo biológico la localización hepática es la más frecuente, seguida de la pulmonar, siendo las formas mixtas, como nuestro caso, poco frecuentes. 3. Nuestra paciente sintetiza las principales complicaciones asociadas: compresión bronquial con neumonía secundaria, y rotura del quiste (vómita) con sobreinfección (absceso pulmonar). 4. El tratamiento de elección es quirúrgico, usando los antiparasitarios como coadyuvantes. Las medidas preventivas desempeñan un papel primordial en el control de esta enfermedad.

### P884 OSTEOMIELITIS COSTAL EN LACTANTE

M.I. Rodríguez Lucenilla, M. Sánchez Forte, F. Giménez Sánchez,  
C. Ruiz Gómez, E. Cobos Carrascosa y A. Bonillo Perales

Hospital Torrecárdenas del SAS, Almería, España.

**Introducción:** La osteomielitis es una causa importante de morbilidad en lactantes y niños pequeños. El 50% de los casos se producen en los primeros cinco años de vida. La vía hematogena es la más importante en la infancia. El germen más frecuentemente aislado es *Staphylococcus aureus*, suponiendo un 70-90% de todos los aislamientos. Los huesos largos de las extremidades inferiores, son los afectados con mayor frecuencia. La osteomielitis costal es una entidad rara, suponiendo menos del 1% de los diagnosticados en la mayoría de las series.

**Material y métodos:** Presentamos un caso de un lactante de 40 días de vida que presenta, como clínica inicial, una tumoración en zona costal de aparición aguda en 24 h, correspondiendo a un absceso secundario a lesión ósea en la octava costilla izquierda. Se plantea el diagnóstico diferencial entre osteomielitis y tumor óseo. Se discuten las ventajas e inconvenientes de las pruebas complementarias de imagen (TAC, RNM, gammagrafía) y el tratamiento empírico de la osteomielitis según la edad del paciente. Con la sospecha de osteomielitis en nuestro paciente, se inició tratamiento empírico con cloxaciclina y cefotaxima iv. Las pruebas complementarias descartan la existencia de tumor óseo. La evolución fue favorable, normalizándose los reactantes de fase aguda y desapareciendo el absceso subcutáneo.

**Conclusión:** En el lactante pequeño los signos de osteomielitis son inespecíficos, lo que puede retrasar el diagnóstico. Es frecuente que la infección afecte a partes blandas contiguas, pudiendo ser el único signo de osteomielitis. El laboratorio y la radiología son decisivos para hacer el diagnóstico diferencias entre osteomielitis y tumor óseo.

### P885 BROTE DE ONICOMADESIS EN OTOÑO-INVIERNO DE 2008 EN NUESTRA ÁREA DE SALUD

J. Gimeno Ballester, P. Esparza Paz, V. Jiménez Escobar,  
G. Durán Urdániz y A. Cabria Fernández

Servicio Navarro de Salud del Hospital García Orcoyen,  
Estella, Navarra, España.

**Introducción:** La onicomadesis se describe como un despegamiento completo de la uña desde la porción proximal. Es consecuencia de una afectación de la matriz ungueal que puede afectar tanto a uñas de manos como de pies. En niños es muy poco frecuente esta afectación y muchos casos son considerados idiopáticos.

**Casos clínicos:** En nuestro hospital durante la temporada otoño-invierno de 2008 tuvimos 5 casos, (3 niños y 2 niñas), que han sido analizados retrospectivamente. Nuestros pacientes todos tenían entre 2 y 3 años de edad al diagnóstico de la onicomadesis. Como ante-

cedente epidemiológico cabe destacar que todos los niños afectados por onicomadesis, habían sufrido previamente la enfermedad pie-mano-boca. La onicomadesis fue descrita de 4 a 6 semanas después de haber padecido la enfermedad pie-mano-boca. Ninguno tenía historia de trauma ungueal, dermatitis periungueal, infección por hongos o toma de medicación relevante. Todos los casos evolucionaron hacia la curación espontánea en unas pocas semanas.

**Conclusiones:** El hecho de la agrupación de los casos tanto en el tiempo, como en la localización geográfica y el antecedente en todos ellos de infección por enfermedad pie-mano-boca, sugiere que esta enfermedad es la causante de la onicomadesis.

## P886

### MENINGITIS BACTERIANA RECURRENTE SECUNDARIA A COMUNICACIÓN ANATÓMICA ESPINAL

V.G. Sánchez Fuentes, G. Martínez Moya, J.C. Salazar Quero, E. García Vena, J.A. Cozar Olmo y J. de la Cruz Moreno

*Unidad de Gestión Clínica de Pediatría, Complejo Hospitalario de Jaén, Jaén, España.*

**Introducción:** La meningitis bacteriana recurrente es un nuevo episodio de meningitis bacteriana, debido a reinfección con la misma o diferente especie y no por persistencia de la infección inicial. Se trata de una entidad clínica poco conocida por su baja frecuencia, lo que muchas veces hace que el estudio de los pacientes afectados sea incompleto. Puede deberse a diversos factores predisponentes tales como los defectos de inmunidad, las infecciones parameningeas crónicas o las comunicaciones anatómicas congénitas que incluyen los quistes dermoides, los defectos rinosinuales u otológicos, etc.

**Caso clínico:** Se presenta el caso de una lactante de 5 meses que ingresa en planta por síndrome febril de 3 días de evolución que se acompaña de vómitos e irritabilidad en las últimas 24 horas. Como antecedentes destacaba un ingreso previo el mes anterior por meningitis bacteriana con cultivo negativo que se trató correctamente con antibioterapia intravenosa durante 10 días. A la exploración presentaba buen estado general, cierta irritabilidad, fontanela anterior levemente elevada y pulsátil, sin signos de focalidad neurológica. Resto normal salvo lesión eritematosa de 1 cm de diámetro con centro deprimido en región lumbosacra compatible con angioma congénito. Se realizaron pruebas complementarias según protocolo de fiebre sin foco entre las que destaca un LCR con 9.500 leucocitos (85% de PMN), 7 mg/dl de glucosa y 76,4 mg/dl de proteínas por lo que se inició tratamiento intravenoso con cefotaxima y vancomicina. Posteriormente llegó el cultivo positivo a *Escherichia coli* y con la sospecha diagnóstica de anomalía congénita fistulosa que comunicara la piel con el canal medular, se solicitó una RNM que confirmaba la existencia de un quiste dermoide intramedular que fue intervenido por neurocirugía.

**Conclusiones:** La negatividad de un cultivo de LCR no descarta la posibilidad de meningitis bacteriana recurrente. La presencia de estigmas cutáneos debe alertar acerca de posibles lesiones espinales asociadas. Ante un caso de meningitis bacteriana recurrente debe realizarse un estudio exhaustivo incluyendo pruebas de imagen y estudios de inmunidad.

## P887

### NEUROCISTICERCOSIS: A PROPÓSITO DE UN CASO

M. Ursueguía Sánchez, I. Ruiz Tapia, E. de Miguel Esteban, M.C. Suárez Arrabal, I. García Muga y M.L. Poch Olivé

*Servicio de Pediatría, Complejo Hospitalario San Millán-San Pedro, Logroño, La Rioja, España.*

**Introducción:** La neurocisticercosis (NCC), producida por *Taenia solium*, es la parasitosis más frecuente del SNC además de un pro-

blema de salud pública en los países en desarrollo. En nuestro país es una patología emergente debido al aumento de la inmigración desde áreas endémicas. Presentamos el caso de una niña, no procedente de una zona endémica, diagnosticada mediante pruebas de neuroimagen.

**Caso clínico:** Niña de 11 años que presenta dos episodios de desconexión del medio con mirada perdida y sin respuesta a estímulos, sin pérdida de tono ni movimientos anómalos, de cinco minutos de duración en el intervalo de una hora. Posteriormente presenta cefalea holocraneal, náuseas y tres vómitos. Refiere cefalea de 4 días de evolución. Afebril. **Antecedentes personales:** Padres consanguíneos. Nivel socioeconómico bajo. No patología de base. **Pruebas complementarias:** Hemograma y bioquímica normal. Tóxicos en orina negativos. TC cerebral: lesión ocupante de espacio intraaxial en convexidad derecha de 1 cm, hipodensa con discreto edema perilesional. RMN cerebral: lesión de aspecto quístico en región parietal derecha de 10-13 mm con edema perilesional y pequeño nódulo mural de 2 mm en su interior, sugiriendo el diagnóstico de neurocisticercosis (estadio vesicular con nódulo mural correspondiente al escólex). EEG: foco muy persistente de ondas delta polimorfas de morfología aguda en hemisferio derecho con predominio en región parietal. Serología sanguínea: VIH, toxoplasma, hidatidosis y cisticercosis negativos. Serología de cisticercosis en LCR: negativa. Fondo de ojo normal. **Evolución:** tras pautar albendazol y dexametasona (15 días) junto con oxcarbazepina, la paciente permanece asintomática. En control a los 2 meses de RMN se observa disminución del tamaño de la lesión y desaparición del edema; EEG de control normal.

**Discusión:** La NCC debe sospecharse en pacientes procedentes de zonas endémicas que consulten por clínica de afectación del SNC. Sin embargo, debido a que cada vez es más prevalente en nuestro país y a la existencia de portadores asintomáticos como fuente de contagio, podría observarse un incremento de casos en la población autóctona en los próximos años.

## P888

### REACCIÓN LEUCEMOIDE COMO SIGNO DE PARASITOSIS POR HYMENOLEPIS NANA: A PROPÓSITO DE UN CASO

E. López Pico, A.M. Prado Carro, D. López Rey, S. Castro Aguiar y C. Diz-Lois Palomares

*Servicio de Pediatría, Complejo Hospitalario Universitario A Coruña, A Coruña, España.*

**Introducción:** Hymenolepis Nana es el más pequeño de los platemintos adultos. Tiene su ciclo completo en los humanos y la transmisión interhumana ocurre por vía fecal-oral, por ingestión de alimentos contaminados. La autoinfección es frecuente (por vía endógena o exógena) y explica la facilidad con la que se producen reinfecciones.

**Caso clínico:** Niño saharauí de 6 años procedente de un medio con malas condiciones higiénico-sanitarias y en acogida temporal con familia española. Se realizó reconocimiento médico de rutina, evidenciándose leucocitosis marcada en hemograma sin sintomatología asociada. Derivado para descartar enfermedad hematológica. Exploración física normal, sin adenopatías palpables ni hepatoesplenomegalia. Pruebas complementarias: Hemograma 40.000 leucocitos (67% linfocitos, 3,4% eosinófilos, 20% neutrófilos) plaquetas 449.000. Bioquímica: sin alteraciones. Frotis sangre periférica: sin alteraciones. Proteinograma, pruebas reumáticas, autoinmunidad y hormonas tiroideas sin alteraciones. Serologías: negativas. Examen de heces: se observan huevos de Hymenolepis nana. Se inicia tratamiento con niclosamida durante 7 días con normalización posterior del hemograma.

**Discusión:** La infección por este cestodo en niños es, con frecuencia, como en nuestro caso, asintomática. Casos de parasitación moderada-severa pueden cursar con: dolor abdominal, meteoris-

mo, diarrea, vómitos, malabsorción y retraso del crecimiento. En el caso que presentamos, no se constatan las alteraciones analíticas más frecuentes (anemia discreta y eosinofilia) sino una reacción leucemoide que se resolvió tras tratamiento.

**Conclusión:** Debido al incremento de población inmigrante en nuestro medio, *Hymenolepis nana* es un parásito que se debe tener en cuenta a la hora de ampliar nuestros diagnósticos diferenciales.

## P889

### MENINGITIS BACTERIANAS DE REPETICIÓN DEBIDO A FÍSTULA DE LCR: PRESENTACIÓN DE UN CASO CLÍNICO

M. Royo Gómez, E. López Varela, C. Gil López,  
M. Junco Piñeiro y D. Llanos

*Hospital Clínico San Carlos, Madrid, España.*

**Introducción:** La meningitis bacteriana es una seria infección que afecta principalmente a pacientes de edad pediátrica, sucediendo en un 90% de los casos en menores de 5 años. Aunque es una entidad relativamente común, las meningitis bacterianas recurrentes (MBR) son raras y siempre obligan a buscar una causa subyacente como fístulas congénitas o adquiridas del LCR, inmunodeficiencias, o causas más raras como el quiste hidatídico.

**Caso clínico:** Presentamos el caso de un varón de 6 años, sin antecedentes personales de interés, que en el último año y medio ha presentado 4 episodios de meningitis por *Neumococo*. Los episodios, siempre precedidos de otitis media aguda, respondieron bien al tratamiento con cefotaxima i.v. Durante los ingresos se realizaron múltiples pruebas diagnósticas con el fin de detectar la causa subyacente de las MBR y se administró al paciente la vacuna neumocócica polisacárida 23-valente, en nuestro caso indicada, que cubría los serotipos de *Neumococo* implicados. En el estudio inmunológico se detectó una disminución del porcentaje de linfocitos CD4 en varias determinaciones (porcentaje mínimo 17%), con el resto de poblaciones linfocitarias, las inmunoglobulinas y el complemento normales. Ante la falta de correlación entre éstas alteraciones inmunológicas y la historia clínica, así como la posterior corrección que presentó del defecto de linfocitos CD4, se pudo descartar una causa inmunológica. En el TAC craneal y RMN cerebral se visualizaron lesiones en peñasco izquierdo no concluyentes pudiéndose finalmente identificar mediante cisternografía una fístula de LCR en el vértice del peñasco, realizándose cierre de la fístula, sin incidencias en el postoperatorio.

**Conclusiones:** Las MBR en niños no sólo implican una amenaza para la vida de estos sino también implica repetidas hospitalizaciones y múltiples e invasivas investigaciones diagnósticas. Frente a un cuadro de MBR, es fundamental realizar un exhaustivo diagnóstico diferencial para instaurar un tratamiento precoz que permita prevenir las secuelas potencialmente graves asociadas a esta entidad.

## P890

### MALARIA: CASUÍSTICA 1998-2008 EN UN HOSPITAL TERCIARIO

J.H. Ramírez Cuentas, M. Sánchez Moreno, M.I. Montes Cid, R. Cuesta González, A. Pascual Bonilla, A. Jordá Lope, L. Hurtado Barace, C. Flores Rodríguez, A. Orizaola Ingelmo y Á. Pérez Puente

*Servicio de Pediatría, Hospital Universitario Marqués de Valdecilla, Santander, Cantabria, España.*

**Introducción:** El paludismo es una de las enfermedades infecciosas que están resurgiendo en nuestro medio debido, en gran parte, al aumento de la inmigración. En esta revisión se describen las características de los niños ingresados en nuestro hospital con el diagnóstico de malaria en los últimos diez años.

**Material y métodos:** Estudio retrospectivo de todos los pacientes, menores de 18 años, ingresados por esta patología entre enero de 1998 y diciembre de 2008 (5 pacientes). Las variables analizadas estadísticamente son: edad, sexo, procedencia, motivo de ingreso, tiempo de enfermedad, pruebas complementarias realizadas, tratamiento y evolución.

**Resultados:** Sexo: 3 mujeres, 2 varones. Edad media: 6,6 años. Procedencia: El 100% de los casos eran naturales de África (60% guineanos). Antecedentes: 40% tuvieron episodios previos de paludismo, uno de los casos era portador del VIH y otro de los niños tenía antecedentes familiares de malaria. La principal manifestación clínica fue la fiebre-distermia (100%), seguido de náuseas y vómitos (60%). Dos de los casos presentaron adenopatías, una ictericia y otro hepatoesplenomegalia. Apareció anemia en el 100% (cifra mínima de hemoglobina 8,5 g/dl), trombopenia en el 60% y leucopenia en el 20%. Ninguno presentó aumento importante de las transaminasas. El *Plasmodium falciparum* fue aislado en el 60% con una parasitemia media del 4,3%. El tratamiento que más se administró fue el sulfato de quinina (80%) y ninguno precisó transfusiones. La duración media de la fiebre tras el tratamiento fue de 36 horas y el resto de síntomas desaparecieron a los 7,6 días de media.

**Conclusiones:** La malaria es la parasitosis más frecuente del mundo, afectando a más de 500 millones de personas al año y resultando potencialmente mortal en el 40% de la población. En España, tras una importante disminución de su prevalencia, se asiste en la actualidad al resurgimiento de la enfermedad, consecuencia de la inmigración y del turismo a países endémicos. Debe ser considerada como diagnóstico probable ante un niño febril que ha regresado de un área endémica en el último año, ya que el retraso en el diagnóstico y el tratamiento puede dar lugar a una enfermedad grave e incluso letal.

## P891

### FUNGEMIA RELACIONADA CON CATÉTER POR *RHODOTORULA* SP. EXPOSICIÓN DE CASO CLÍNICO

M. Montesinos Bonilla, M. Hernández Pérez, M. García de Paso Mora, E. Quiroga Cantero, C. Márquez Vega y G.L. Ramírez Villar

*Hospital Universitario Virgen del Rocío, Sevilla, España.*

**Antecedentes y objetivos:** Establecer una guía de actuación en las infecciones sistémicas por *Rhodotorula*.

**Métodos:** Revisión sistemática de un caso de infección sistémica por *Rhodotorula mucilaginosa*.

**Resultados:** Se observaron los factores de riesgo para la infección por *Rhodotorula*. Se observó una extraña complicación. Se evaluó la pauta de tratamiento para una infección sistémica y se llegó a la curación de la infección.

**Conclusiones:** Actualmente y debido a los protocolos de tratamiento más agresivos y a la utilización de antibioterapia de amplio espectro estamos viendo como surgen microorganismos que siendo normalmente comensales, son resistentes a los antibióticos convencionales y se comportan ahora de forma virulenta. *Rhodotorula* spp es un ejemplo de esta afirmación. Ésta es una levadura que habitualmente se encuentra ampliamente distribuida colonizando piel, tracto gastrointestinal y genital. Se encuentra también en nuestro entorno teniendo especial afinidad por los materiales plásticos. Este microorganismo se comporta como germen oportunista y puede causar fungemia normalmente relacionada con catéter y más raramente sepsis, peritonitis, endoftalmítis, endocarditis. Aquí presentamos el caso de una fungemia debida a la colocación de un catéter central en una paciente oncológica. Está infección por *Rhodotorula* spp, resultó en un embolismo pulmonar fúngico por este hongo, y lo cual llevó al replanteamiento diagnóstico y terapéutico. Hasta nuestro conocimiento es el primer caso de embolismo pulmonar por *Rhodotorula* sp descrito.



### P892

#### INFECCIÓN OSTEOARTICULAR DE HOMBRO EN RECIÉN NACIDO, SECUNDARIA A SEPSIS POR *ESCHERICHIA COLI* PRODUCTORA DE BETA-LACTAMASAS DE ESPECTRO AMPLIADO (BLEA)

J.D. Martínez Pajares, M.G. Espinosa Fernández, M. Rivera Cuello, M.M. Serrano Martín, E. Núñez Cuadros y D. Moreno Pérez

*Hospital Materno Infantil Carlos Haya, Málaga, España.*

**Introducción:** Las infecciones osteoarticulares en la época neonatal son una entidad infrecuente (1-3/1.000 ingresos). Los principales factores de riesgo son sepsis o bacteriemias secundarias a infecciones cutáneas. Los gérmes más habituales son *S. aureus*, EGB y gram(-) y las articulaciones afectadas más frecuentemente son cadera, rodilla y muñeca.

**Caso clínico:** Recién nacida con criterios de CIR (EG: 37<sup>+2</sup>, P: 1.910 g). Se realizó cesárea urgente por riesgo de pérdida de bienestar fetal. Ingresó por sospecha de sepsis vertical e hipoglucemia refractaria. Se inicia lactancia artificial, determinaciones seriadas de glucemia y antibioterapia empírica (10 días). Diagnosticada de hiperinsulinismo transitorio por CIR. A las 3 semanas de su ingreso sufre un cuadro de sepsis/meningitis por *Serratia marcescens*, tratada con amikacina (7 días), momento en el que aparece clínica compatible con artritis de hombro derecho, confirmándose posteriormente con ecografía. Se instaura terapia con cloxacilina y cefotaxima (7 días) con evolución tórpida por lo que se decide ampliar el espectro antibiótico con meropenem y vancomicina. Se reciben: Cultivo de líquido: (-) Hemocultivo: (+) a *E. coli* BLEA (+). Se cambia vancomicina por ciprofloxacino completando 4 semanas de tratamiento intravenoso y hasta 6 por vía oral con muy buena evolución clínica y analítica. A las 3 semanas de tratamiento la RM evidenció foco de osteomielitis en cabeza de húmero de 2 mm pendiente de evolución. El estudio de inmunodeficiencia resultó normal.

**Discusión:** La larga estancia hospitalaria, tratamiento antibiótico y alimentación por fórmula artificial favorecen la colonización de los pacientes por gérmes hospitalarios. Las punciones seriadas actúan como puerta de entrada de dichos gérmes potenciales productores de infecciones nosocomiales. Consideramos que el ciprofloxacino es una buena opción de tratamiento en infecciones osteoarticulares neonatales dada su buena penetración ósea y la posibilidad de continuar tratamiento vía oral.

### P893

#### INFEÇÃO CUTÂNEA POR *MYCOBACTERIUM AFRICANUM* – PRIMEIRO CASO CLÍNICO NA IDADE PEDIÁTRICA

T.S. Carvalho Francisco, D. Cunha, R. Vieira y M.J. Brito

*Hospital Dona Estefânia y Hospital Curry Cabral, Lisboa, Portugal.*

**Introdução:** A tuberculose cutânea é uma entidade rara representando 1,5% das formas extrapulmonares. Constitui um verdadeiro desafio na prática clínica, não só pelos problemas que coloca em termos de diagnóstico diferencial, mas também pelas dificuldades da confirmação microbiológica.

**Caso clínico:** Rapaz, 6 anos, natural da Guiné-Bissau, com úlcera crónica da face direita com evolução de três anos, que viaja para Portugal após vários tratamentos realizados no seu país de origem, sem sucesso. A úlcera era justa-auricular, exsudativa, com 12 x 6 cm de diâmetro e palpava-se uma adenopatia cervical posterior direita, 5 x 6 cm, indolor, mole, não aderente aos planos profundos. Analiticamente: leucócitos 12,67 x 10<sup>3</sup>/µl; Hb 10,1 g/dl; PCR 3,72 mg/dl; VS 80 mm/s. A radiografia do tórax revelou uma imagem hipotransparente, nodular no lobo inferior direito e a TC da face e pulmonar uma densificação do tecido celular subcutâneo subjacente à úlcera e um nódulo sólido na base pulmonar direita. A prova tuberculínica foi de 15 mm de induração. A broncoscopia foi normal e as culturas do lavado bronco-alveolar e suco gástrico negativos para micobacte-

rias. Realizou biópsia da região central e exsudativa da úlcera com isolamento de *Staphylococcus aureus* e *Streptococcus pyogenes*, mas culturas em *Lowenstein* negativas. Foi ainda excluída leishmaniose, actinomicose, outras infeções fúngicas, infeção por micobactérias atípicas, lepra, úlcera de *Buruli* e neoplasia cutânea. Após reavaliação da metodologia de técnica de colheitas realizou posteriormente uma segunda biópsia, desta vez no bordo da lesão, sendo a PCR e a cultura positivas para *Mycobacterium africanum*. Iniciou antibioclases, com redução significativa das lesões cutânea e pulmonar após 3,5 meses de tratamento.

**Discussão:** Na literatura existem apenas três casos de infeção cutânea por *Mycobacterium africanum*, todos descritos em adultos, mas na criança este é o primeiro caso de tuberculose cutânea por este agente. Em países desenvolvidos, onde esta entidade é muito rara, é importante lembrar os rostos clínicos da tuberculose cutânea e conhecer as correctas metodologias com que devem ser efectuadas as colheitas para se realizar o diagnóstico.

### P894

#### PIOMIOSITIS-ABSCESO POR *SALMONELLA* EN ADOLESCENTE SANO

J. Barja Tur, R. Díez García, M. Villa Alcázar, M. Miralles Molina, B. López-Ibor Aliño y A. González Laguillo

*Clinica Moncloa y Hospital de Madrid Montepíncipe, Madrid, España.*

**Caso clínico:** Adolescente varón de 13 años, previamente sano, con cuadro de dolor, impotencia funcional de miembro inferior izquierdo y febrícula de 3 semanas de evolución. No traumatismo ni infección previa. No antecedentes personales ni familiares significativos. Exploración física: aumento de volumen de muslo izquierdo con dolor en tercio distal cara posterolateral, sin signos inflamatorios cutáneos, con limitación de la flexión y extensión de rodilla. Resto sin hallazgos patológicos. Exploraciones complementarias: hemograma, fórmula, recuento y reactantes de fase aguda normales. Inmunoglobulinas, complemento y estudio linfocitario normal. Hemocultivos, urocultivo y coprocultivos negativos. RMN: gran masa heterogénea de partes blandas, sólida con importante componente quístico, que rodea metafisis distal femoral con afectación de vasto interno y externo, sin afectación ósea. PAAF: abundantes leucocitos PMN, sin células malignas. Gram: bacilos gram negativos. Cultivo: *Salmonella enteritidis*. Evolución y tratamiento: se coloca drenaje percutáneo con control radiológico y se mantiene antibioterapia intravenosa con cefotaxima a dosis habituales durante 18 días, y posteriormente cefixima oral hasta completar 6 semanas. Evolución favorable desapareciendo la fiebre a las 24 horas y normalizándose la exploración a las 2 semanas de tratamiento. Normalización de la RMN los 3 meses.

**Conclusiones:** Revisada la literatura se pueden hacer las siguientes consideraciones: las infecciones focales por *Salmonella* en tejidos blandos, son excepcionales en niños inmunocompetentes sin patología subyacente. Aunque poco frecuente, pueden presentarse en pacientes sin antecedentes de gastroenteritis ni bacteriemia. El drenaje percutáneo es una buena opción terapéutica, que puede permitir junto con una antibioterapia prolongada, evitar el tratamiento quirúrgico.

### P895

#### ENCEFALOPATÍA Y SHOCK SÉPTICO POR *SHIGELLA*

E. Sanz Tellechea, N. Romero-Hombrebueno Domínguez, M. Benito Gutiérrez, M.P. Cedena Romero, C. García-Bermejo García y F. Jiménez Fernández

*Hospital de Tajo, Aranjuez, Madrid, España.*

**Introducción:** La shigellosis es una enfermedad frecuente en países en desarrollo. En España su incidencia ha disminuido del 1-5%

en la década 1980-1990, a menos del 1% en la actualidad. La mayoría de los casos están relacionados con viajes a zonas de alta incidencia. La encefalopatía es una complicación poco frecuente secundaria a la producción por parte de la *Shigella* de una toxina que actúa sobre el SNC, pudiendo llegar a producir un desenlace fatal, denominado síndrome de Ekiri.

**Caso clínico:** Varón de 3 años y 6 meses de edad, sin antecedentes de viajes a zonas de incidencia elevada de shigelosis, que acude a urgencias de nuestro centro por haber presentado un episodio convulsivo con estado postcrítico prolongado asociado a un cuadro de gastroenteritis de 24 horas de evolución. En la evaluación inicial se aprecia un deterioro del nivel de conciencia, afectación hemodinámica y coagulopatía, precisó ingreso en UCIP con soporte ventilatorio; expansión de volumen y drogas inotrópicas; plasma y vitamina K y se inició administración de antibióticos y aciclovir intravenosos. Se aisló shigella sonnei en el coprocultivo, evidenciándose en el EEG un enlentecimiento generalizado de la actividad eléctrica que se hizo más patente en días sucesivos. En la IRMN no se objetó lesión o alteración cerebral. El paciente evolucionó favorablemente pudiendo ser dado de alta a su domicilio con controles posteriores en consultas externas hasta su alta definitiva sin secuelas.

**Conclusiones:** La shigelosis aunque en retroceso en nuestro medio, puede presentarse sin necesidad de viajar a zonas de incidencia alta, y evolucionar a encefalopatía, poco frecuente pero grave y potencialmente fatal.

## P896

### ADENITIS CERVICAL POR MICOBACTERIAS ATÍPICAS: USO DEL INTERFERÓN GAMMA PARA EL DIAGNÓSTICO DIFERENCIAL

M. Redondo Gago, S. Herrero Pérez, X. Domingo Miró, P. Martín-Fernández, E. Hernández Calvarro y M.C. Vidal Palacios

*Servicio de Pediatría, Fundación Hospital Son Llàtzer, y Servicio de Cirugía Pediátrica, Hospital Son Dureta, Palma de Mallorca, Baleares, España.*

**Introducción:** La linfadenitis es la forma clínica más frecuente de la infección por micobacterias atípicas (MA) en la infancia. Su incidencia es aproximadamente un 10-20% de las adenitis cervicales en edad preescolar.

**Caso clínico:** Niño de 5 años sin antecedentes patológicos de interés remitido desde A. Primaria por tumoración laterocervical izquierda de 4 meses de evolución sin respuesta a tratamiento antibiótico. No fiebre ni otros síntomas asociados. No contactos conocidos con TBC. En la exploración física destaca tumoración multilobulada de tamaño 25 x 22 mm, dura, no dolorosa, adherida a planos profundos anterior a M.ECM y con piel subyacente de coloración violácea. Adenopatías satélites. En los estudios complementarios realizados destaca analítica sanguínea normal, serologías (*B. henselae*, CMV, *Toxoplasma* y VIH) negativas, Rx tórax anodina y Mantoux (PPD RT23) de 5 mm. La ecografía sugiere múltiples adenopatías con algunas calcificaciones compatibles con proceso inflamatorio crónico. Se realiza punción aspirativa con aguja fina (PAAF) con salida de abundante contenido caseoso con examen anatomopatológico que muestra adenitis granulomatosa necrotizante. Baciloscopia negativa. En espera de cultivos definitivos y tras haber descartado etiología tuberculosa por la clínica y tras resultado negativo en la detección de IFN- $\gamma$ , se remite a hospital de referencia para excisión quirúrgica y se inicia tratamiento coadyuvante con claritromicina y rifampicina. Drenaje tras fistulización espontánea a las 4 semanas de inicio del tratamiento antibiótico (5 meses de evolución). Exéresis quirúrgica 2 meses después. Los cultivos de la muestra de PAAF y los realizados tras la cirugía son negativos. Evolución favorable. Persiste cicatriz resi-

dual. Se mantiene el tratamiento antibiótico hasta completar 6 meses.

**Conclusiones:** La adenitis por MA es causada principalmente por *M. avium complex* (70-80%) y *M. scrofulaceum*. La puerta de entrada suele ser oral siendo por ello la localización cervical la más frecuente. El diagnóstico definitivo se obtiene tras la demostración de inflamación granulomatosa con o sin confirmación por baciloscopia o cultivo. La positividad de los cultivos varía entre 30-80% de los casos según las series y es menor si la muestra se obtiene por PAAF. Se recomienda la exéresis quirúrgica precoz aunque algunas series defienden el tratamiento médico inicial argumentando que facilita la cirugía posterior. Siempre deberá descartarse la etiología tuberculosa resaltando en este caso el uso de las nuevas técnicas de detección de IFN- $\gamma$  como ayuda diagnóstica.

---

## INMUNOLOGÍA Y ALERGIA

### Zona Póster (Planta 0)

---

## P897

### ESCOMBRIODOSIS; ¿ALERGIA O INTOXICACIÓN?

I. Iturralde Orive, C. Canduela Fernández, G. López Santamaría, N. Martínez Ezquerro, B. Rocandío Cilveti y A. Ona Otxoa

*Hospital de Alto Deba, Arrasate-Mondragón, Guipúzcoa, España.*

**Introducción:** La escombriodosis es una intoxicación alimentaria poco conocida y probablemente no infrecuente, que puede ser confundida con una reacción alérgica alimentaria.

**Objetivo:** Establecer datos que orienten el diagnóstico diferencial entre ambas entidades y permita establecer el diagnóstico de sospecha.

**Caso clínico:** Niña que a los pocos minutos de comer anchoas refiere sensación de hormigueo en boca, marcado enrojecimiento en cara y cuello, calor y prurito intenso, cefalea pulsátil, molestias abdominales y náuseas. Exploración: eritema generalizado, sin habones, en cara, cuello y parte superior de tórax. Resto exploración negativa. Tras tratamiento con adrenalina y dexclorfeniramina presenta evolución favorable. La sintomatología similar de otros comensales hizo sospechar el diagnóstico. Posteriormente las pruebas diagnósticas alérgicas negativas lo reafirman al descartar la reacción alérgica.

**Discusión:** La escombriodosis es una intoxicación por histamina tras ingesta de diversos alimentos, que a temperaturas superiores a 15 °C por acción bacteriana la histidina se transforma en histamina, acumulándose en el alimento sin que se alteren sus propiedades organolépticas. Si la concentración rebasa 500 ppm aparecen síntomas en personas sensibles y si supera 1.000 ppm, la intoxicación es prácticamente segura. Las manifestaciones clínicas simulan las de una alergia alimentaria predominando el eritema frente a habones y las manifestaciones neurovasculares. En su tratamiento es importante ponderar el uso de antihistamínico. El diagnóstico de sospecha y diferencial con las reacciones alérgicas se establece por: sintomatología similar en otros comensales; intensa sintomatología neurovascular y ausencia de historia previa de alergia frente al alimento y pruebas alérgicas negativas. Se confirmó mediante detección de cifras altas de histamina en alimento.

## P898 URETRITIS, CONJUNTIVITIS Y MUCOSITIS EN ESCOLAR DE 7 AÑOS

M. Navalón Rubio, M.D. Cañas Redondo, O. Gómez Pérez,  
L. Sanguino López, C.A. Loeda Ozores e I. Ballester Nortés

*Hospital General Universitario de Alicante, Alicante, España.*

**Introducción:** El síndrome de Stevens Johnson y la necrolisis epidérmica tóxica son las dermatosis más severas en niños, a descartar ante una reacción cutánea y/o mucosa aguda. Se caracterizan por desprendimiento epidérmico junto con afectación de mucosas. Son considerados diferentes estadios de un mismo espectro. Los desencadenantes más frecuentes son los fármacos, seguidos de las infecciones.

**Caso clínico:** Escolar de 7 años con cuadro de 3 días de fiebre y sucesiva aparición de: disuria y secreción uretral, conjuntivitis y en últimas 24 horas fisuras y costras en labios. Antecedentes: Epilepsia en tratamiento con oxcarbazepina (inicio hace 1 año) y lamotrigina (hace 1 mes). Exploración: Adecuado estado general. Máculas aisladas en piel. Hiperemia conjuntival y secreciones amarillentas bilaterales. Costras hemorrágicas en labios. Eritema prepucial y secreción uretral purulenta. Pruebas complementarias: Hemograma (normal), bioquímica (PCR 1,4 mg/dl), sedimento urinario (leucocituria con bacteriuria), Rx tórax (normal). Se inicia claritromicina intravenosa y tratamiento tópico. Al 2.º día de ingreso se objetivan flictenas en pabellones auriculares y edema y eritema palmo-plantar. Se suspenden antiepilépticos y se inicia inmunoglobulina intravenosa (4 días). Se toma biopsia de lesión cutánea (dermatitis de interfase compatible con eritema multiforme). Al 3.º día de ingreso aparece un exantema purpúrico generalizado. Recuperación clínica a las 48 horas de tratamiento con inmunoglobulina. Persisten algunas lesiones, por lo que se añaden corticoides sistémicos, con buena respuesta. La serología para virus respiratorios resultó negativa, al igual que los frotis ocular, bucal y uretral.

**Discusión:** El Sd. Stevens Johnson y la necrolisis epidérmica tóxica suelen ser precipitados por fármacos (antiepilépticos) a través de un mecanismo inmunológico que lleva a la apoptosis de queratinocitos. Tratamiento: soporte, retirada inmediata del agente causal e inmunoglobulina 3-4 días (bloqueo de dicha apoptosis). El uso de corticoides es controvertido. El Sd. Stevens Johnson, a diferencia de la necrolisis epidérmica tóxica, presenta una baja morbi-mortalidad. Así, nuestro paciente no desarrolló complicación alguna, con resolución completa de las lesiones.

## P899 NIVELES DE CÉLULAS T REGULADORAS (TREG) EN NIÑOS AFECTADOS POR EL SÍNDROME DE DIGEORGE. IMPLICACIÓN EN LA INCIDENCIA DE ENFERMEDADES AUTOINMUNES

R. Correa Rocha, L. Díaz Muñoz, M.D. Gurbindo Gutiérrez  
y M.A. Muñoz Fernández

*Laboratorio de Inmunología Molecular, Hospital General  
Universitario Gregorio Marañón, Madrid, España.*

El síndrome de DiGeorge (también llamado síndrome velocardiofacial) es uno de los defectos cromosómicos más frecuentes en los recién nacidos. Se calcula que la delección 22q11.2 ocurre en uno de cada 3.000 a 4.000 nacidos vivos. Las alteraciones clínicas en estos pacientes son muy heterogéneas ya que el grado de afectación de los órganos es muy variable. Normalmente incluyen determinados defectos cardíacos, efectos en el aspecto del rostro y ausencia o subdesarrollo del timo y las glándulas paratiroides. Una vez resueltos los problemas cardíacos, los afectados pueden desarrollar una importante inmunodeficiencia que incluye alteraciones a nivel de inmunoglobulinas y células B debido a un déficit de células T causado por el subdesarrollo o ausencia de timo. Este déficit de células T sería res-

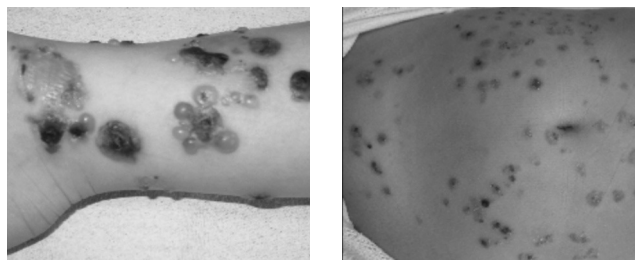
ponsable de la mayor susceptibilidad a infecciones observada en estos niños. También se ha observado que los afectados por la delección 22q11.2 presentan una mayor incidencia de enfermedades autoinmunes incluyendo citopenias autoinmunes, artritis autoinmune y alteraciones endocrinas de origen autoinmune. La razón de esta mayor incidencia no es clara. Se ha demostrado que los afectados por el síndrome presentan una menor proporción y número de células T CD4 en comparación con niños sanos de la misma edad. Dentro de estas células T CD4 están incluidas una subpoblación de células denominadas células T reguladoras (Treg) que juegan un papel clave en la homeostasis del sistema inmune y que estarían implicadas en la supresión de las respuestas autoinmunes. El objetivo de nuestro estudio fue analizar esta población de células Treg en los niños afectados por el síndrome y establecer en qué medida contribuye a la mayor incidencia de enfermedades autoinmunes. El análisis por citometría de flujo refleja unos niveles significativamente inferiores de estas células en los niños afectados por el síndrome. La deficiencia observada en células Treg comprometería la capacidad para controlar las respuestas autoinmunes y por tanto, podría ser responsable de la mayor incidencia de este tipo de enfermedades en estos niños.

## P900 DERMATOSIS IG A LINEAL, A PROPÓSITO DE UN CASO

A. Nevot Flor, Á. Llambrich Mañés, P. Martín-Fernández,  
X. Domingo Miró, M. Redondo Gago y M.C. Vidal Palacios

*Fundación Hospital Son Llàtzer, Palma de Mallorca,  
Balears, España.*

**Caso clínico:** Niña de 5 años que acude a su centro de salud por brote de lesiones vesículo-ampollosas en tronco y extremidades, es remitida al domicilio con diagnóstico de varicela. Acude de nuevo por persistencia de las lesiones y aparición de escaras necróticas y eritema perilesional por lo que se sospecha sobreinfección. A las tres semanas de evolución la niña es valorada de nuevo y se decide ingreso por sospecha de enfermedad ampollosa crónica de la infancia. Antecedentes patológicos: No patología previa. Hacía un mes había recibido tratamiento con amoxicilina por escarlatina. Pruebas complementarias: hemograma y bioquímica sin alteraciones. Estudio de celiacía y glucosa-6-P-deshidrogenasa negativo. Biopsia cutánea: Muestra una vesícula subepidérmica con contenido de suero, fibrina y células. En dermis papilar se observa de forma focal acúmulos de neutrófilos con fibrina y leucocitoclasia. Y se distribuye en dermis papilar de forma intersticial y perivascular. Inmunofluorescencia indirecta: presencia de depósitos lineales de IgA en membrana basal. Evolución: Se realiza tratamiento con metilprednisolona con epitelización progresiva de las lesiones inicialmente. Recidiva de las lesiones progresivas, iniciándose tratamiento con sulfona 1 mg/kg/48 h con buena evolución posterior.



**Conclusiones:** La dermatosis IgA lineal es una enfermedad ampollosa infrecuente en edad pediátrica. Conocer sus características nos ayudará a diferenciarla de patología frecuente en la infancia como la varicela, impétigo, urticaria aguda y podremos instaurar un tratamiento precoz. Se han descrito formas inducidas por penicilina o algunas infecciones en los niños. Destacar que el pronóstico en niños suele ser mejor que en adultos, con un curso variable de meses.

**P901****TATUAJES TEMPORALES: ¿SON INOCUOS?**

R. Izquierdo Caballero, A. Sánchez García, N. Campos Fernández, E. Pérez Gutiérrez, M. Núñez Cabezón y A. González Pérez

*Servicio de Pediatría y Servicio de Dermatología, Hospital Universitario del Río Hortega, Valladolid, España.*

**Introducción:** Los tatuajes temporales se han realizado de forma tradicional con henna, dando lugar a escasas reacciones adversas. Actualmente se usa henna negra que se obtiene añadiendo aditivos, como la PPD (parafenilendiamina) para dar un color más oscuro y favorecer su fijación y duración.

**Caso clínico:** Varón de 9 años que consulta por inflamación y eritema exudativo en brazo derecho tras realización de tatuaje con henna negra 2-3 días antes. Antecedentes personales: tatuaje previo una semana antes. A. familiares: madre, alergia de contacto. Generalización del cuadro con erupción micropapulosa, exudativa y muy pruriginosa en ambas extremidades y tronco sin mejoría a pesar de tratamiento con corticoide-antibiótico tópico y antihistamínico vía oral por lo que se decide su ingreso hospitalario. Al ingreso presenta un eccema exudativo generalizado en tórax, espalda y EESS de predominio en brazo izquierdo. Pruebas complementarias: IgE 244 UI/l, resto de analítica normal. Frotis de exudado cutáneo: crecimiento de *S. aureus* sensible a penicilina. Recibe tratamiento tópico con corticoide, antibiótico y sulfato de cobre y amoxicilina-clavulánico, prednisolona e hidrocortisona vía oral con mejoría progresiva de las lesiones persistiendo hiperpigmentación residual. Tras el episodio agudo se realizaron pruebas de contacto mediante *true test* con lectura a las 48 horas con resultado positivo para parafenilendiamina (+++), perfumes (++) y gomas negras (++) y budesonida (+).

**Conclusiones:** 1. Los tatuajes temporales han aumentado en niños y adolescentes por su fácil realización y corta permanencia. 2. Inducen con frecuencia dermatitis de contacto alérgicas, localizadas o más raro generalizadas, debido a los aditivos (PPD). 3. El uso de PDD sólo está aprobado en tintes del pelo y a concentraciones < 6%. 4. Su sensibilización es indefinida y puede dar lugar a múltiples reacciones cruzadas. 5. Informar a los padres sobre las posibles consecuencias de los tatuajes de henna.

**P902****DESENSIBILIZACIÓN A PROTEÍNAS DE LECHE DE VACA COMO TRATAMIENTO EN PACIENTE ALTAMENTE SENSIBILIZADA**

A. Pi Compañó, C. Blasco Valero y J.LL. Eserverri Asín

*Alergia Pediátrica, Hospital Universitario Vall d'Hebron, Barcelona, España.*

**Caso clínico:** Paciente de 4 años, sin antecedentes y correctamente inmunizada, que presentó a los 6 meses reacción cutánea urticariforme autolimitada y asociada con angioedema en relación con la introducción de leche de fórmula, por lo que sigue dieta alternativa con derivados de soja. Ha presentado algún otro brote de urticaria no bien relacionado con posible implicación de fármacos betalactámicos y cuadros de disnea con cierto componente funcional de intensidad moderada-grave que requirieron corticoterapia vía oral. Antecedentes familiares atópicos negativos. EF anodina. EEC: Hemograma: eosinofilia periférica 4,6%. Inmunidad humoral normal. Rx tórax, senos y adenoides normal. IgE 92 U/ml. CAP D. pteronyssinus 0 KU/l, Epitelio perro 1,17 KU/l, Alfalactoalbúmina 0,8 KU/l, betalactoglobulina 0,39 KU/l, caseína 23,4 KU/l, ternera 0 KU/l, ascaris, equinococo, anisakis 0 KU/l, látex 0 KU/l; Tests cutáneos: inhalantes negativos. Alimentos positivos: leche, PPL, MDM, amoxicilina negativos; tests de provocación oral y tests de recuerdo a betalactámicos negativos; funcionalismo pulmonar: estudio de resistencias normal, test broncodilatador negativo, test de esfuerzo tras

carrera libre positivo. Juicio clínico: hipersensibilidad a PLV. Asma de esfuerzo. Tratamiento y evolución: La paciente siguió control del grado de sensibilización para valorar su tolerancia, objetivándose persistencia de APLV (caseína 32,8 KU/l) por lo que a los 10 años se le ofrece desensibilización a PLV ante clínica de anafilaxia tras transgresión alimentaria. Se inicia pauta de desensibilización con leche diluida 1/100, el día siguiente 1/10, y el posterior 1 ml de leche sin diluir. Se pauta aumento progresivo semanal inicialmente cada 24 h y después cada 12 h y en volúmenes crecientes presentando 3 cuadros de anafilaxia que precisan corticoterapia y adrenalina im, así como antihistamínico oral unos días y obligando a disminución pero con posterior nuevo aumento progresivo de las tomas de leche hasta 100 ml/12 h, volumen que es bien tolerado en el momento actual.

**Conclusiones:** El tratamiento habitual en APLV es la dieta de exclusión, aunque tiene sus inconvenientes (nutricionales, sociales, económicos) por lo que la desensibilización oral es una opción terapéutica válida en casos de alergia persistente que no evolucionan a tolerancia y presentan riesgo de anafilaxia tras ingesta de leche como alérgeno oculto.

**P903****CAÍDA TARDÍA DEL CORDÓN UMBILICAL Y SU RELACIÓN CON EL ASMA**

E. Antonio Lara-Pérez y E. Vasquez Ramírez

*Academia Mexicana de Pediatría; Colegio Mexicano de Profesores de Pediatría e Instituto Mexicano del Seguro Social, Veracruz, México.*

Para saber la relación de caída tardía del cordón umbilical (CU) y asma. Encuestamos a madres de asmáticos y sanos, de la caída del CU. Se hicieron dos grupos: asmáticos (casos) y sanos (controles) se sacan medianas, porcentajes y valores nominales se correlaciona. Resultando: asmáticos y sanos: 116 casos por grupo, masculinos; 74 casos (63,79%) femeninos; 42 (36,20%). Asmáticos edad: mediana 7, Sanos edad: mediana 5. Caída del CU: asmáticos; mínima 6, máxima 40 y mediana 8 días  $p \leq 0,001$ . Sanos; mínima 3, máxima 10 y mediana 7 días  $p \leq 0,001$ . Por géneros: femeninos asmáticos caída mínima 6, máxima 40 y mediana 8 días, desviación estándar 6,87382,  $p \leq 0,001$ . Femeninos sanos caída mínima 3, máxima 10 y mediana 7 días, desviación estándar 1,69232,  $p \leq 0,001$ . Masculinos asmáticos; mínima 6, máxima 30 y mediana 8 días, desviación estándar 6,39022,  $p \leq 0,001$ . Masculinos sanos; mínima 5, máxima 9 y mediana 7 días, desviación estándar 1,06483,  $p \leq 0,001$ . Correlación  $\alpha = 0,05$  para asmáticos. La caída tardía del CU puede alertar al médico de pacientes atópicos aun sin antecedentes, utilizándose la caída del cordón como herramienta clínica predictiva. El 25-30% de niños asmáticos, tienen caída tardía del CU, los niños no asmáticos no presentan caída tardía del CU.

**MEDICINA DEL ADOLESCENTE****Zona Póster (Planta 0)****P904****QUISTE DERMOIDE DEL SUELO DE LA BOCA DE PRESENTACIÓN SUBMANDIBULAR DERECHA**

S. Montoro Chavarrias, S. Rado Peralta, M.L. Sanz Calvo, M. Velázquez de Cuéllar Paracchi, A.M. Leal Orozco y R. Escorihuela Esteban

*Fundación Jiménez Díaz, Madrid, España.*

**Introducción:** Los quistes dermoides (QD) son tumoraciones congénitas benignas, de crecimiento lento, por lo que su diagnóstico puede retrasarse más allá de la primera década de la vida. Los del suelo de boca representan el 0,01% del total de QD, lo que implica un amplio diagnóstico diferencial con otras masas en esa localización.

**Caso clínico:** Mujer de 12 años que nota una tumoración submandibular derecha no dolorosa, con aumento de tamaño desde hace 15 días, y coincidiendo con la ingesta. Afebril y sin dificultad para la respiración o la deglución. Menarquia a los 11 años. No antecedentes personales ni familiares de interés. **Exploración:** peso 46 kg (p50) y talla 156 cm (p 50). A nivel submandibular derecho presenta una tumoración gomosa de 4 cm × 2 cm, de bordes definidos, móvil, no adherida a planos profundos, no dolorosa a la palpación y sin otros signos inflamatorios locales. No adenopatías asociadas. Asimetría del suelo de la boca con leve abombamiento en el lado derecho. Resto de la exploración normal. **Pruebas complementarias:** hemograma y bioquímica sanguínea normales. **Ecografía:** tumoración quística de 4,5 cm × 2,5 cm, de contenido líquido con imágenes esféricas ecogénicas de 5 y 10 mm de diámetro en su interior. RMN: lesión ovoidea de contornos bien definidos en región lateral derecha del suelo de la boca, con áreas redondeadas focales de 5 mm en su interior. Captación periférica bien definida del contraste iv. **Evolución:** Con el diagnóstico de quiste cervical y del suelo de la boca se procede a su extirpación quirúrgica mediante abordaje cervical. El diagnóstico anatomopatológico es de quiste dermoide folicular epidérmico.

**Comentarios:** Es necesario considerar el QD en el diagnóstico diferencial de una tumoración laterocervical, sobre todo a partir de los 10 años de edad, ya que durante la pubertad puede acelerarse su crecimiento y evidenciarse clínicamente.

## NEONATOLOGÍA

### Zona Póster (Planta 0)

#### P905 DISOSTOSIS CLEIDOCRANEAL. PRESENTACIÓN DE UN CASO

A. Martínez Crespo, M.D. Muro Sebastián,  
M. Balart Carbonell, M. Escaciano Moglia y J. Bes Pinto

*Servicio de Pediatría y Neonatología,  
Clínica Corachan, Barcelona, España.*

**Introducción:** La disostosis cleidocraneal es una entidad de origen genético, producto de una noxa que actúa a partir de la 5.º semana fetal, causada por mutaciones en el gen *cbfa1/runx2*, factor de transcripción que activa la diferenciación osteoblástica ubicado en el brazo corto del cromosoma 6 provocando alteraciones de la osificación membranosa caracterizada por defectos craneales, claviculares y pélvicos. Afecta por igual a ambos sexos con un patrón de herencia autosómico dominante, de penetrancia completa y expresividad clínica variable, con elevada frecuencia de casos esporádicos y significativa variabilidad de la expresión fenotípica inter e intrafamiliar. La primera descripción probablemente de un caso se remite a 1776 por Morand quien describió agenesia de clavículas en la exploración de un recién nacido, en 1897 Marie y Santón propusieron el nombre actual.

**Caso clínico:** Antecedentes perinatales: madre primigesta, serologías negativas, parto distócico por cesárea electiva secundario a

posición transversa. Recién nacido a término de 39 semanas de gestación, femenino, apgar 8/10. Peso 3.600 g/Talla 51cm/PC 36 cm. Se realiza exploración a las 2 horas de nacido donde se aprecia fontanela anterior amplia 4 × 4 normo tensa, diastasis de sutura sagital de aproximadamente 1,5 cm. que se prolonga hasta el tercio medio frontal con discreto abombamiento, fontanela posterior 3 × 3, raíz nasal y puente anchos, maxilar superior con hipertrofia gingival y quiste en encía superior derecha (diente), paladar íntegro, tórax normo configurado, pero llama la atención las clavículas no palpables. Se realiza serie esquelética: Cráneo: calcificación parcial de la calota, fontanelas muy amplias con diastasis de suturas, presencia de huesos wormianos. Tórax: clavículas hipoplásicas, conservando su posición proximal y discreta disminución del tamaño escapular. Pelvis: discreto retardo en la osificación de los huesos pubianos con ensanchamiento de la sínfisis. ECO cerebral, cono medular, abdominal, cardíaca, normales.

**Conclusiones:** El diagnóstico de la disostosis cleidocraneal se realiza según hallazgos clínicos y radiológicos, siendo de importancia la exploración minuciosa de los neonatos en las primeras horas de vida para el diagnóstico precoz, por el patrón de herencia se hace necesario el estudio a los padres, aunque aproximadamente un tercio de los casos son mutaciones "de novo". Las lesiones óseas no son tributarias de corrección quirúrgica, el desarrollo neuromaturo y la expectativa de vida son normales.

#### P906 TRANSLOCACIÓN NO EQUILIBRADA (13,17) Y RETINOBLASTOMA BILATERAL

A.M. Paz Vilar, Y. González Piñeiro, B. Perez Mourellos,  
R. Toba de Miguel, M. Crehuet Almirall y C. Somoza Rubio

*Complejo Hospitalario Xeral-Calde, Lugo, España.*

**Introducción:** El retinoblastoma es el tumor ocular maligno más frecuente en la infancia. Se origina en las células de la retina neural embrionaria. Su incidencia se estima en 1/15.000-20.000 nacidos vivos. 20-35% de los casos es bilateral. Se debe a alteraciones heredadas de forma AD o de novo del gen del RB1 localizado en el 13q14.1-q14.2.

**Caso clínico:** Recién nacida que ingresa por bajo peso. 1.ª gestación de madre sana de 21 años. Embarazo sin incidencias. Serologías TORCH negativas. SGB negativo. Parto eutócico a término. Exploración física: Peso 2.275 g (p 3-10), longitud 47 cm (p 10-50), PC 32 cm (p10). Llanto disfónico. Cutis reticular generalizado, aplasia cutis en cuero cabelludo, fontanelas amplias con dehiscencia de suturas. Pico de viuda, ojos grandes, raíz nasal ancha, labios finos. Manos toscas. 1.º dedo de ambos pies anchos y cortos. Resto normal. Pruebas complementarias: Metabolopatías negativas, bioquímica y citología de LCR normal, cultivo de LCR negativo. Rx tórax, serie ósea, ecografía transfontanelar, ecografía abdominal normales. Ecocardiografía: FOP. Cariotipo: 46 XX, t (13,17) (q14;q11.2), der (17) t (13;17) (q14;q11.2) del (13) (q14q31). Valoración oftalmológica: Ojo derecho imagen compatible con retinoblastoma, ojo izquierdo. RNM cerebral y orbitaria: Masa en región posterior de globo ocular derecho compatible con retinoblastoma, sin evidencia de extensión extraocular. Cariotipos paternos: normales. Con el diagnóstico de translocación (13,17) y retinoblastoma en ojo derecho, se traslada a hospital de 3.º nivel para tratamiento, donde evidencian pequeña masa en fondo de ojo izquierdo compatible con retinoblastoma.

**Conclusiones:** El retinoblastoma puede ser de aparición esporádica (60%) o hereditaria (40%). Ante una alteración genética a nivel del 13q14, deben establecerse controles oftalmológicos seriados para su diagnóstico precoz. Además del pronóstico del retinoblastoma, hay que tener en cuenta el pronóstico derivado de una translocación genética no equilibrada que suele acompañarse de alteraciones fenotípicas y retraso mental.

**P907****JUSTIFICACIÓN DEL RIESGO INFECCIOSO COMO MOTIVO DE INGRESO EN LA UNIDAD DE NEONATOLOGÍA**

J.E. Cabrera Sevilla, M. González-Ripoll Garzón, R. Amo Martínez, M.R. Jiménez Liria, J. Espín Gálvez y A. Bonillo Perales

*Hospital Torrecárdenas del SAS, Almería, España.*

**Introducción:** Muchos RN ingresan por elevación de la cifra de PCR y reciben tratamiento antibiótico a la espera del resultado del hemocultivo.

**Objetivo:** Valorar si es apropiado el ingreso de los RN procedentes del área maternal, por este motivo, si está indicado el tratamiento antibiótico, o sería suficiente sólo observación hasta obtener el resultado del hemocultivo.

**Material y método:** Estudio longitudinal retrospectivo de todos los casos de RN ingresados en nuestra Unidad, procedentes de Maternidad con diagnóstico de riesgo infeccioso en 2008. El análisis de los datos lo realizamos mediante el programa SPSS 15.

**Resultados:** 1. En dicho período se ingresaron 31 RN: 61,3% varones. Edad al ingreso: 1-4 días (X: 2,29 ± 0,69). Todos fueron a término. 2. Peso al nacimiento: 2.710-4.250 g (X: 3.433 ± 399 g). 3. Riesgo infeccioso. EGB: positivo 19%, desconocido en 16%, el resto negativo. 4. La profilaxis antibiótica: 22% completa (dos o más dosis) incompleta 9,7%, al resto ninguna dosis. 5. Horas de bolsa rota: 0-48 horas (X: 15,49 ± 12,67). 6. Fiebre durante las primeras horas de vida: 3 y 3 casos fiebre materna intraparto. 7. PCR al ingreso: 0,13-13,90 mg/dl (X: 3,05 ± 3). Control: 0,11-1,7 mg/dl (X 0,45 ± 0,38). 8. Hemocultivo en todos los casos; positivo en 5. 8. Tratamiento antibiótico en 100%; duración media 2-8 días (media 5,2 ± 1,4). Estancia: 2-11 días (X: 5,87 ± 2,09).

**Conclusiones:** Si consideramos el hemocultivo como "gold standard" del diagnóstico de sepsis neonatal, en nuestro medio estaría injustificado el ingreso del 84% de los RN con sospecha infecciosa, a falta de otro parámetro más específico. Dada la tendencia actual a minimizar el ingreso de los RN para favorecer el contacto madre-hijo, estarían injustificadas 152 estancias de estos niños. Valores PCR elevados sobrestiman la indicación de ingreso. Proponemos ingresar sólo a los RN n sospecha infecciosa que presenten además, síntomas sugestivos de infección, a la espera de obtener el resultado del hemocultivo.

**P908****AFECTACIÓN HEPÁTICA PRECOZ E INSUFICIENCIA RENAL GRAVE COMO DEBUT DE POLIQUISTOSIS RENAL**

C. Herrero Hernández, M.D. Esteban Oliva, A. de Francisco Profumo, M. Ocaña Rico, G. Pintos Morell y W. Coroleu Lletget

*Hospital Universitari Germans Trias i Pujol, Badalona, y Universitat de Barcelona, Barcelona, España.*

**Objetivo:** La sintomatología neonatal de la poliquistosis renal (PKD) se debe fundamentalmente al grado de hipoplasia pulmonar que haya podido sufrir el feto por el oligoamnios que suele causar durante el embarazo. La afectación de la función renal y hepática suelen aparecer de forma más tardía. Presentamos un caso de PKD con afectación renal y hepática precoz.

**Caso clínico:** Gestación que cursa con ecografías normales, hasta la semana 34 en la que se detecta oligoamnios severo por lo que se realiza cesárea urgente. Nace prematura de peso adecuado, que presenta dificultad respiratoria inicial, en forma de taquipnea transitoria que mejora a las 24 horas de vida. Buena evolución clínica posterior. Diuresis normal. Estancamiento ponderal desde el 5.º día de vida a pesar de correcta tolerancia oral. A los 15 días de vida presenta mala coloración, taquipnea y distrés respiratorio impor-

tante. Se realiza analítica en la que destaca una acidosis metabólica grave (pH 6.86; pCO<sub>2</sub> 32,8; Bicarb 5,6; EB-27,8). Precisa varios bolus de bicarbonato y posteriormente perfusión continua. Dentro del despistaje de acidosis metabólica grave neonatal, se constata una insuficiencia renal grave (urea 177 mg/dl; creatinina 3,1 mg/dl Na 141, K 4,9). La ecografía y RMN abdominal evidencian múltiples quistes renales bilaterales, con nefromegalia y pérdida de la diferenciación corticomedular, con dilatación de la vía biliar intrahepática, compatible con PKD recesiva. Tras la estabilización inicial, se consigue una discreta mejoría de la función renal (creatinina de 2 mg/dl, urea 36 mg/dl al alta a los 2 meses de vida) Inicialmente la función hepática es normal, pero presenta un empeoramiento progresivo en forma de colestasis (bilirrubina total de 11,2 mg/dl; bilirrubina directa 9,37 mg/dl). A los 4 meses de vida es derivada a otro hospital por empeoramiento progresivo de la función renal y hepática. Desde los 6 meses de vida realiza diálisis, se ha confirmado la sospecha diagnóstica de PKD recesiva y se encuentra en lista de espera para trasplante hepatorenal.

**Conclusión:** El debut neonatal habitual de la poliquistosis renal es en forma de alteración respiratoria y problemas renales. La inusual afectación hepática precoz de nuestro caso fue determinante en su pronóstico. En el seguimiento de estos pacientes es importante incluir una monitorización hepática temprana.

**P909****HIPERTENSIÓN ARTERIAL EN NEONATO CON DISPLASIA RENAL MULTIQUÍSTICA**

C. Ortega Casanueva, M. Hortelano López, A. Urbón Artero, L. García Blázquez, M. Jiménez Casso y E. Domínguez Bernal

*Hospital General, Segovia, España.*

**Antecedentes:** La displasia renal multiquistica es una anomalía con una incidencia de 1/4.300 recién nacidos vivos, en la que el parénquima renal es virtualmente sustituido por tejido no funcional, habitualmente en forma de quistes no comunicados. Las manifestaciones clínicas en período neonatal son escasas y está descrita como complicación, aunque muy infrecuente, la hipertensión arterial (HTA).

**Caso clínico:** Antecedentes personales: recién nacido a término que desde la semana 24 de embarazo presentaba quistes en riñón visualizados en ecografía. Al ingreso, asintomático. Ingresó para estudio por sospecha de malformación renal Exploración física normal. En la monitorización de la tensión arterial (TA) presentaba cifras superiores al percentil 95 de las tablas para su edad (115/63 mmHg). Evolución, pruebas complementarias y tratamiento: Se inició tratamiento con captopril. En la ecografía renal al mes de vida se objetivó riñón derecho con múltiples imágenes quísticas, no visualizándose parénquima visible, por lo que no se pudo hacer diagnóstico diferencial entre riñón multiquistico e hidronefrosis grado IV. Se le realizó una cistografía, no observándose reflujo. Actividad de renina, aldosterona y resto del estudio analítico estrictamente normal. Se descartó infección de tracto urinario (ITU) En ecografías posteriores se objetivó fosa renal derecha ocupada por colección de cavidades quísticas que configuraban un "riñón" de 7 cm. La dilatación quística del riñón era mayor de 5 cm sin evidenciarse corteza renal. La prueba de imagen DMSA visualizó una anulación funcional total del mismo. Fue diagnosticado de displasia renal multiquistica derecha (Potter tipo II) e HTA transitoria que permitió suspensión del tratamiento a los 7 días.

**Conclusiones:** La displasia renal multiquistica es una patología de gran interés para el pediatra por las posibles complicaciones que puede asociar, siendo difícil de diferenciar de la hidronefrosis obstructiva. El manejo conservador deber ser de elección ya que el riesgo de complicaciones es bajo y existe una alta probabilidad de involución espontánea.

## P910 SEPSIS VERTICAL POR GEMELLA MORBILLORUM

M.A. Hurtado Mingo, C. Gómez Rodríguez,  
J.M. Núñez Solís, A. Pérez Sánchez,  
F. Jiménez Parrilla y A. Losada Martínez

Hospital Infantil Universitario Virgen del Rocío,  
Sevilla, España.

**Antecedentes y objetivos:** La sepsis vertical neonatal es un proceso grave que se presenta en las primeras 72 horas de vida, con alta morbi-mortalidad, donde es importante la identificación del germen para un correcto tratamiento.

**Métodos:** Revisión de un caso mediante el análisis de historia clínica.

**Resultados:** Recién nacido mujer que ingresa con 40 minutos de vida en el Servicio de Neonatología por bajo peso para edad gestacional. En los antecedentes obstétricos destacan amniorrexis mayor de 18 horas, oligoamnios y parto mediante cesárea. A su ingreso la exploración física es normal salvo succión lenta. Durante las primeras 24 horas presenta repetidas hipoglucecias, mala perfusión periférica y febrícula. En el hemograma muestra leucopenia (3.790) y trombopenia (32.000) instaurándose tratamiento antibiótico empírico con ampicilina y gentamicina por sospecha de sepsis vertical. El cultivo y citoquímica de LCR resultaron negativos. Tras aislar en el hemocultivo Gemella morbillorum se decide cambiar la pauta antibiótica a vancomicina que se mantiene durante 14 días. A la semana de vida, la paciente manifiesta leve ictericia mucocutánea secundaria a colestasis (bilirrubina total 6,91 mg/dl y directa: 2,11 mg/dl), con alteración de las enzimas hepáticas (GOT 137 UI/l, GGT 220 UI/l, GPT 23 UI/l, FA 470 UI/l). La ecografía abdominal resulta normal por lo que se considera secuela postinfecciosa. Al alta presenta valores en descenso de la bilirrubina directa y hemocultivo negativo.

**Conclusiones:** 1. Destacar la importancia del diagnóstico etiológico en la sepsis vertical. 2. Hay que tener en cuenta la aparición de gérmenes poco habituales, como *Gemella morbillorum*, no descrita hasta el momento como causa de sepsis vertical, aunque sí como responsable de endocarditis, meningitis, osteomielitis, etc. 3. La sepsis vertical precoz se caracteriza por una clínica inespecífica común a otras patologías y su diagnóstico se realiza mediante hemocultivo. 4. Se debe iniciar tratamiento precoz parenteral, dada la inmunosupresión relativa del neonato y las graves consecuencias en caso de tratamiento tardío.

## P911 BILIRRUBINA TRANSCUTÁNEA EN UN GRUPO DE RECIÉN NACIDOS: ESTUDIO DE CONCORDANCIA CON METODOLOGÍA DE BLAND-ALTMAN

T. Herrero Beltrán, V. Esteban Cantó, E. González Oliva,  
M. Claver Durán, F. Aleixandre Blanquer y J. Jover Cerdá

Servicio de Pediatría, Hospital General de Elda, Alicante, España.

**Introducción:** La medición de la bilirrubina transcutánea (BT) puede ser útil para el manejo diario y toma de decisiones de los niños afectos de ictericia.

**Objetivo:** Conocer la concordancia entre los diversos lugares de medición de la BT, la BT media y la BS.

**Material y método:** Recién nacidos ictericos (n: 70), de más de 36 semanas de nuestra maternidad. Bilirrubinómetro (Konica Minolta modelo JM-103). La BT se midió en frente y esternón, y se tomó la media de tres mediciones. La BS se midió en un autoanalizador Hitachi multicanal. Se definió como BT media la media aritmética de la BT de la frente y del esternón. Se utilizó el paquete estadístico SPSS 11.0 y se realizaron las correspondientes gráficas de Bland-Altman para conocer las concordancias.

**Resultados:** Ver tabla.

**Conclusiones:** La discordancia entre las BT y la BS, no se modifica para los valores más elevados. Las diferencias con la BS estaban en los límites del 95%. En cada una de las diversa BT, todas las diferencias con la BS se encontraban entre los límites de concordancia del 95%.

## P912 ATRESIA ESOFÁGICA: REVISIÓN CRÍTICA DE NUESTRA EXPERIENCIA Y PROPUESTA DE UN PROTOCOLO DE ORIENTACIÓN DIAGNÓSTICA

I. Machado Mudarra, J.R. Fernández Fructuoso,  
S. Pérez Sánchez, V. López González,  
E. Guillén Navarro, M.J. Ballesta Martínez,  
J.J. Agüera Arenas, J.L. Alcaraz León,  
Á.B. Brea Lamas y J. Susmozas Sánchez

Hospital Universitario Virgen de la Arrixaca,  
Murcia, España.

**Antecedentes y objetivos:** La atresia esofágica (AE) es una malformación congénita mayor frecuente (1/3.500), que es aislada sólo en un 50% de los casos. Este trabajo pretende revisar el enfoque diagnóstico inicial realizado en nuestro hospital, con el fin de desarrollar un buen protocolo diagnóstico.

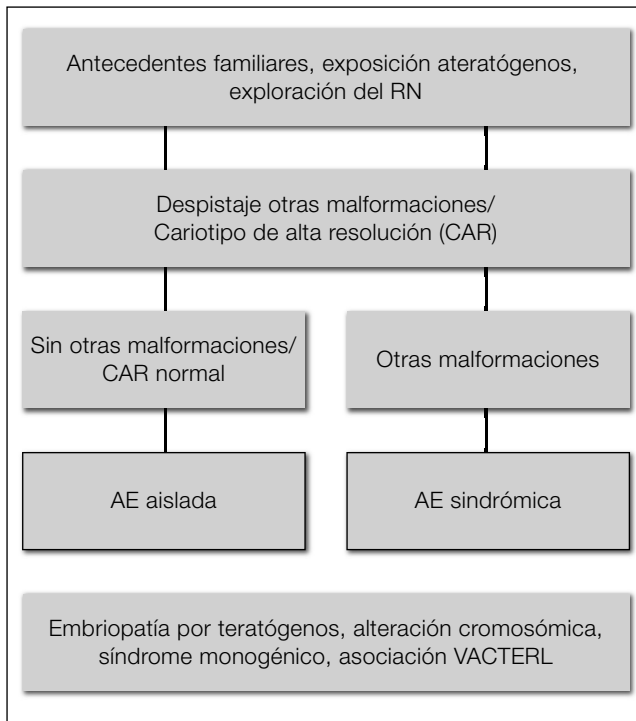
**Métodos:** Estudio retrospectivo de las historias clínicas de recién nacidos (RN) diagnosticados de AE en el período 2003-2008.

**Resultados:** 21 casos de AE. No investigación específica de teratógenos. Somatometría incompleta en 10 (47,6%). Despistaje completo de otras malformaciones en 15 (71,4%). Cariotipo en 11 (52,5%) y sólo en 6 (28,6%) seguimiento especializado a largo plazo para enfoque diagnóstico-etiológico.

**Conclusiones:** Es imprescindible la aplicación de un protocolo diagnóstico específico en todo paciente con AE, incluyendo la realización de un despistaje básico de malformaciones cardíacas, esqueléticas, renales y digestivas, entre otras (dada su elevada frecuencia), y un cariotipo de alta resolución (CAR). Proposición de protocolo (figura). Se individualizará los estudios genéticos específicos según la sospecha clínica inicial y/o evolución. Siempre que sea posible derivar a un médico pediatra genetista o experto para validación del diagnóstico y asesoramiento.

Tabla

	Dif. media (IC95%)	L. concordancia sup (IC95%)	L. concordancia inferior (IC95%)
BT frente-BS	-2,31 (-2,74/-1,88)	-1,20 (0,47/-1,94)	-5,83 (-6,56/-5,09)
BT esternón-BS	-2,28 (-2,72/-1,84)	1,32 (0,57/2,07)	-5,88 (-6,64/-5,13)
BT media-BS	-2,30 (-2,67/-1,92)	0,76 (0,12/1,40)	-5,35 (-5,99/-4,72)



### P913 RECIÉN NACIDO DE RIESGO NEUROLÓGICO: ESTUDIO DESCRIPTIVO EN RELACIÓN A FACTORES DE RIESGO Y SECUELAS

N.D. Royo Pérez, S. Torres Claveras, A. De Arriba Muñoz, R. Romero Gil, I. Ruiz del Olmo Izuzquina, L. Monge Galindo, V. Rebaje Moises y M.P. Samper Villagrasa

Hospital Materno Infantil Miguel Servet y Hospital Clínico Universitario Lozano Blesa, Zaragoza, España.

**Introducción:** El recién nacido de riesgo neurológico es un niño normal que por sus antecedentes, tiene una mayor probabilidad estadística de presentar secuelas neurológicas, motoras, sensoriales y/o cognitivas.

**Objetivo:** Describir los factores de riesgo y la gravedad de las secuelas o minusvalías de los pacientes.

**Pacientes y métodos:** Se ha realizado un estudio descriptivo, retrospectivo sobre la evolución neurológica de 61 recién nacidos de riesgo neurológico, controlados en la consulta de seguimiento neurológico.

**Resultados:** Del total, 34 eran varones (54,1%) y 28 mujeres (45,9%). Valorando el tipo de parto se han obtenido 26 niños que nacieron vía vaginal (42,6%), 3 a través de parto instrumentado (4,6%) y 32 pacientes nacieron por cesárea (52,5%). La edad gestacional estaba comprendida entre 26,3 y 41,5 semanas, dividiéndolo en grupos 28 niños (45,9%) nacieron a término (37 y 41 semanas de EG), y pretérmino 33 niños (54,1%). En cuanto a los factores de riesgo, un 39,3% presentaron riesgo de infección materno-fetal, un 27,9% fueron diagnosticados de encefalopatía hipóxico-isquémica, un 14,75% procedían de un parto múltiple y un 31,1% presentaron convulsiones neonatales. Dentro de las secuelas, presentaron *parálisis cerebral infantil* 34 niños (55,7%), siendo moderada-grave en 20 (58,8%); se observó la existencia de *déficit cognitivo* en 21 pacientes (34,5%), desde el punto de *vista sensorial*, presentaron hipoacusia un 13,1% y déficit visual en 21,3%.

**Discusión:** Los principales factores de riesgo en nuestra muestra fueron la prematuridad, la infección perinatal y la encefalopatía hipóxico-isquémica. La prevalencia de las secuelas severas se esti-

ma en un 1% en todos los estudios, de las que el 50% son de origen perinatal. Pese a una correcta atención a los partos no es previsible que el nacimiento de niños afectados de patología neurológica en el período neonatal disminuya, por tanto es esencial el diagnóstico precoz de las deficiencias para llevar a cabo una intervención temprana.

### P914 NEUMOTÓRAX BILATERAL RECIDIVANTE EN RECIÉN NACIDO CON LINFANGIECTASIA PULMONAR QUÍSTICA CONGÉNITA Y ANOMALÍA EN LA LOBULACIÓN PULMONAR

A. Costa Ramírez, M. Ursueguía Sánchez, M.C. Suárez Arrabal, I. García Muga, E. Bastida Ratera e I. Esteban Díez

Servicio de Neonatología y Pediatría, Complejo Hospitalario San Millán-San Pedro, Logroño, La Rioja, España.

**Introducción:** La mayor incidencia de neumotórax (NT) en Pediatría se produce durante el período neonatal. Puede presentarse de forma espontánea pero se da con más frecuencia como consecuencia de medidas ventilatorias agresivas o en el contexto de patología pulmonar malformativa como en el caso que presentamos.

**Caso clínico:** Recién nacida de 3 horas de vida (hdv) que ingresa en nuestra Unidad Neonatal tras parada cardio-respiratoria. **Antecedentes perinatales:** Madre 33 años, secundigesta, sin antecedentes personales ni familiares. Gestación controlada. Cultivo vaginal negativo. Ecografías normales. Amniocentesis 46XX sin alteraciones. Parto a término, eutócico, con líquido amniótico meconial ligero. RN: Apgar 8/10, reanimación tipo II. **Evolución clínica:** A las 2 hdv presenta distrés respiratorio leve que desaparece tras aplicar calor radiante y oxígeno con mascarilla, avisando a las 3 hdv por parada cardiorrespiratoria. Se realizan maniobras de reanimación cardiopulmonar avanzada durante 15 minutos momento en el que se consigue su estabilidad clínica trasladándose a nuestra Unidad. Al ingreso se objetiva hipoventilación pulmonar bilateral, apreciándose en Rx de tórax NT bilateral por lo que se realiza punción pleural evacuadora que resulta eficaz, con reexpansión de ambos pulmones y discreta mejoría clínica. A las 7 hdv empeoramiento respiratorio y hemodinámico, comprobándose radiológicamente la reproducción del NT en ambos hemitórax. Se realiza entonces drenaje pleural externo conectado a válvula de Heimlich con reexpansión pulmonar bilateral e imagen de neumomediastino. Estabilidad clínica transitoria manteniendo inotropos y sedo-analgésia, descartando patología neurológica y cardíaca mediante ecografías. A las 19 hdv brusco empeoramiento respiratorio y hemodinámico objetivándose de nuevo NT derecho. Inestabilidad progresiva rebelde a tratamiento, falleciendo a las 24 hdv. El diagnóstico por necropsia fue de linfangiectasia pulmonar quística congénita con anomalía en la lobulación pulmonar bilateral (2 lóbulos derechos y 1 izquierdo).

**Conclusión:** Ante un NT espontáneo bilateral recidivante y refractario a medidas ventilatorias y de drenaje externo se deben descartar cuadros malformativos pulmonares, que en el caso de la linfangiectasia quística, se confirma tras el estudio anatomopatológico post-mortem dado su mal pronóstico vital.

### P915 TRICHOSPORON ASAHII- UMA CAUSA DE SEPSE GRAVE EM NEONATOLOGIA. RELATO DE CASO EM UM PREMATURO EXTREMO

D. Neves Pereira, S. Salgado Nader, P. Godoy Martins, S. Piazza Furlan, C. Regina Hentges y P. Hartmann Nader

Hospital Universitario da Ulbra y Universidad Luterana, Brasil.

**Antecedentes e objetivos:** *Trichosporon asahii* é uma levedura oportunista descrita como um patógeno emergente em infecções



diseminadas e nosocomiais em UTI neonatais, porém muito raro. O quadro clínico da infecção é inespecífico e de muito mau prognóstico. Pode ser confundido com *Cândida spp*, levando ao retardo do seu tratamento. O nosso objetivo é alertar os neonatologistas da possibilidade dessa infecção em recém-nascido (RN) com quadro grave de sepse. A suspeita clínica e o início precoce do tratamento com triazólicos melhoram muito o prognóstico.

**Descrição:** Apresentamos o primeiro caso de infecção por *trichosporon spp* em um RN, no Brasil. Nos principais bancos de dados, apenas 9 artigos foram encontrados, com descrição de 14 casos de infecção por esse fungo em RN prematuros, no mundo. O RN em questão nasceu por cesareana, com 29 semanas, devido a sangramento vaginal materno. Pesou 815 g e teve Apgar 6/7, necessitando ser intubado, ventilado e colocado em ventilação mecânica. Recebeu surfactante (100 mg/kg), NPT, ampicilina e gentamicina. No 5.º dia de vida, apresentou enterocolite necrosante com perfuração, sendo trocados os antibióticos (ATB) para vancomicina, ampicilina e metronidazol e realizado enterectomia e ileostomia. Evoluiu bem na semana seguinte, porém aos 16 dias, apresentou nova piora clínica e laboratorial, sendo trocado ATB para vancomicina, meropenem e anfotericina B, por crescimento de leveduras em duas hemoculturas. Todos os cateteres foram retirados e substituídos. Não houve resposta favorável, evoluindo para choque séptico. Nova hemocultura revelou crescimento de leveduras, sendo associado fluconazol ao esquema. Apesar disso, manteve quadro de choque refratário, plaquetopenia persistente e hiperglicemia, evoluindo para óbito no 38.º dia, apesar das medidas instituídas. Uma hemocultura pós-mortem identificou *Trichosporon spp*.

**Conclusões:** A infecção por esse agente deve ser uma possibilidade de ser cogitada entre os RN prematuros de muito baixo peso, especialmente naqueles com evolução desfavorável e com quadro sugestivo de sepse por germe resistente.

## P916

### SÍNDROME DE PFEIFFER TIPO 2 ASOCIADO A HIPOPLASIA RENAL: AMPLIACIÓN DEL ESPECTRO FENOTÍPICO

A. Navarro Mingorance, J.F. Pascual Gazquez,  
J.M. Olivares Rossell, E. Guillén Navarro,  
M.J. Ballesta Martínez y J. Martínez-Lage

*Hospital Universitario Virgen de la Arrixaca, Murcia, España.*

**Introducción:** El síndrome de Pfeiffer es un tipo de craneosinostosis sindrómica, autonómica dominante, que asocia de forma característica aumento de la anchura de pulgares y primer dedo de pies. La expresividad es muy variable. Se han propuesto tres subtipos clínicos. El tipo 2, de mal pronóstico, presenta cráneo en trébol, exoftalmos grave y sinostosis o anquilosis de codo; suele ser esporádico, por mutaciones de novo en el gen receptor del factor de crecimiento de fibroblastos tipo 2 (FGFR2).

**Caso clínico:** Neonato que ingresa para estudio de malformación craneofacial. No consanguinidad parental ni antecedentes de malformaciones craneofaciales. Diagnóstico ecográfico prenatal de cráneo anómalo. Parto a término sin incidencias. Al nacimiento: prominencia frontal con cráneo en trébol, hipoplasia mediofacial, proptosis ocular bilateral con pabellones auriculares bajos y levemente displásicos. Paladar normal. Coanas permeables. Pulgares de ambas manos anchos. Primer dedo ambos pies anchos con desviación medial. Limitación de supinación de antebrazo derecho. Estudio radiológico (TAC 3D y RMN) muestra cierre completo de sutura sagital y coronal derecha e incompleto de sutura coronal izquierda, ampliación de suturas metópica, temporal y lambdoideas. No malformación de Chiari ni hidrocefalia. En el despistaje de otras anomalías asociadas se detecta hipoplasia renal unilateral con reflujo vesicoureteral contralateral, hipoplasia de nervio óptico bilateral con alteración de potenciales evocados visuales e hipoacusia. Estudio molecular FGFR2: pendiente de resultado.

**Conclusión:** El fenotipo del paciente es característico de un síndrome de Pfeiffer tipo 2. La detección prenatal de un cráneo en trébol si asocia las anomalías digitales descritas permite sospechar este diagnóstico. El despistaje de malformaciones asociadas es indispensable para plantear el diagnóstico diferencial con otros síndromes relacionados (Apert, Crouzon, Saethre-Chotzen y Jackson Weiss), establecer la estrategia del estudio molecular específico y atención multidisciplinar precoz. La hipoplasia renal, descrita por primera vez, amplía el espectro de anomalías nefrourológicas asociadas. El asesoramiento genético es imprescindible en estos casos.

## P917

### RECIÉN NACIDO CON CUTIS MARMORATA TELANGIECTÁSICO CONGÉNITO

I.M. Navarro Orenes, E. Pérez Lledó, A.M. Díaz Vico,  
P.J. Muñoz Álvarez y M. Navarro Martínez

*Servicio de Pediatría y Sección de Neonatología,  
Hospital General Universitario, Alicante, España.*

**Introducción:** El cutis marmorata telangiectásico es una malformación vascular mixta presente al nacimiento caracterizada por una dilatación de la red venosa superficial y capilar. A pesar de su baja incidencia (1/3.000 neonatos) su principal importancia radica en que en la mitad de los casos se han encontrado asociaciones a: malformaciones craneofaciales, oftalmológicas, neurológicas con retraso mental, cutáneas, cardiológicas, lupus neonatal...

**Caso clínico:** Recién nacido a término de 41 sg, 3.640 g (AEG), embarazo controlado normoevolutivo, APGAR 9-10, AF sin interés. Exploración física: Eritema reticulado con un patrón livedoide, ofreciendo un aspecto marmóreo, con lesiones planas o deprimidas, con telangiectasias en su superficie en pierna derecha, pie derecho, pie izquierdo y abdomen inferior. Resto normal. Se realiza fondo de ojo, estudio cardiológico, ecografía cerebral, abdominal y lumbosacra sin hallazgos, Estudio de Ac anti-Ro y Ac anti-La negativos.

**Conclusión:** La CMTC es una enfermedad malformativa con anomalías asociadas hasta en un 50% de los casos. Es conveniente realizar una adecuada valoración y seguimiento de los pacientes con una historia clínica completa en la que se incluya una exhaustiva exploración. Si la enfermedad afecta a la cabeza deben realizarse exploraciones neurológica y oftalmológica. Generalmente, el pronóstico es bueno, y las lesiones cutáneas tienden a mejorar o a desaparecer en la mayoría de los casos.

## ONCOLOGÍA

### Zona Póster (Planta 0)

## P918

### OBESIDAD, HIPERGLUCEMIA, HIPOVENTILACIÓN, HIPERTENSIÓN, TAQUICARDIA, TRASTORNOS ELECTROLÍTICOS Y TUMOR NEURAL. ¿SÍNDROME DE ROHHADNET?

D. Morales Senosiain, A. Martínez Ortiz,  
A. Sagastibelza Zabaleta, M. Chueca Guindulain,  
M. Sagaseta de Ilúrdoz Uranga y F. J. Molina Garicano

*Hospital Virgen del Camino, Pamplona, Navarra, España.*

**Introducción:** Niña de 7 años con obesidad mórbida, alteraciones hidroelectrolíticas, taquicardia, hipertensión, hiperglucemia y tumoración abdominal hemos diagnosticado de sd. de Rohhadnet.

**Caso clínico:** Paciente que desde los 3 años presenta una obesidad incontrolada. Destacan accesos febriles intermitentes, dolor abdominal y taquicardias. En la exploración física destaca buena coloración, carácter afable, obesidad mórbida, hipertensión arterial y signos de circulación colateral abdominal. En la analítica de sangre hiperglucemia, hipernatremia e hipopotasemia, hipotiroidismo subclínico e hiperaldosteronismo secundario. Enolasa neuronal específica muy aumentada. Catecolaminas en orina elevadas. Ecografía abdominal, TAC abdominal y RM abdominal: masa pre-vertebral de aproximadamente de 10 cm × 7 cm × 11 cm, que engloba tronco celiaco y aorta. I-123-MIBG y MDP-Tc99m hiperfijación difusa a nivel de la masa tumoral abdominal. PET-TAC similarcaptación. Resto de estudios de imagen (ecografía tiroidea, RM craneal, TAC torácico, ecocardiografía) normales. Aspirado y biopsia ósea negativos. Cariotipo normal. Balance renal con discreta insuficiencia. Renograma con Mag-Tc99 normal. Hipoxemias nocturnas que precisan oxigenoterapia. Función pulmonar con patrón pulmonar restrictivo. Ante la sospecha fundada de tumor neural se realiza biopsia que confirma neuroblastoma parcialmente diferenciado sin amplificación de amplificación del gen *n Myc* ni delección de 1p. Se estaba como neuroblastoma estadio III no resecable (SIOP) y se inicia tratamiento con quimioterapia (CADO, CARBO, etopósido). Tratamiento multidisciplinar. Escasa respuesta en cuanto al tamaño tumoral con normalización de la enolasa y catecolaminas, múltiples trastornos electrolíticos y persistencia de hipoxemia. Requiere insulino-terapia durante distintas etapas del tratamiento. En el momento actual está estable clínicamente con trastornos electrolíticos, en tratamiento con hormona tiroidea. Revisando la literatura y valorada la paciente en un centro extranjero (Hôpital Saint Vincent de Paul, París) se confirma que pueda tratarse de un síndrome de Rohhadnet y está pendiente de intentar tumorectomía.

**Conclusiones:** Extraño caso clínico de síndrome de Rohhadnet (Rapid-onset obesity with hypoventilation, hypothalamic, autonomic dysregulation and neural tumor) con escasas citas bibliográficas y quizás infradiagnosticado. Dada las graves alteraciones clínicas que asocia, el éxito ocurre en pacientes adultos fundamentalmente por la hipoventilación.

### P919 DÉFICIT CONGÉNITO DE FACTOR VII: DIAGNÓSTICO AL DEBUT DE UNA COLITIS INDETERMINADA

M. Zornoza Moreno, M.T. Fernández López,  
N. Gómez Alcaraz y J.E. García Garro

*Hospital Universitario Virgen de la Arrixaca, Murcia, España.*

**Introducción:** El déficit de factor VII es una entidad rara que representa el 0,5% de los trastornos hereditarios de la coagulación. Cursa con prolongación del tiempo de protrombina (TP) con tiempo de tromboplastina parcial activada (TTPA) normal que indica afectación exclusiva de la vía extrínseca. Su diagnóstico suele ser incidental como hallazgo analítico.

**Caso clínico:** Escolar de 6 años que presenta rectorragias de repetición en las últimas veinticuatro horas, precedidas de dolor abdominal cólico y vómitos. No ingesta de medicamentos o tóxicos que lo justifiquen. Antecedentes de sangrado digestivo leve en rama paterna. Estreñimiento habitual, resto de antecedentes personales sin interés. Exploración física normal. Se inicia estudio destacando TP prolongado (40,4 sg) con TTPA normal, que corrige tras administrar plasma fresco. Se sospecha déficit de factor VII, que se confirma tras cuantificación del mismo en la paciente y sus progenitores. Igualmente se realiza colonoscopia, evidenciando colitis segmentaria. Presenta calprotectina fecal elevada con p-ANCA y ASCA negativos, catalogándose de colitis indeterminada.

**Discusión:** El déficit de factor VII es una entidad poco frecuente que afecta a 1/500.000 individuos y supone el trastorno hereditario de factor de la coagulación autosómico recesivo más frecuente.

Cursa con prolongación del TP con TTPA normal y la ausencia de historia familiar o personal de sangrado no excluye el diagnóstico. La actividad del factor VII no se correlaciona con el riesgo de sangrado, clasificando a los pacientes según dicha actividad y la clínica asociada. En la bibliografía revisada no se encuentra descrita previamente la asociación entre enfermedad inflamatoria intestinal y déficit congénito de factor VII.

### P920 MANIFESTACIONES SEVERAS DE LA AFIBRINOGENEMIA CONGÉNITA: SHOCK HEMORRÁGICO Y SANGRADO INTRACRANEAL

I. García Muga, E. Bastida Ratera, M.C. Suárez Arrabal,  
A. Costa Ramírez, Y. Ruiz del Prado e I. Esteban Díez

*Complejo Hospitalario San Millán-San Pedro, Logroño, La Rioja, España.*

**Introducción:** La afibrinogenemia congénita se trata de una alteración de la coagulación poco frecuente. Muestra un patrón autosómico recesivo provocando que la sangre sea incoagulable. La severidad de los sangrados es variable, siendo las hemorragias intracraneales infrecuentes pero la principal causa de muerte en la infancia.

**Caso clínico:** Recién nacido de 60 horas de vida que ingresa en la unidad neonatal para fototerapia por ictericia progresiva. La exploración física muestra una ictericia cutáneo-mucosa generalizada y un cefalohematoma parietal derecho. Como antecedentes de interés únicamente refieren que los padres son primos hermanos. Tras venopunción femoral para extracción analítica sanguínea se produce un sangrado importante que no cede con medidas de presión, con aparición de forma brusca cuadro compatible con shock hipovolémico por sangrado. El hemograma muestra una anemia y plaquetopenia severa. Precisa tratamiento específico del shock, varias transfusiones de concentrado de hemáties, plasma fresco congelado pautándose vitamina K y factor VII recombinante activado ante la sospecha de un déficit severo de algún factor de la coagulación. Simultáneamente presenta varias crisis convulsivas precisando tratamiento con fenobarbital IV. En el TAC cerebral se aprecia una hemorragia subaracnoidea y un hematoma subdural tèmoro-parietal derecho. El electroencefalograma realizado es compatible con status epiléptico. El estudio de coagulación mostró un fibrinógeno Clauss de 65 mg/dl con resto de factores de coagulación normales. Ante la sospecha de afibrinogenemia congénita se pauta fibrinógeno IV hasta una dosis máxima de 150 mg/kg/día cada 24 horas. Progresiva mejoría hemodinámica y neurológica hasta su normalidad en el momento del alta con una pauta de fibrinógeno definitiva de 150 mg/kg una vez a la semana de forma indefinida no alcanzando rangos terapéuticos.

**Conclusiones:** La afibrinogenemia congénita puede cursar con sangrados de diversa intensidad con riesgo vital. El tratamiento se basa en administración de fibrinógeno, siendo discutida su administración de forma mantenida.

### P921 IMPORTANCIA DEL DIAGNÓSTICO PRECOZ DEL HEMANGIOMA SUBGLÓTICO EN EL LACTANTE CON LARINGITIS DE REPETICIÓN

L. Aguirre Pascasio, M. Arcos Bahillo, C. Salado Marín,  
J.I. Montiano Jorge, B. Orive Olóndriz y S. Aguilera Alvesa

*Servicio de Pediatría, Hospital Txagorritxu, Vitoria, Álava, España.*

**Introducción:** El hemangioma subglótico es una malformación vascular que se presenta en los lactantes desde los primeros meses de vida. El síntoma de presentación más frecuente es el estridor.

Los síntomas clínicos fluctúan a lo largo del tiempo y son inespecíficos, dificultando el diagnóstico. Hasta un 50% de estos pacientes tienen angiomas cutáneos, cuya presencia acompañada de un estridor debe orientarnos hacia el diagnóstico clínico.

**Caso clínico:** Presentamos el caso de un lactante de 4 meses, con hemangioma cavernoso en región trigeminal que desde el nacimiento, ha presentado varios episodios de laringitis con buena respuesta a corticoides. Presenta estenosis pieloureteral derecha, que precisa tratamiento quirúrgico. Ante la sospecha clínica y apoyada por la fibroscopia alta realizada por ORL, se decide realizar RMN para descartar un hemangioma subglótico. Al iniciarse la anestesia durante la RMN el paciente sufre un distrés respiratorio muy severo con estridor intenso que precisa reanimación cardiopulmonar, por lo que se suspende la prueba. Posteriormente es trasladado al centro de referencia ORL para diagnóstico y tratamiento, con el fin de no demorar la solución quirúrgica de su problema renal.

**Conclusiones:** Los hemangiomas subglóticos pueden ser causa de estridor en los primeros meses de vida. Su evolución natural es a la regresión, aunque pueden producir complicaciones que requieran tratamiento o como en nuestro paciente, necesitar de una intervención quirúrgica no demorable. La presencia de hemangiomas cutáneos en determinadas localizaciones (área preauricular, barbilla, región inferior del cuello y labio inferior) debe alertar de la posible existencia de subglóticos.

## P922

### PÚRPURA TROMBOPÉNICA INMUNE: NUESTRA CASUÍSTICA 2006-2008 Y MANEJO DIAGNÓSTICO TERAPÉUTICO

G. Martínez Moya, M. Galán Mercado,  
J.A. Cozar Olmo, R. Martín Pérez, A.B. López García,  
I. Peláez Pleguezuelos, V.G. Sánchez Fuentes,  
I.M. Sánchez Sánchez y J. de la Cruz Moreno

*Unidad de Gestión Clínica Pediátrica,  
Complejo Hospitalario de Jaén, Jaén, España.*

**Antecedentes y objetivo:** La PTI es una enfermedad habitualmente de causa inmune resultante de un descenso en el número de plaquetas.

**Objetivo:** Estudiar las características clínicoanalíticas, epidemiológicas, tratamiento y evolución de los niños diagnosticados de PTI en nuestro servicio en el periodo de 2006-2008.

**Metodología:** Estudio retrospectivo y descriptivo de los niños asistidos en nuestro servicio durante dicho periodo.

**Resultados:** Fueron diagnosticados 12 pacientes (7 varones y 6 mujeres). Fue más frecuente en menores de 5 años y en primavera. En 4 casos existía antecedente de infección viral. La clínica predominante (en 11 pacientes) fue la cutánea, 6 pacientes asociaban epistaxis, 3 clínica mucosa y 4 otras hemorragias leves. La cifras de plaquetas al diagnóstico > 20.000 o < 200.000 fue de 4 y 10 respectivamente, de estos últimos la mitad presentó sangrado activo. Se realizó aspirado de médula ósea en 3 pacientes. El diagnóstico de PTI se confirmó con hemograma y citomorfología periférica. El tratamiento inicial fue con corticoides en 6 casos, en 4 pacientes inmunoglobulina intravenosa de los cuales 2 precisaron asociar corticoides; 2 pacientes no recibieron tratamiento. Nueve pacientes han tenido una evolución favorable, los restantes han evolucionado a PTI crónica.

**Conclusiones:** 1) Nuestra incidencia anual es de 5/100.000 niños menores de 14 años, más frecuente en menores de 5 años y tras procesos virales. 2) Exceptuando el hemograma y citomorfología de sangre periférica probablemente el resto de los exámenes complementarios al ingreso, sean innecesarios. La respuesta y su evolución nos obligarán a realizar más exámenes a determinados niños. 3) Es importante señalar la evolución favorable de la mayoría de los pacientes, independientemente del tratamiento empleado, con nor-

malización del recuento plaquetario en el 80-90% de los niños en los primeros seis meses, por lo que el tratamiento debe realizarse dentro del contexto clínico y no sólo dependiendo de la cifras de plaquetas.

## P923

### PANCITOPENIA SECUNDARIA A TRATAMIENTO CON ÁCIDO VALPROICO

E. Largo Blanco, E. Iglesias Martínez, B. Camacho Magriñán,  
M. Miranda Díaz, M.Á. Aguilera Llovet y L. Acosta Gordillo

*Servicio de Pediatría, Hospital Virgen de Valme,  
Sevilla, España.*

**Objetivos:** Poner de manifiesto otros efectos secundarios al uso prolongado de valproato, fuera del más común que es la pancitopenia.

**Método:** Caso clínico de un varón de 8 años de edad epiléptico ingresado en nuestro Servicio de Pediatría en febrero de 2008 a cargo de Neuropediatría.

**Resultados:** Ingresó varón de 8 años de edad epiléptico conocido, en tratamiento con valproato por pancitopenia y anorexia. Antecedentes personales: epilepsia temporal en tratamiento con valproato desde 2003. Trastornos comportamentales. Retraso escolar. No otros AF. Motivo de ingreso: anorexia con pérdida de peso de dos meses de evolución junto con niveles de valproato elevados en sangre. Se disminuye la dosis sin mejorar la clínica; un mes antes del ingreso vuelve a presentar niveles altos del fármaco solicitándose hemograma y objetivándose pancitopenia. Sangrado bucal matutino. Exploración física: 21 kg, 129 µm. Afebril. TA: 85/45. Rasgos dismórficos. Aspecto desnutrido, palidez mucocutánea. Alopecia parcheada en cuero cabelludo. Petequias en encías y labios. Abdomen normal. No adenopatías. Resto sin hallazgos. Pruebas complementarias: Hemograma: Hb 10.6 g/dl, Hto. 30,4%, Pla. 10.000, Neut. 1.000 K/µl. Frotis: plaquetopenia y linfocitos activados, no alteraciones madurativas. Coagulación, ferritina, sideremia y folato: normales. Capacidad de fijación de Fe 197,4 µg/dl, Índice de sat. de Fe: 65.80%. Transferrina: 166 mg/dl, Albúmina: 3.240 mg/dl, Prealbúmina: 12,1 mg/dl. Bioquímica amplia: normal excepto AST: 42 U/ml. C3: 83,2 mg/dl. C4: 15 mg/dl. IgM: 19,2 mg/dl, Ig A, G normales. Proteínograma normal. Serologías víricas: Ig A a VHA positiva. TAC toraco-abdominal normal. Punción de médula ósea: tóxica, normofuncionante. Evolución: Al ingresar se instaura aislamiento, se consulta a hematología, se realiza transfusión de plaquetas y se retira valproato iniciándose BDZ como protección y levetiracetam ocurriendo clara mejoría clínica y normalización de las cifras hematológicas.

**Conclusiones:** Aunque el efecto secundario más frecuente del valproato es la plaquetopenia, debemos pensar, a pesar de los pocos casos registrados, también en ello, cuando estemos ante una pancitopenia, descartando siempre un proceso hematológico maligno.

## P924

### ESTUDIO RETROSPECTIVO DE LOS RABDOMIOSARCOMAS DE NUESTRO CENTRO: PERÍODO 1999-2007

B. González Martínez, G.M. Muñoz García, S. Riesco Riesco,  
P. Rubio Aparicio, D. Plaza López de Sabando, F. Climent Alcalá  
y A. Sastre Urgelles

*Sección de Hemato-Oncología, Hospital Materno Infantil  
La Paz, Madrid, España.*

**Introducción:** El rabdomiosarcoma (RMS) es el sarcoma de partes blandas más común en la infancia; representa el 3-4% de las enfermedades malignas en el niño.

**Material y métodos:** Estudio descriptivo retrospectivo de los casos de RMS seguidos en nuestro servicio entre junio del año 1999 y junio de 2007. Los parámetros recogidos incluyen: edad al diagnós-

tico, clínica de presentación, localización tumoral, tipo histológico, tratamiento y evolución.

**Resultados:** De los 14 casos de RMS recogidos, nueve eran varones. La edad media de presentación fue cinco años y diez meses. Once eran RMS embrionarios y tres alveolares. La localización fue: cinco abdominales, dos orbitarios, dos parameningeos (paladar y esfenoides), tres cráneo-cervicales no parameningeos, uno en miembro inferior y uno pulmonar. El síntoma de presentación fue la aparición de una tumoración indolora, excepto el caso pulmonar, que debutó como dolor torácico de tipo pleurítico, y el del ala del esfenoides, como exoftalmos. Al diagnóstico ningún paciente presentaba metástasis. Todos los casos se trataron con quimioterapia según protocolo SIOP (vincristina, ifosfamida, actinomicina y doxorubicina); nueve recibieron radioterapia. En cinco casos fue posible la extirpación quirúrgica completa. Doce pacientes alcanzaron la remisión completa, siete de los cuales recayeron, todos dentro de los tres primeros años tras el diagnóstico. Seis recidivaron localmente y uno con metástasis pulmonares. Tanto en las recidivas como en los que no respondieron al tratamiento inicial, se administró quimioterapia de segunda línea (topotecán, carboplatino y ciclofosfamida), y en dos de ellos, se realizó autotrasplante de progenitores hematopoyéticos. La supervivencia global en nuestra muestra es de un 48%.

**Conclusión:** En nuestro estudio, la edad media al diagnóstico es de cinco años, predominando en varones y localizados en abdomen y en cabeza y cuello, y siendo el tipo embrionario el más frecuente. Estos datos concuerdan con lo reflejado en la literatura. La histología y la localización son los principales factores pronósticos a destacar.

## P925 IMPORTANCIA DE LA DETECCIÓN DE ANEMIAS POCO FRECUENTES EN POBLACIÓN INMIGRANTE

M. Sanz Almela, E. Tornador Gaya, A. Jarque Bou,  
J. Marco, E. Barragan y C. Carreras

*Hospital General, Castellón, España.*

**Introducción:** Los flujos inmigratorios han conducido a la emergencia de anemias antes desconocidas en nuestro entorno. Ejemplo de ello son la drepanocitosis y otras hemoglobinopatías hereditarias. Diversos estudios demuestran los beneficios del diagnóstico precoz de hemoglobinopatías en época neonatal. El diagnóstico de hemólisis hereditaria en inmigrantes es tarea difícil, dado su elevado número de causas, que obliga a la realización de numerosas pruebas analíticas y estudios familiares.

**Caso clínico:** Describimos el caso de dos pacientes de origen marroquí, procedentes de una gestación gemelar controlada, que presentan anemia hemolítica neonatal. Precisaron soporte transfusional, con estabilización clínico-analítica que permitió alta. Se descartó incompatibilidad de grupo e infección congénita, así como déficit de G-6PDH. Se solicitó *screening* de hemoglobinopatías: Hb S (36,1%; 35,7%) en ambos gemelos. El estudio genético mostró Hb S positivo homocigoto y negatividad de alfa y beta-thalassemia. En aspirado medular se observó hiperplasia eritroide. El estudio familiar de ambos padres mostró normalidad en la morfología de la serie eritrocítica, y resistencia osmótica eritrocitaria normal. Por biología molecular se demostró drepanocitosis heterocigota. En la evolución ambos niños han precisado soporte transfusional con periodicidad mensual coincidiendo con procesos infecciosos intercurrentes. Únicamente referimos como complicaciones dos crisis de dolor óseo generalizado que cedieron con analgesia y soporte transfusional.

**Discusión:** El caso referido manifiesta la necesidad de hacer extensivo un programa de cribado de hemoglobinopatías. Sin embargo la presentación y evolución en nuestro caso plantea el diagnóstico de otro tipo de hemólisis hereditaria asociada. La formación tanto de especialistas como de pediatras de atención primaria en el diag-

nóstico y manejo de este tipo de anemias es fundamental para la disminución de su morbilidad y mortalidad, así como para la necesidad de acercar la red sanitaria a las prioridades de salud y medicina preventiva de los colectivos inmigrantes.

## P926 HISTOCITOSIS DE CÉLULAS DE LANGERHANS EN UN LACTANTE

L. González Martín, A. Sánchez García, N. Campos Fernández,  
R. Izquierdo Caballero, E. Dulce Lafuente y P. Bedate Calderón

*Servicio de Pediatría, Hospital Universitario del Río Hortega,  
Valladolid, España.*

**Introducción:** La histiocitosis de cél. de Langerhans es un trastorno de las células dendríticas de etiología desconocida que conlleva una alteración en la producción de citoquinas e interleucinas, con anormal proliferación de las células presentadoras de antígeno CD34+. Es una enfermedad muy poco frecuente con incidencias 3-5 casos/millón de niños. Puede presentarse como enfermedad localizada o sistémica y entre las manifestaciones clínicas se han descrito afectación ósea, de la piel y mucosa, ganglionar, pulmonar, hepatoesplénica, medular, endocrina, gastrointestinal y del sistema nervioso. El diagnóstico de este trastorno se realiza por pruebas de imagen, biopsias y marcadores (proteína S100, gránulos de Birbeck, y proteína anti langerina). El tratamiento se basa en el uso de corticoides, vinblastina y etopósido. Otros fármacos usados son ciclosporina, vincristina, metotrexate, interferón alfa. La mortalidad puede llegar a ser del 66% y asocia un riesgo aumentado para el desarrollo de cánceres secundarios.

**Caso clínico:** Presentamos el caso de una mujer de 4 meses y medio que ingresa para estudio por tumoración craneal. No presenta antecedentes de interés salvo dermatitis atópica y madre hipotiroidea. Al ingreso en la exploración se aprecia tumoración temporal izquierda de 2 x 2 cm, dermatitis atópica intensa resistente a tratamiento habitual, y gingivitis con visualización de raíces dentarias y úlceras orales. Estudio analítico sin alteraciones. Se realiza ecografía de la tumoración craneal y biopsia de lesiones dérmicas que se informa como histiocitosis de células de Langerhans. Se deriva a centro hospitalario con oncología infantil para recibir tratamiento con vinblastina + corticoides al que responde adecuadamente.

**Conclusiones:** La histiocitosis de células de Langerhans es una patología infrecuente y de etiología poco clara. Las manifestaciones clínicas pueden ser muy variadas. El tratamiento se basa en el uso de corticoides, vinblastina y etopósido. El pronóstico es muy variable según la afectación de órganos vitales o multisistémica.

## P927 NEUROTOXICIDAD POR METOTREXATO EN LA LEUCEMIA AGUDA LINFOBLÁSTICA EN LA INFANCIA

S. Riesco Riesco, P. Rubio Aparicio, B. González Martínez,  
G.M. Muñoz García, D. Plaza López de Sabando y F. Climent Alcalá

*Servicio de Hemato-Oncología Pediátrica,  
Hospital Materno Infantil La Paz, Madrid, España.*

**Introducción:** El metotrexato (MTX) a altas dosis es un componente principal en el tratamiento de la leucemia linfoblástica aguda (LLA) en la infancia. La administración de MTX a altas dosis puede asociarse con múltiples efectos adversos, incluyendo neurotoxicidad.

**Caso clínico:** Niño de 13 años, sin antecedentes personales de interés, diagnosticado de LLA, tipo inmunológico B inmadura, de alto riesgo. En tratamiento quimioterápico según protocolo SEHOP, alcanza remisión completa el día 14 de tratamiento. Durante el periodo de intensificación, que incluye MTX a altas dosis (5 g/m<sup>2</sup>, en infusión de 4 horas) y MTX intratecal, el niño presenta un episo-

dio de disminución del nivel de consciencia, con desorientación temporo-espacial, temblor distal y afasia motora. En la monitorización de los niveles de MTX se observa una concentración sérica superior a 15 mmol/l, lo que supone un alto riesgo de toxicidad. Se realiza una TAC craneal que muestra zonas hipodensas en lóbulos parieto-occipitales, y un EEG con signos de afectación cerebral generalizada de severa intensidad; todo ello concordante con el diagnóstico de encefalopatía aguda secundaria a intoxicación por MTX. Simultáneamente se aprecian signos analíticos de nefro y hepatotoxicidad, así como de toxicidad hematológica grave. Se mantiene hiperhidratación y alcalinización, junto con pauta de rescate con leucovorín intravenoso y estrecha monitorización clínica y analítica. Presenta una progresiva mejoría de la clínica neurológica en las siguientes 72 horas, con resolución completa a los 7 días.

**Discusión:** La utilización de MTX a altas dosis y MTX intratecal en el tratamiento de la LLA ha demostrado gran beneficio en la prevención de recaídas en el SNC. Sin embargo, el propio MTX puede ser causa de alteraciones neurológicas, siendo la más relevante la leucoencefalopatía, que puede oscilar desde un cuadro subclínico a una encefalopatía progresiva e irreversible. El mecanismo por el que se origina el daño continúa sin ser del todo conocido; así como marcadores biológicos que nos ayuden a conocer aquellos pacientes con mayor riesgo de toxicidad.

## P928 ESPECTRO CLÍNICO DEL MUTISMO CEREBELOSO TRAS CIRUGÍA DE FOSA POSTERIOR

C.M. Martín Delgado, A.M. Sánchez García, V. Losa Frías,  
D. Arjona Villanueva, B. Huidobro Labarca y J.A. Alonso Martín

*Hospital Virgen de la Salud, Toledo, España.*

**Introducción:** El mutismo cerebeloso (MC) es una complicación poco frecuente, pero de gran importancia. Aparece 1-2 días tras resección de tumores de fosa posterior. Consiste en una ausencia de conexión con nivel de consciencia normal. Presentamos dos casos de mutismo cerebeloso tras la cirugía de un tumor cerebral.

**Casos clínicos:** *Caso 1:* Niña, 4 años, diagnosticada de meduloblastoma. Tras excisión completa, presenta nistagmus horizontal, lateralización de la cabeza para la mirada, marcha inestable. Dos días tras la cirugía presenta ausencia del lenguaje (Se atribuye la clínica a una depresión). A la semana comienza a hablar, con un habla monótona y lenta, sin otras alteraciones neurológicas. El cuadro fue cediendo progresivamente en las siguientes semanas, hasta desaparecer por completo. *Caso 2:* Niño, 6 años, con diagnóstico de meduloblastoma. Se realiza cirugía con excisión completa del tumor. Ingresa en UCIP procedente de quirófano. Presenta una respuesta verbal adecuada inicialmente. De forma progresiva, aparente falta de conexión con el medio, incapacidad para fijar la mirada, nistagmus horizontal y ausencia de lenguaje. Se atribuye la clínica neurológica a cuadro de meningitis. Se coloca un drenaje ventricular externo y se inicia tratamiento antibiótico. Al 10.º día comienza con movimientos incoordinados de cabeza, cuello y extremidades superiores. Se realiza TAC, sin hallazgos llamativos. Se piensa en la posibilidad de estatus convulsivo, iniciando tratamiento anticonvulsivante, sin mejoría. Se realiza EEG, descartándose convulsión. Finalmente, se diagnostica de mutismo cerebeloso grave.

**Comentarios:** El MC aparece como complicación posquirúrgica de tumores de fosa posterior (meduloblastoma). Se postula que se debe a una interrupción de la vía dento-tálamo-cortical. Su espectro clínico es amplio, pudiendo variar desde formas leves, con habla monótona, ritmo lento, hasta formas más graves, con alteración de las funciones cognitivas superiores. Es importante el diagnóstico diferencial de otras causas intercurrentes más frecuentes de deterioro neurológico. En casos severos, precisa un manejo interdisciplinar, siendo fundamental un tratamiento neuropsicológico y rehabilitador intenso.

## P929 SÍNDROME DE GORHAM: PRESENTACIÓN DE UN CASO

U. Jiménez Belastegui, I. Serna Guerediaga, J. Montero Gato,  
A. Gondra Sangroniz, N. Ortiz Lana y J.M. Indiano Arce

*Hospital de Basurto, Bilbao, Vizcaya, España.*

**Introducción:** El síndrome de Gorham o síndrome de hueso evanescente es una enfermedad infrecuente de etiopatogenia desconocida. Se caracteriza por una osteólisis espontánea y rápidamente progresiva, sin regeneración ósea y en la que se evidencia proliferación vascular microscópica benigna. No hay patrón hereditario.

**Caso clínico:** Niña de 10 años, con antecedente de higroma quístico cervical desde período neonatal, que consulta por astenia, dolor y bultoma en hombro derecho. En la exploración presenta bultoma en acromion derecho y lesiones hiperpigmentadas generalizadas, resto de la exploración normal. Determinaciones analíticas sin alteraciones. Serie ósea completa: múltiples lesiones osteolíticas que afectan a huesos planos y largos con márgenes bien definidos, tabicaciones y contenido en su interior. Ecografía abdominal: lesiones esplénicas hipocogénicas de aspecto quístico. Hallazgos anatomopatológicos inespecíficos, descartándose enfermedad neoplásica e histiocitosis. Se inicia tratamiento con INF subcutáneo semanal y bifosfonatos iv mensual.

**Conclusión:** Presentamos un nuevo caso de síndrome de Gorham de localización multicéntrica y afectación visceral. Se describen los hallazgos clínicos, radiológicos e histológicos más relevantes y la pauta terapéutica recomendada en el momento actual.

## P930 TUMOR MIOFIBROBLÁSTICO INFLAMATORIO

M.L. Moreno Tejero, M.I. Pintor Trevejo,  
A. Guerrero Rico y J. Sáenz de Santamaría Vázquez

*Servicio de Pediatría, Unidad de Oncología Pediátrica, y Servicio de Anatomía Patológica, Hospital Materno Infantil del Complejo Hospitalario Universitario Infanta Cristina, Badajoz, España.*

**Antecedentes y objetivos:** El tumor miofibroblástico inflamatorio (TMI) es una patología muy poco frecuente de etiología desconocida, aunque originariamente descrita en pulmón puede tener múltiples localizaciones.

**Métodos y resultados:** Se presenta el caso clínico de una niña de 12 años de edad que consulta por dolor a la palpación en región parietal izquierda de varios meses de evolución. No refiere traumas previos. En la exploración física destaca únicamente dolor a la palpación en región parietal izquierda, sin aumento de partes blandas y sin signos inflamatorios externos. Se realiza Radiografía simple de cráneo donde se aprecia una lesión lítica, con contornos irregulares, sin borde escleroso, situada a nivel parietal izquierdo, y TAC craneal en el que aparece una lesión osteolítica con afectación de las dos tablas craneales y reacción inflamatoria perilesional de tejidos blandos. Se completa el estudio con una RM cerebral en la que se identifica una lesión lítica, situada en diploe con rotura de la lámina interna y externa y con componente de partes blandas de 44 × 14 mm, que realiza tras la inyección de gadolinio, así como realce dural ipsilateral adyacente; la lesión no compromete parénquima cerebral. En la gammagrafía ósea realizada, existe un proceso óseo con aumento de vascularización e intensa actividad osteoblástica a nivel de la lesión. En el resto de las exploraciones complementarias destaca una VSG de 53. Se realiza una craneotomía parietal izquierda, con extirpación del hueso patológico y la duramadre subyacente y colocando plastia dural y ósea. El diagnóstico definitivo se hace tras el estudio anatomopatológico, en el que aparece una población celular miofibroblástica exenta de pleomorfismo nuclear y de actividad mitótica, que en la inmunohistoquímica marca positivamente para vimentina y actina, junto con un infiltrado inflamatorio con predominio de células plasmáticas.

**Conclusiones:** 1. El seudotumor inflamatorio es una enfermedad poco frecuente que puede simular otras patologías con las que hay que hacer el diagnóstico diferencial. 2. Siempre es necesario el estudio histológico para confirmar el diagnóstico. 3. Tiene un pronóstico favorable y su tratamiento es la resección quirúrgica.

### P931 HEMATOMA SUBGALEAL E HIPERBILIRRUBINEMIA COMO SIGNOS GUÍA EN UN RECIÉN NACIDO CON HEMOFILIA GRAVE

M.A. Táboas Pereira, Y. Pérez Saldeño, A. Pellitero Maraña, C. Hernández Sánchez, J.M. Garrido Pedraz y F. Martinón Sánchez

*Complejo Hospitalario, Ourense, España.*

**Introducción:** La hemofilia es un trastorno de la coagulación producido por la ausencia o disminución del factor VIII o factor IX. La forma de presentación como hematoma subgaleal es poco frecuente; este se ubica en el espacio subaponeurótico, que permite el acúmulo de sangre desde la órbita hasta la nuca. Por ello pueden producirse múltiples complicaciones como el shock hipovolémico o la hiperbilirrubinemia.

**Caso clínico:** Recién nacido varón de 24 horas de vida que ingresa por presentar un cefalohematoma que ha ido en aumento llegando a la región cervical. Parto eutócico a las 41 semanas con presentación cefálica y apgar: 9-10. Exploración: Peso: 3.280 g, Longitud: 53 cm, PC: 36 cm. Aceptable estado general, ictericia en cara, tronco y raíz de extremidades. Hematoma que se inició en región parietal derecha y que se extendió a ambos parietales, región temporal y occipital, alcanzando zona cervical, resto de exploración normal. Pruebas complementarias: Leucocitos: 15.800/ $\mu$ l. Hb: 9,4 g/dl y Hto: 26,1%. Plaquetas: 235.000/ $\mu$ l. Bioquímica: Bi total: 9,6 mg/dl, Bi directa: 0,4 mg/dl. Coagulación: TP: 11,3 seg, TTPA: 104. seg, PDF: > 5 < 20 ug/ml, Dímero D: 428 ng/ml. Factores X, IX, XII, XI: normales. Factor VIII: 7,5%. Ecografía craneal: normal. A las 24 horas aumenta el hematoma subgaleal y después de una extracción sanguínea aparece un hematoma en antebrazo derecho. Se repiten muestras de coagulación y se administra plasma fresco congelado cada 12 horas hasta que se pudo iniciar la administración del factor VIII recombinante. A los 6 días de vida la bilirrubina alcanza los 24,3 mg/dl, precisando fototerapia y fenobarbital. Al alta se evidencia desaparición completa de los hematomas. Se realiza un control analítico para conocer los niveles basales de factor VIII siendo estos de 0,5%.

**Conclusión:** La presentación neonatal de la hemofilia es infrecuente y dentro de esta todavía más bajo la forma de hematoma subgaleal, que aunque puede deberse a otras causas, es necesario realizar un estudio de la coagulación para descartar alteraciones de la hemostasia. Es importante el diagnóstico precoz de cara a un correcto manejo del paciente.

### P932 TUMOR DE CÉLULAS GERMINALES MEDIASTÍNICO EN NIÑA DE 3 AÑOS

N. Gilabert Martínez, M.I. González Fernández, M.D. Cañas Redondo, C.T. Esquembe Menor, M. Tasso Cereceda y C. Pancho Flores

*Servicio de Pediatría, Hospital General Universitario, Alicante, España.*

**Introducción:** Los tumores de células germinales (TCG) constituyen el 3% del cáncer pediátrico. Más del 50% de estos tumores en la infancia son extragonadales, localizándose en el mediastino en el 4% de los casos.

**Caso clínico:** Presentamos el caso de una niña de tres años que acude a nuestro hospital por fiebre, dificultad respiratoria, dolor

abdominal y rechazo del alimento. No antecedentes personales de interés. En la exploración física presenta regular estado general. Respiración superficial, taquipnea, quejido audible sin fonendo. Tumoración dura cervical anterior y central, adherida a planos profundos, no dolorosa a la palpación. No se palpan adenopatías. ACP: Discreta hipoventilación en base izquierda sin ruidos patológicos. Abdomen sin masas ni megalias. Resto normal. Exploraciones complementarias: Rx tórax: Condensación redondeada en hemitórax izquierdo, desflecamiento hiliar bilateral, pinzamiento del seno costofrénico derecho. RMN cérico-torácica: Gran masa en región anterior cervical que se extiende hacia mediastino anterior. Múltiples adenopatías. Imágenes compatibles con metástasis en el parénquima pulmonar, la mayor en el pulmón izquierdo con signos de cavitación. Alfa fetoproteína: 11.070 UI/ml. Gonadotropina coriónica: Negativo. Biopsia masa cervical: Tumor de células germinales tipo seno endodérmico de mediastino altamente indiferenciado. Ante el diagnóstico de TCG tipo seno endodérmico mediastínico estadio IV por metástasis pulmonares se inicia tratamiento citostático con 2 ciclos de vinblastina, bleomicina, cisplatino y etopósido, y 2 ciclos de vinblastina, ifosfamida y actinomicina-D. Presenta remisión completa con negativización de alfa fetoproteína, sin requerir cirugía posterior.

**Discusión:** El tratamiento con cisplatino ha mejorado la supervivencia de los niños con TCG. Son factores pronósticos el estadio, la localización, la histología y la edad. Los pacientes pediátricos con TCG mediastínicos tratados con quimioterapia a base de cisplatino presentan tasas de supervivencia del 80% a los 5 años.

---

## PEDIATRÍA EXTRAHOSPITALARIA Y ATENCIÓN PRIMARIA Zona Póster (Planta 0)

---

### P933 ACANTOSIS NIGRICANS Y RIESGO METABÓLICO EN EL NIÑO INMIGRANTE

A. De Arriba Muñoz, M. Domínguez Cajal, J.P. García Íñiguez, L. Escosa García, N. Clavero Montañés y N. García Sánchez

*Centro de Salud Delicias Sur, Zaragoza, Hospital Miguel Servet, Zaragoza, y Hospital Universitario La Paz, Madrid, España.*

**Introducción:** La acantosis nigricans es una lesión dérmica localizada generalmente en los pliegues cutáneos como cuello, axila y nudillos de los dedos. Se caracteriza por la presencia de placas hiperpigmentadas y aterciopeladas. Se asocia fuertemente con la presencia de obesidad y resistencia a la insulina, especialmente en personas pertenecientes a minorías étnicas.

**Casos clínicos:** *Caso 1:* Niña argelina, reside en España desde los 5 años, a los 7 presenta aumento de velocidad de crecimiento y telarquía; a los 9 IMC P > 97. Por pubertad precoz y obesidad se derivó a especialista. A los 12 años persiste obesidad junto con elevación de TA sistólica así como acantosis nigricans en cuello. Glucemia en ayunas: 110, 109 y 86 mg/dl. *Caso 2:* Niña ecuatoriana, reside en España desde los 5 años. Primera visita sobrepeso (IMC P85-95), desde los 8 obesidad (IMC P > 97). A los 12 consulta por molestias en pie, apreciándose banda hiperpigmentada; al observar el cuello se ve clara acantosis nigricans, junto con elevación de TA sistólica. Glucemias en ayunas: 103, 95, 103 mg/dl. HOMA 2,18. HDL 33 ng/dl. Ambas tienen un progenitor con diabetes mellitus tipo 2 (DMT2).

**Comentarios:** La acantosis nigricans es una lesión muy común en razas no caucásicas. Se relaciona intensamente con pertenencia a ciertas etnias, obesidad y resistencia a la insulina. Se ha encontrado en el 19% de adolescentes afroamericanos, 23% de los hispanos y 4% de caucásicos. Su presencia en adolescentes obesos es un indicador de riesgo de alteración en la homeostasis de la glucosa, ante este hallazgo se plantea la necesidad de realizar *screening* de DMT2 según las normas de la American Diabetes Association 2000 y 2008. Nuestras adolescentes presentan glucemia plasmática en ayunas elevada (prediabetes) y cumplen al menos 3 criterios de síndrome metabólico según la definición de Cook. Una pérdida de peso de 5-10% está indicada para disminuir el riesgo cardiovascular.

### P934

#### PEÇA DE TEATRO - “CAROCHINHA E O JOÃO RATÃO MAS SEM TOUCINHO...”

J.M. França Santos, E. Costa Rocha, G. Reis Bragança, I. Peixoto Braga, J. Teixeira Martins, L. Jesus Dias, P. Alves Mota, R. Machado Teixeira y R. Águia Simplício

*Centro Hospitalar de Tras-os-Montes e Alto Douro, EPE – Servicio de Pediatría de la Unidad de Chaves, Portugal.*

A animação sócio-cultural destinada ao público infantil e no âmbito da Pediatría do Ambulatório, tem no teatro uma das suas expressões mais nobres e este deve contemplar a Educação para a Saúde e a Cidadania. Os autores criaram e representaram uma peça teatral, em Chaves, no dia 14/11/2008, para público infantil.

**Objectivos:** A importância da alimentação equilibrada e da prática regular do exercício físico na saúde; A necessidade de evicção de hábitos nocivos para a saúde como o consumo de tabaco e álcool; O valor do trabalho de todos para a sociedade; O respeito pela Natureza de modo a protegê-la dado que ela constitui a garantia da vida na terra; A possibilidade de melhoria e evolução de todos os seres humanos, o respeito pela diferença e o ideal da paz e do convívio entre todos.

**Metodologia:** Transformação da história clássica da Carochinha e do João Ratão, a qual foi dividida em 5 actos, com personagens – tipo ao estilo Vicentino (A “Carochinha” – laboriosa, preocupada com a alimentação saudável, defensora do ambiente e activa; o “Joca Alves” – o comilão do fast-food e sedentário; o “Tony Silva” – fumador, dependente do álcool e mandrião; o “Pedro Magalhães” – solitário, agressivo e dependente das novas tecnologias; o “João Ratão” – “o cara metade” ideal) e foi representada em interacção com o público infantil. Ao longo da peça assiste-se à exclusão de pretendentes “indesejáveis” mas a todos a Carochinha incentiva à mudança. O casamento, no final, constitui a festa da inclusão, da diferença em que todos participam (actores e crianças...); é a partilha da alegria, da cor, da música de várias culturas é o ponto em que ficção e realidade se abraçam num momento mágico... (Peça filmada na íntegra mas dispõem de um pequeno resumo ± 3’). A avaliação do trabalho efectuado é uma tarefa difícil dado que a perspectiva dos autores foi a de semear...””, o fruto será bem mais tardio...

**Resultado:** A construção de uma sociedade humana melhor, mais fraterna e solidária; desiderato este que se impõe como exigência ética que a todos nos deve motivar e urge efectivá-lo...

### P935

#### SÍNDROME DE KAWASAKI POSTERIOR A VACUNACIÓN DE 2 MESES CON DIFTERIA, TÉTANOS, TOS FERINA ACELULAR, POLIO, HEMOF, HEPATITIS B, NEUMOCOCO HEPTAVALENTE Y MENINGOCOCO C

A. Sanz Pinto y Y. López Raigal

*EAP Pinto, Área 10, Centro de Salud Parque Europa, Pinto, Madrid, España.*

**Caso clínico:** Presentamos el caso de un lactante varón de 2 meses de edad que inició cuadro diagnosticado de síndrome de Kawasaki 24 horas después de la vacunación correspondiente a los 2 meses de edad del calendario vacunal de la Comunidad Autónoma de Madrid: primera dosis de DTPaPolio-Hib + meningococo C conjugada + neumococo heptavalente + segunda dosis de antihepatitis B. El síndrome de Kawasaki no aparece entre las reacciones adversas en ficha técnica de ninguna de las vacunas inyectadas. En las bases bibliográficas (PubMed, EMBASE y Drugs and Pharmacology Reaction) sólo se ha encontrado un caso publicado de Kawasaki después de la segunda administración de vacuna de hepatitis B. Sólo la ficha técnica de la vacuna de hepatitis B describe vasculitis con frecuencia inferior a 1/10.000. El paciente evolucionó favorablemente con la terapia habitual de salicilato y gammaglobulina estando asintomático en el momento actual. Se continuó la administración de la vacunación del calendario madrileño a los 4 y 6 meses de edad correspondientes a la 2.ª y 3.ª dosis de DTPaPolio-Hib + 2.ª dosis de meningococo C + 2.ª neumococo heptavalente + 3.º de hepatitis B sin presentar ninguna otra reacción.

### P936

#### TROMBOSIS DE SENOS LATERAL Y SIGMOIDE SECUNDARIO A OTITIS MEDIA AGUDA

S. Hernangómez Vázquez, B. Alonso Martín, J. Martínez Pérez, J. Álvarez-Coca González y J.L. Rubio de Villanueva

*Sección de Prescolares del Servicio de Pediatría, Hospital Infantil Universitario Niño Jesús, Madrid, España.*

**Introducción:** La otitis media aguda (OMA) es una infección frecuente en pediatría, generalmente con buen pronóstico aunque en un 0,35% de ellas aparecen complicaciones intracraneales. Presentamos un caso de trombosis de seno venoso (TSV).

**Caso clínico:** Niña de seis años que acude al Servicio de Urgencias por presentar 4 días de fiebre, cefalea intensa y otalgia de 24 horas. En la exploración física destaca rigidez de nuca y signos de OMA derecha. En análisis de LCR se aprecia 62 leucocitos con 98% de mononucleares. Se ingreso con tratamiento antibiótico empírico con cefotaxima (300 mg/kg/día) y vancomicina (60 mg/kg/día). Persiste la cefalea durante la primera semana a lo que se añade dolor localizado en zona mastoidea derecha. Tras realización de TC se comprueba la presencia de trombosis del seno lateral y sigmoideo y se realiza tratamiento quirúrgico con mastoidectomía y colocación de drenajes trastimpánicos (DTT). En los días sucesivos presenta diplopía por parálisis del sexto par craneal secundaria a una hipertensión intracraneal (aumento de presión de apertura y citología normales) por lo que se inicia tratamiento con acetazolamida, dexametasona, enoxaparina sc y punción evacuadora de líquido cefalorraquídeo, realizando control angioRM a las cuatro semanas con resolución de su trombosis del seno.

**Comentarios:** Hemos revisado diagnósticos previos en nuestro hospital de TSV. Encontramos 4 casos en los últimos 10 años. En todos se pauto tratamiento antibiótico con vefotaxima, asociada a metronidazol en dos pacientes. Sólo uno recibió tratamiento anticoagulante. En todos ellos se realizó cirugía con limpieza de celdillas mastoideas y colocación de DTT y evolución en todos ellos favorable sin otras complicaciones.

**Conclusiones:** Cada episodio de TVS debe ser valorada individualmente. No existe consenso sobre el tratamiento pero generalmente se asocia antibioterapia a cirugía precoz. No hay consenso sobre el uso de anticoagulación.

**P937****HIPERFOSFATASEMIA TRANSITORIA DE LA INFANCIA. A PROPÓSITO DE UN CASO**

M.L. Badet Martí y J. Blanch Rissech

*Instituto Catalán de la Salud, Barcelona, y CAP Sant Feliu de Guixols, Girona, España.*

**Antecedentes y objetivos:** Paciente de 15 m. en el que se realizó un estudio por diarrea y distensión abdominal con aumento de las fosfatasa alcalinas.

**Métodos:** Lactante de sexo masculino sin antecedentes de interés. A los 14m. presenta diarreas 3 semanas en el contexto de vireosis, distensión abdominal y pérdida de masa muscular. Pérdida de 1 kg peso. Se aconseja dieta sin lactosa y cursamos analítica por posible mal absorción.

**Resultados:** Hemograma: Htíes: 4,330.000/mm<sup>3</sup>; Hb: 11 g % Hto: 34,9% VCM: 80,6 fl; HCM: 25,4 pg; CHCM: 31,5%. Leu: 9500 (S/40L/8M72E). Pla: 442.000 mm<sup>3</sup>. Gluc 82 mg/dl. Urea: 32 mmol/l. Creatinina: 0,37 mg/dl. Colesterol: 187 mg/dl. TG: 73 mg/dl GOT: 41 U/l. GPT: 16 U/l. GammaGT: 8 U/l. Bili total: 0,49 mg/dl. FA: 4.553 U/l. Fe<sup>2+</sup>: 53 µg/dl. Transferrina: 325 µg/dl. Ferritina: 29,7 ng/dl; IST: 16,3%; Na<sup>+</sup> 139 mEq/l; K<sup>+</sup>: 4,8 mEq/l; Ca<sup>2+</sup>: 10,9 mg/dl; PO<sub>4</sub>: 6,5 mg/dl. Metvitamina D: normales. PCR: 0,1 mg/dl. VSG: 26 mm; LDH: 466 U/l. Ig G, A, M, E normales. Inmunología celiaquía, rast proteínas leche de vaca y huevo negativas. Se confirma el resultado: FA: 7500 U/l con elevación proporcional de isoenzimas hepática y ósea que conservan % normal. ECO abdominal normal. Los datos expuestos hacen sospechar una hiperfosfatasemia transitoria de la infancia que presenta los siguientes criterios diagnósticos: edad < 5 años, síntomas variables, ausencia de signos clínicos y biológicos de patología ósea o hepática, elevación de FA y fracciones ósea y/o hepática y normalización de < 4 meses.

**Conclusiones:** Evolución favorable, recupera peso y mejoran las deposiciones. Ante la normalidad del resto de parámetros y la mejoría del paciente parecen cumplirse los criterios. Repetimos analítica a los 2 meses de la primera: FA: 4190U/l Este dato confirma el diagnóstico.

**P938****MASTOCITOSIS CUTÁNEA DIFUSA NO PIGMENTADA: UNA ENFERMEDAD RARA**

E. Cobos Carrascosa, F. Giménez Sánchez, M.I. Rodríguez Lucenilla, A. Torrelo y A. Bonillo Perales

*Hospital Torrecárdenas del SAS, Almería, España.*

**Introducción:** La mastocitosis cutánea difusa es una forma clínica rara que se caracteriza por afectación diseminada de la piel debido a una infiltración de mastocitos en la dermis. No se conocen los mecanismos patogénicos pero el hallazgo de una mutación en la molécula c-kit sugiere que sea debida a una proliferación clonal de mastocitos.

**Caso clínico:** Paciente de 5 meses con lesiones ampollas de 2 meses de evolución de forma intermitente. Afectación del estado general. Antecedentes familiares: sin interés. Exploración: lesiones ampollas en diferentes estadios, algunas de contenido seroso y otras serohemorrágicas de predominio en tronco y abdomen. Lesiones cicatriciales en región inguinal y cuero cabelludo. No afectación de mucosas. Resto de exploración normal. Pruebas complementarias: biopsia cutánea: microscopía óptica: ampolla suprabasal de contenido fibrinoso con ausencia de células inflamatorias. En dermis superficial presenta leve-moderado infiltrado inflamatorio de tipo crónico. Técnica inmunohistoquímica: positividad c-kit y gemsa. Hemograma: leucocitosis con neutrofilia. PCR: 2,59 mg/dl.

Triptasa: 205 µg/l. Evolución: ante un primer diagnóstico clínico y anatomopatológico de epidermolisis ampollas, se deriva a hospital de referencia para obtener diagnóstico definitivo mediante microscopía electrónica. Las ampollas fueron cediendo espontáneamente sin dejar cicatriz residual. Se instauró tratamiento con cromoglicato disódico, dexclorfeniramina, cetirizina y ranitidina. Presentó posteriormente 6 brotes con afectación general siguiendo esta secuencia: primero crisis de flushing con habones, a las 2 horas aparecían ampollas, que se resolvían después de 2-3 días. Actualmente han disminuido los síntomas, apareciendo alguna ampolla solamente con el rascado o calor.

**Conclusiones:** La mastocitosis cutánea difusa no pigmentada es una enfermedad de difícil diagnóstico y fácilmente confundible con la epidermolisis ampollas. Es importante realizar un diagnóstico correcto debido a la diferencia en el pronóstico y tratamiento de ambas.

**PEDIATRÍA SOCIAL****Zona Póster (Planta 0)****P939****VITAMINA D: DEFICIENCIA Y PROFILAXIS**

A. Pellitero Maraña, M.E. Porta Dapena, S. González González, M.T. González López, S. Fernández Cebrián y F. Martín Sánchez

*Complejo Hospitalario, Ourense, España.*

La vitamina D es una prohormona esencial para el metabolismo fosfocálcico, su deficiencia se asocia con raquitismo en los niños. Se elabora principalmente en la piel tras la exposición a los rayos UVB, menos del 10% proviene de la dieta. La AAP recomienda que los niños menores de 6 meses no sean expuestos a la luz solar directa dada la inducción de determinados tipos de cáncer; esto, unido al uso de agentes que bloquean el paso de UVB (filtros solares, vestimenta, sombra), características geográficas como la latitud ( $a \geq 40^\circ$  puede no recibirse la cantidad necesaria debido a la oblicuidad de los rayos solares), la estación del año y la contaminación atmosférica; hacen que los niños reciban una exposición solar insuficiente. Respecto al aporte dietético, el contenido en vit. D en la leche materna y leches de fórmula es insuficiente para mantener un nivel adecuado de vit. D; tal como se refleja en la revisión que hemos realizado de diferentes marcas comerciales de fórmula tanto de inicio como de continuación (comparando contenido en vit. D, calcio y precio de las mismas). Por todo ello, se ha concluido que las 200 UI/día recomendadas hasta ahora no son suficientes para mantener un nivel de vit. D  $> 50$  nmol/l; niveles que sí se alcanzan con un aporte de 400 UI/día; por lo que deberán recibirlo: lactantes alimentados (o parcialmente alimentados) con lactancia materna hasta que pasen a tomar al menos 1 L/día de leche reforzada en vit. D. Lactantes que no tomen lactancia materna, así como niños más mayores que ingieran  $< 1$  L/día de leche reforzada con vit. D. Adolescentes que no consuman 400 UI de vit. D procedentes de leche o de alimentos. En los últimos años se ha objetivado un aumento de raquitismo en la infancia, hecho que se atribuye a la escasa exposición solar de los niños y al bajo contenido en vit. D de los alimentos que ingieren. Con ésta comunicación tratamos de llamar la atención sobre éstas cuestiones así como el suplemento oral de ésta vitamina que está indicado que reciban.



**P940****PROYECTO PHEEDUNET: INTEGRANDO SALUD Y MEDIO AMBIENTE EN LA FORMACIÓN MÉDICA**

T. López Fernández, M.F. Sánchez Saucó, T. Aguirre Copano, J. Ferris i Tortajada, J.A. Ortega García y P. Van Den Hazel

*Unidad de Salud Medioambiental Pediátrica, Hospital Universitario Virgen de la Arrixaca, Murcia; Unidad de Salud Medioambiental Pediátrica, Hospital Universitario La Fe, Valencia; Unidad de Salud Medioambiental Pediátrica, Hospital Universitario Puerta del Mar, Cádiz, España, y Hulpverlening Gelderland Midden, Arnhem, Holanda.*

**Introducción:** El proyecto Pheedunet pretende crear una red de trabajo en salud pública (ambiental) y medicina ambiental para desarrollar conocimientos y coordinar a nivel Europeo la formación continuada (FC) en esta área. Entre los objetivos pretende identificar las ofertas y necesidades de capacitación y FC en Europa.

**Método:** Revisión de los planes de estudios de 2008-2009 de las Facultades de Medicina, Escuelas de Salud Públicas u otras instituciones o Fundaciones públicas de España, seleccionando los módulos sobre salud medioambiental.

**Resultados:** Escuelas de Salud Pública: Se identificaron 16 actividades académicas: a) 3 Masters (2 de Salud Pública de la Escuela Nacional de Salud –IS Carlos III– y otro en la Escuela Andaluza de Salud Pública; Universitario en Salud Pública y Gestión Sanitaria de CREAL-Univ. Pompeu Fabra); b) 2 diplomas universitarios, en Epidemiología e Investigación Clínica y de Epidemiología Ambiental de la Escuela Andaluza de Salud Pública y; c) 9 cursos cortos y 2 cursos a medida. De las 33 Facultades todas tienen asignaturas con clases o contenidos dispersos de Salud medioambiental. 2 Facultades incluyen asignaturas obligatorias: la Univ. Internacional de Barcelona (Salud y Medio ambiente. Ecología Médica; 2.º de medicina) y Univ. Robira i Virgili (Salud y Medio Ambiente; 3.º de medicina). Otras 5 Facultades ofrecen asignaturas optativas relacionadas con la Salud Medioambiental (Cádiz, Málaga, Asturias, Lleida; CEU Sevilla). Para pediatras, destacan las actividades de la Fundación para la Formación e Investigación Sanitaria de la Región de Murcia (2 cursos cortos y uno online de formación en Salud Medioambiental Pediátrica) y el programa de Mount Sinai International Exchange Program for Minority Students de entrenamiento práctico en PEHSU-Murcia.

**Conclusiones:** Con la etapa de transición al proceso de Bolonia se espera un incremento de la formación pregrado y postgrado en salud medioambiental en general, y de los profesionales orientados hacia la infancia en particular.

*A European network for the training and development of Public Health (environment) physicians (PHEEDUNET)A/800109 financiado por DG SANCO - Public Health Executive Agency (contract number 2006335).*

**P941****PRINCIPALES CAUSAS DE HOSPITALIZACIÓN EN LA POBLACIÓN PEDIÁTRICA EN UN HOSPITAL TERCIARIO**

V. Luengo Herrero, M.I. Pescador Chamorro, L. Rodríguez Gijón, A. Berroya Gómez, M. Hernando Puente, C. Serriñá Ramírez, A.B. Jiménez Muñoz, R. Rodríguez Fernández y M.I. González Sánchez

*Servicio de Pediatría y Servicio de Medicina Preventiva, Hospital Materno Infantil Gregorio Marañón, Madrid, España.*

**Antecedentes y objetivos:** El aumento de la población pediátrica y como consecuencia de la demanda asistencial en los últimos años obliga a conocer con profundidad las principales enfermedades que afectan a los niños, en especial aquellas que obligan a un ingreso hospitalario.

**Métodos:** Se utilizó el Conjunto Mínimo Básico de Datos (CMBD) para obtener la información. Se realizó un estudio descriptivo retrospectivo, recogiendo datos acerca de la principal causa de hospitalización, edad, sexo, periodo del año en el que se produjo el ingreso y estancia media de los pacientes ingresados en la planta de hospitalización entre diciembre del 2005 y junio del 2008.

**Resultados:** Se obtuvo una muestra de 10.100 pacientes con edades comprendidas entre los 15 días y los 16 años correspondientes a las distintas áreas de hospitalización. En esta muestra se objetiva que la bronquiolitis es la causa más frecuente (8,4%), sin diferencia entre sexos. Esta patología presenta una estancia media de 5,76 días. Le siguen en frecuencia la neumonía (6%), la gastroenteritis aguda (5,3%), las infecciones urinarias (4,5%), las crisis asmáticas (3,8%) y la apendicitis (3,5%). Entre los pacientes ingresados en el área de Pediatría (4.501 pacientes), se objetivó que en los meses de invierno la causa más frecuente de hospitalización fue la bronquiolitis VRS positiva, mientras que en verano fueron las neumonías. El mayor porcentaje de ingresos corresponde a pacientes menores de 2 años, siendo en este grupo la principal causa de ingreso la bronquiolitis VRS positiva (12,6%). En el resto de edades la principal causa de ingreso fueron las neumonías.

**Conclusiones:** Las infecciones de vías aéreas inferiores son la principal causa de hospitalización en la población pediátrica en nuestro hospital (18,2% del total de ingresos), sobre todo en menores de 2 años. Es importante la realización de protocolos de manejo de las patologías más prevalentes con el objeto de optimizar la asistencia sanitaria a la población pediátrica.