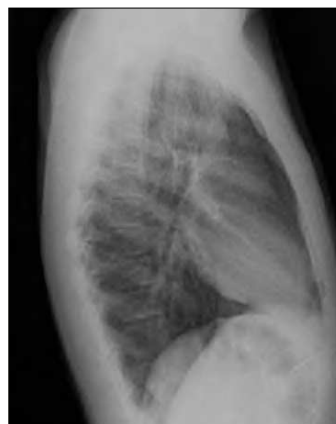


## Neumomediastino espontáneo idiopático: a propósito de un caso

*Sr. Editor:*

El dolor torácico supone un raro motivo de consulta en pediatría. Es, con frecuencia, percibido como una entidad potencialmente grave que causa importante ansiedad y preocupación tanto al niño como a la familia. A pesar de que en la gran mayoría de los casos suele ser reflejo de procesos benignos subyacentes, en ocasiones se debe a causas orgánicas cuyo diagnóstico puede orientarse con anamnesis y exploración física detalladas, y confirmarse con la realización de las pruebas complementarias pertinentes. Presentamos el caso de un paciente que acude a nuestro servicio de urgencias con dolor torácico, que fue finalmente diagnosticado de neumomediastino espontáneo idiopático (NEI).

Un paciente varón de 14 años acudió al servicio de urgencias por un cuadro de 8 h de evolución consistente en disfagia y dolor



**Figura 1.** Radiografía lateral de tórax: discreto neumomediastino y enfisema subcutáneo.

localizado en tercio inferior esternal y epigastrio, no irradiado, que aumentaba en inspiración profunda. No refería traumatismo previo, accesos de tos, vómitos ni ansiedad y no presentaba ningún antecedente de interés. A la exploración física se encontraba afebril y eupneico, con una saturación transcutánea de oxígeno del 97%. Se objetivaba crepitación en la horquilla supraesternal y en regiones supraclaviculares, y se identificaba en la auscultación un burbujeo que se superponía a los tonos cardíacos (signo de Hamman). Se realizaron hemograma, bioquímica sanguínea y electrocardiograma, con resultados normales, con hallazgo en la radiografía de tórax (fig. 1) de discreto neumomediastino y enfisema subcutáneo en los tejidos blandos del cuello. Se decidió ingreso para observación, pautando analgesia por vía oral y oxigenoterapia en gafas nasales durante las primeras horas. Presentó buena evolución clínica, con resolución radiológica y alta tras 72 h.

Se define NEI como la presencia de aire extraluminal en el espacio mediastínico sin que se demuestre traumatismo previo ni enfermedad pulmonar subyacente<sup>1</sup>. Es una entidad más frecuente en varones adultos jóvenes, que se diagnostica muy raramente en menores de 18 años<sup>2</sup>. En la edad pediátrica se asocia generalmente a crisis asmáticas, y puede también deberse a infecciones del tracto respiratorio, traumatismos, vómitos, accesos de tos, esfuerzos intensos, estados de ansiedad con hiperventilación o inhalación de drogas como cocaína, marihuana o éxtasis<sup>1,3-5</sup>. La fisiopatología, descrita por Macklin en el año 1939, consiste en un incremento del gradiente de presión entre los espacios intraalveolar e intersticial, lo que provoca el escape aéreo desde pequeñas aberturas alveolares y alvéolos rotos hacia la adventicia perivascular, lo que causa enfisema intersticial<sup>6</sup>. El gradiente de presión favorece la disecación de las vainas vasculares hasta el hilio, y puede producirse neumotórax en caso de brusco aumento de la presión intramediastínica.

La clínica<sup>1,7</sup> de presentación es muy heterogénea, y el síntoma más común es el dolor torácico agudo de localización retroesternal, tipo opresivo, que aumenta con los movimientos respiratorios. Es muy sugestiva la presencia de enfisema subcutáneo (hasta en el 90% de los casos) y disnea de intensidad variable. Puede asociar también disfagia, y el hallazgo más característico de la exploración física es el denominado signo de Hamman<sup>1,8</sup> (crepitación sincrónica con la sístole, en la región retroesternal).

La confirmación diagnóstica se realiza mediante radiografía simple de tórax, y los hallazgos clásicos<sup>9</sup> son el signo del diafragma continuo (presencia de aire entre el pericardio y el dia-

fragma), el neumoprecordio (precisa radiografía lateral, se observa aire anterior al pericardio), el signo de la V de Naclerio (presencia de aire entre la aorta descendente y el hemidiafragma izquierdo), el resalte del contorno cardíaco (por la presencia de aire mediastínico) y la existencia de enfisema subcutáneo. En niños puede además observarse aire delimitando el timo (signo de la vela). El resto de las pruebas complementarias no suelen presentar alteraciones, y no es necesario realizar rutinariamente otras técnicas de imagen como la tomografía computarizada o el estudio esofágico con contraste<sup>4</sup>. Estas dos técnicas están indicadas en pacientes con importante compromiso respiratorio y/o hemodinámico, o ante la sospecha de perforación esofágica. Está descrita la utilidad de la fibrobroncoscopia para evaluar el árbol traqueobronquial, en casos con afectación grave y pruebas de imagen alteradas<sup>2,8,10</sup>.

El curso de este proceso es en la mayor parte de los casos benigno y autolimitado<sup>1-4,7,8,10</sup>, con reabsorción del aire ectópico en pocos días, produciendo importante repercusión cardiorrespiratoria en raras ocasiones.

Por ello, el tratamiento suele ser conservador<sup>1,2,7,8,10</sup>, y es suficiente con el uso de analgésicos orales y con la indicación de reposo absoluto durante 1-4 días. Pueden asociarse antitusígenos<sup>10</sup> si lo precisa, y en algunos centros se emplea oxigenoterapia para favorecer la reabsorción aérea, aunque no es necesario si el paciente mantiene una adecuada oxigenación sin dificultad respiratoria, por lo que muchos de estos niños se pueden tratar de forma ambulatoria, y no precisa el ingreso hospitalario en la mayoría de los casos<sup>4,7</sup>.

Como conclusión, hay que señalar que si bien el NEI es una entidad muy infrecuente en pediatría, debe formar parte del diagnóstico diferencial ante todo niño que presente dolor torácico de instauración aguda.

**D. Crespo Marcos, C. Iglesias Fernández,  
L. Márquez de la Plata, E. Panadero Carlavilla  
y P. Vázquez López**

Sección de Urgencias de Pediatría.  
Departamento de Pediatría. Hospital General  
Universitario Gregorio Marañón. Madrid. España.

**Correspondencia:** Dra. P. Vázquez López.  
Sección de Urgencias de Pediatría. Departamento de Pediatría.  
Hospital General Universitario Gregorio Marañón.  
Dr. Esquerdo, 46. 28007 Madrid. España.  
Correo electrónico: davidkrespo@yahoo.com

## BIBLIOGRAFÍA

1. Hamman L. Spontaneous mediastinal emphysema. Bull Johns Hopkins Hosp. 1939;64:1-21.
2. Verteege FGA, Broeders AJM. Spontaneous pneumomediastinum in children. Eur J Pediatr. 1991;150:304-7.
3. Chapdelaine J, Beaunoyer M, Daigneault P, Berube D, Butter A, Ouimet A, et al. Spontaneous pneumomediastinum: Are we overinvestigating? J Pediatr Surg. 2004;39:681-4.
4. Jougon JB, Ballester M, Delcambre F, McBride T, Dromer CE, Velly JF. Assessment of spontaneous pneumomediastinum: experience with 12 patients. Ann Thorac Surg. 2003;75:1711-4.
5. De la Cruz I, Reyes N, Rojas JL. Neumomediastino espontáneo en un consumidor de cocaína. Arch Bronconeumol. 2000;36:231.
6. Macklin CC. Transport of air along sheaths of pulmonary blood vessels from alveoli to mediastinum: Clinical implications. Arch Intern Med. 1939;64:913-26.
7. Chalumeau M, Le Clainche L, Sayeg N, Sannier N, Michel JL, Marianowsky R, et al. Spontaneous pneumomediastinum in children. Pediatr Pulmonol. 2001;31:67-75.
8. Bratton SL, O'Rourke PP. Spontaneous pneumomediastinum. J Emerg Med. 1993;11:525-9.
9. Bejvan SM, Goswin JD. Pneumomediastinum: Old and new signs. Am J Roentgenol. 1996;166:1041-8.
10. Nounla J, Tröbs RB, Bennek J, Lotz I. Idiopathic spontaneous pneumomediastinum: An uncommon emergency in children. J Pediatr Surg. 2004;39:23-4.