



## IMÁGENES EN PEDIATRÍA

# Nudillos acolchados en adolescentes: el papel del microtraumatismo

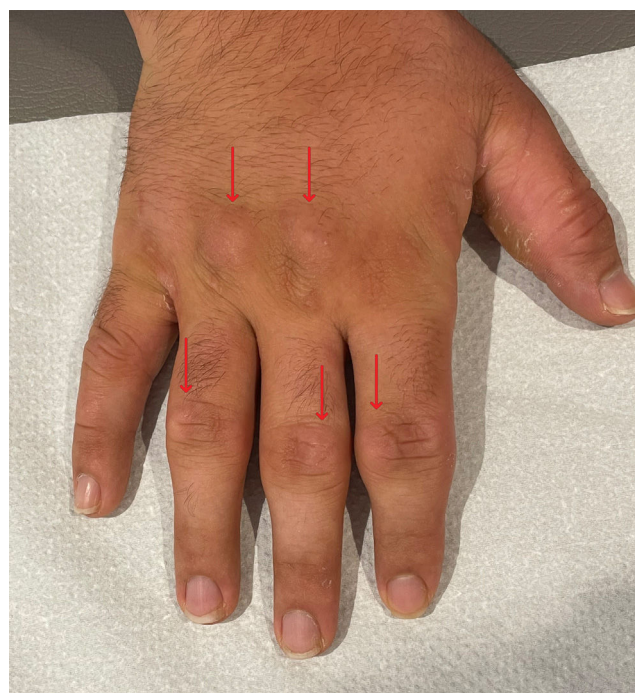## Knuckle pads in adolescents: The role of microtrauma

Ana Feio\*, João Faria Dias, Susana Lopes y Sónia Carvalho

Servicio de Pediatría, Unidad Local de Salud de Médio Ave, Vila Nova de Famalicão, Portugal

Niño de 14 años previamente sano, que presentó hinchazón indolora circunscrita a las articulaciones de la mano derecha de un año de duración. Sin antecedentes personales o familiares de interés. El examen físico reveló engrosamiento cutáneo sobre las articulaciones interfalángicas proximales y metacarpofalángicas (fig. 1). No había ningún otro signo inflamatorio. La evaluación de la fuerza muscular fue normal. En el momento de la consulta, el paciente practicaba judo y culturismo sin ninguna limitación. Informó que el inicio de las lesiones se asoció con un aumento en el uso de la PlayStation®. Los resultados de la analítica, incluyendo la velocidad de sedimentación globular y la proteína C reactiva, fueron normales, como lo fueron las radiografías de ambas manos (fig. 2). Se derivó al paciente a dermatología para descartar otras posibles condiciones. Se inició tratamiento con masajes localizados con un emoliente y reduciendo el uso de la PlayStation®. El paciente fue reevaluado cada año, observándose una mejoría progresiva de las lesiones.

Los nudillos acolchados, también conocidos como *knuckle pads* o nódulos de Garrod, son lesiones fibróticas sobre los dedos de pies y manos poco comunes<sup>1</sup>. En la edad pediátrica, estas lesiones suelen ser de origen traumático<sup>2</sup>. Se pueden



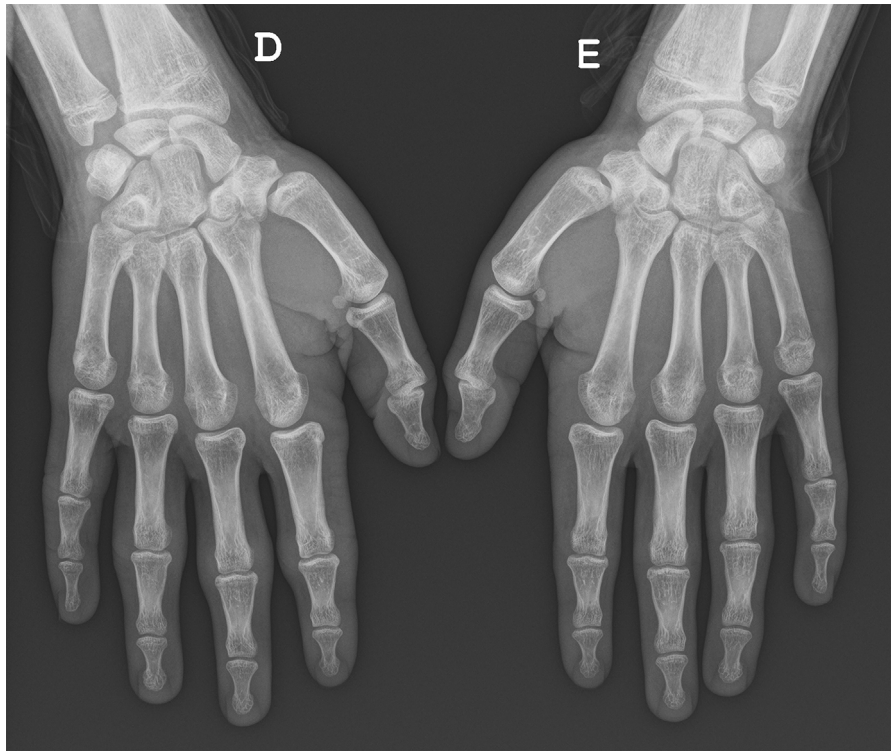
**Figura 1** Nudillos acolchados (flechas) sobre las articulaciones metacarpofalángicas e interfalángicas proximales de la mano derecha.

\* Autor para correspondencia.

Correo electrónico: [anafeioazevedo@gmail.com](mailto:anafeioazevedo@gmail.com) (A. Feio).

<https://doi.org/10.1016/j.anpedi.2024.503721>

1695-4033/© 2024 Asociación Española de Pediatría. Publicado por Elsevier España, S.L.U. Este es un artículo Open Access bajo la licencia CC BY-NC-ND (<http://creativecommons.org/licenses/by-nc-nd/4.0/>).



**Figura 2** Radiografía de ambas manos.

diferenciar de otras enfermedades por medio de una anamnesis y examen físico detallados. Otras pruebas invasivas, como la biopsia, se reservan para los pacientes selectos.

En el caso presentado, la afección solo tenía un impacto estético. El tratamiento consiste en evitar el traumatismo repetido<sup>2</sup> y, en el caso de lesiones hiperqueratósicas, el uso de emolientes.

### **Bibliografía**

1. Paller AS, Hebert AA. Knuckle pads in children. *Am J Dis Child.* 1986;140:915-7.
2. Rushing ME, Sheehan DJ, Davis LS. Video game induced knuckle pad. *Pediatr Dermatol.* 2006;23:455-7.